

Univerzitetni klinični center Ljubljana

Očesna klinika, Ljubljana

# KRATKOVIDNOST

Izbrana poglavja iz oftalmologije

Ješetov dan

Ljubljana, marec 2024

*Učbenik je izdala:*

Očesna klinika, Univerzitetni klinični center Ljubljana

*Uredniki:*

Manca Tekavčič Pompe

Barbara Cvenkel

Nataša Vidovič Valentinčič

Mojca Globočnik Petrovič

*Recenzenti:*

Manca Tekavčič Pompe

Barbara Cvenkel

Nataša Vidovič Valentinčič

Mojca Globočnik Petrovič

*Lektorica:*

Katja Bergles

*Tehnična urednica:*

Neža Tomori Kontrec

Naklada: 300 izvodov

Tisk: Fota-Cop, Ljubljana

Ljubljana, marec 2024

CIP- Kataložni zapis o publikaciji  
Narodna in univerzitetna knjižnica, Ljubljana

617.751(082)

JEŠETOV dan (2024 ; Ljubljana)

Kratkovidnost : izbrana poglavja iz oftalmologije : Ješetov dan : Ljubljana, marec 2024 /  
[uredniki Manca Tekavčič Pompe ... et al.]- Ljubljana : Univerzitetni klinični center, Očesna  
klinika, 2024

ISBN 978-961-7105-38-4

COBISS.SI-ID 187271427

## KAZALO

---

Mojca Globočnik Petrovič UVOD .....	7
<b>I. SKLOP</b>	
Polonca Truden Dobrin, NIJZ Kratkovidnost – epidemiološki problem današnjega sveta .....	
Karin Writzl, Klinični inštitut za medicinsko genetiko Genetika kratkovidnosti .....	8
Nevena Kaše Preprečevanje kratkovidnosti pri otrocih .....	23
Silvija Delfin Farmakološka terapija kratkovidnosti .....	34
Špela Markelj Optični pripomočki za upočasnjevanje napredovanja kratkovidnosti – novosti.....	54
Mojca Urbančič Patološka kratkovidnost .....	68
Alenka Lavrič Groznik Ultrazvočne značilnosti patološke kratkovidnosti .....	89
Ana Fakin, Kristina Jevnikar OCT značilnosti patološke kratkovidnosti .....	104
Polona Jaki Mekjavič Fluoresceinska angiografija pri patološki kratkovidnosti .....	123

Maja Šuštar Habja Elektrofiziološke značilnosti pri patološki kratkovidnosti .....	134
---	-----

## II. SKLOP

Katja Matovič Nekontaktna biometrija pri kratkovidnosti .....	153
--	-----

Špela Štunf Pukl Refraktivni posegi za odpravo kratkovidnosti .....	159
--	-----

Nataša Vidovič Valentinči Operacija sive mrežnice pri visoki kratkovidnosti .....	175
--	-----

Angela Thaler, Mojca Globočnik Petrovič Kirurško zdravljenje zapletov kratkovidnosti .....	183
---	-----

Dragica Kosec, Nevena Kaše Kratkovidnost in sindrom velikega očesa .....	193
---	-----

Gregor Hawlina Okuloplastični posegi pri visoki kratkovidnosti .....	198
---	-----

## III. SKLOP

Manca Tekavčič Pompe Kratkovidnost pri nedonošenčkih .....	207
---	-----

Makedonka Atanasovska Sindromska kratkovidnost .....	221
---	-----

Martina Jarc Vidmar Prirojene mrežnične distrofije in kratkovidnost .....	245
--	-----

Barbara Cvenkel Kratkovidnost in glavkom .....	260
Darja Dobovšek Divjak Serija primerov patološke kratkovidnosti – od diagnoze do zdravljenja .....	271



## UVOD

---

Kratkovidnost ni samo refraktivna napaka, lahko se odraža s spremembami v skoraj vseh očesnih strukturah, v roženici, leči, steklovini, mrežnici, žilnici, tudi v orbiti, in obočesnih mišicah. Lahko je povezana z zapleti, ki poslabšajo vid, kot npr. glavkom, katarakta, odstop mrežnice. Je pomemben vzrok slabovidnosti.

V tem današnjem času vse večje pogostosti in pojavnosti kratkovidnosti, kot tudi patološke kratkovidnosti, se odstirajo nova spoznanja glede preprečevanja in zdravljenja tako kratkovidnosti, patološke kratkovidnosti, kot zapletov kratkovidnosti. Prav zato je letošnja tema Ješetovega dneva še kako aktualna, saj odgrinja kopreno s tega tako pomembnega in aktualnega zdravstvenega, epidemiološkega, sociološkega in ne nazadnje tudi ekonomskega problema.

Včasih je veljalo, da so za nastanek kratkovidnosti najbolj pomembni dedni dejavniki, danes vemo, da je vpliv okolja zelo pomemben. Danes vemo kako lahko preprečimo kratkovidnost in kako preprečimo napredovanje kratkovidnosti. Velik napredek prepoznavamo tudi na področju zdravljenja kratkovidnosti in zdravljenju patološke kratkovidnosti.

Prisrčno vas vabim k poglobljanju znanja letošnjega aktualnega Ješeta.

Zahvaljujem se vsem avtorjem za tvorno sodelovanje!

Prof. dr. Mojca Globočnik Petrovič, dr. med.

## GENETIKA KRATKOVIDNOSTI

---

*Karin Writzl*

*Klinični inštitut za genomsko medicino, Univerzitetni klinični center Ljubljana*

### IZVLEČEK

V tem prispevku je opisano genetsko ozadje kratkovidnosti in pomen genetske obravnave pri osebah z visoko kratkovidnostjo. Poglavja o genetskem ozadju kratkovidnosti so razdeljena na nizko kratkovidnost, visoko kratkovidnost in sindromsko kratkovidnost kljub zavedanju, da se tako klinične slike kot tudi genetska etiologija med skupinami lahko prekrivajo.

**Ključne besede:** kratkovidnost, visoka kratkovidnost, genetika, eksomsko sekvenciranje

### UVOD

Kratkovidnost je eden najpogostejših vzrokov za okvaro vida na svetu. Sodi v skupino refraktivnih napak očesa, ki se pojavi, ko so vzporedni žarki svetlobe, ki vstopajo v neakomodirajoče oko, zbrani pred mrežnico, kar povzroči zamegljen vid na daljavo (1). Refrakcija je odvisna od moči lomljenja žarkov v vidnem sistemu in od dolžine optične osi. Zato kratkovidnost glede na vzrok nastanka delimo na aksialno kratkovidnost, ki je predvsem posledica večje aksialne dolžine očesa od normalne in predstavlja najpogostejši vzrok kratkovidnosti, ter na refraktivno kratkovidnost, ki jo lahko pripišemo spremembam v strukturi ali lokaciji struktur, ki tvorijo sliko očesa, tj. roženice in leče (1).

Kratkovidnost je opredeljena kot refraktivna napaka  $\leq -0,5$  dioptrije (D) (1). Delimo jo na nizko (imenovana tudi pogosta) kratkovidnost, kadar je dioptrija manj kot  $-6$  D, in visoko kratkovidnost, kadar je enaka ali višja kot  $-6$  D in/ali aksialna dolžina očesa več ali  $26,5$  mm (1). Kratkovidnost je



lahko enostavna ali kompleksna (zapletena), odvisno od tega, ali so prisotne pridružene nepravilnosti očesa, ter sindromska ali nesindromska, odvisno od tega, ali so prisotni zunajočesni bolezenski znaki ali sistemska bolezen (2).

Že desetletja se domneva, da je kratkovidnost genetsko pogojena, kar potrjuje tudi večje število primerov kratkovidnosti v družinah, zlasti pri potomcih staršev s kratkovidnostjo in pri tistih, ki imajo bližnje sorodnike s to vrsto okvare vida. Prav tako obstaja večja korelacija med pojavom kratkovidnosti pri enojajčnih dvojčkih kot pri dvojajčnih (3).

V zadnjih dveh desetletjih se je razširjenost kratkovidnosti močno povečala, saj je v Evropi kratkovidnih približno 30 % odraslega prebivalstva, med študenti vzhodne Azije pa celo 90 %. Predvideva se, da bo do leta 2050 ena petina bolnikov s kratkovidnostjo razvila visoko kratkovidnost (4). Genetska nagnjenost se v zadnjih nekaj desetletjih ni bistveno spremenila, zato je povečanje razširjenosti kratkovidnosti verjetno povezano z okoljskimi dejavniki, kot so povečanje števila let izobraževanja, več bližinskega dela in manj časa na prostem, ter z interakcijo med genetskimi in okoljskimi dejavniki (5). Poznavanje in razumevanje genetskih in okoljskih dejavnikov, ki so povezani z nastankom kratkovidnosti, bi lahko omogočilo preventivno terapevtsko obravnavo, ki bi vplivala na odložitev nastanka kratkovidnosti in upočasnitev njenega napredovanja. To je eden od povodov za številne genetske raziskave na področju kratkovidnosti v zadnjem času, vendar je nejasnosti še veliko.

## **GENETSKO OZADJE NIZKE KRATKOVIDNOSTI**

Nizka kratkovidnost se pri večini preiskovancev deduje multifaktorsko, kar pomeni, da je posledica skupnega prispevka genetskih dejavnikov, dejavnikov okolja in njihovega medsebojnega vpliva.

K nastanku nizke kratkovidnosti pri posameznem preiskovancu prispevajo številni genetski dejavniki, prispevek posameznega dejavnika pa je majhen, zato je njihovo odkrivanje zahtevno in kljub številnim opravljenim študijam prispevek dednosti k nizki kratkovidnosti še vedno ni v celoti pojasnjen.

Pomembno vlogo pri ugotavljanju genetskih vzrokov multifaktorskih stanj, kot je kratkovidnost, imajo asociacijske študije celotnega genoma (*angl.* Genome-wide association studies, GWAS). Metaanaliza asociacijskih študij celotnega genoma, objavljena leta 2020, je na vzorcih več kot pol milijona posameznikov odkrila 449 (od tega 336 novih) lokusov, povezanih z motnjo refrakcije (6). Geni v predelu teh lokusov, povezani z genetsko nagnjenostjo za kratkovidnost, nosijo zapise za beljakovine, ki sodelujejo pri razvoju in funkciji vseh anatomskih delov očesa. Med njimi so geni, povezani z nastankom distrofij roženice (*SLC4A11*, *TCF4*, *LCACT*, *DCN*), nepravilnostmi leče, vključno z geni, predhodno povezanimi z avtosomno dominantno dedno sivo mreno (*PAX6*, *PITX3*, *MAF*, *CHMB4B*, *TDRD7*) in ektopijo leče (*FBN1*), ter številni geni, povezani z dednimi boleznimi mrežnice, vključno z geni, povezanimi z distrofijami čepnic in/ali paličnic, nočno slepoto, pigmentnim retinitisom in starostno degeneracijo makule. Sodelujejo pri različnih bioloških poteh, povezanih s prenosom neurotransmitorjev (*GJD2* in *GRIA4*), prenosom ionov (*KCNQ5*), presnovo retinojske kisline (*RDH5*), preoblikovanjem zunajceličnega matriksa (*LAMA2* in *BMP2*) in razvojem očesa (*SIX6* in *PRSS56*). Pokazali so tudi povezavo med dovzetnostjo za kratkovidnost in cirkadianim ritmom, pigmentacijo in signalizacijo Wnt (6).

Z genomskimi asociacijskimi študijami je bilo ugotovljenih že več kot 900 genetskih različ, povezanih z refraktivno napako, ki pojasnjujejo le 12,1 % fenotipske variabilnosti kratkovidnosti (6), pri čemer simulacijske študije kažejo, da bi z raziskavami, ki bi zajele več preiskovancev, to število lahko povečali na 30–35 % dednosti in se s tem približali deležu dednosti, opaženem v družinskih študijah (5). Podoben pristop je bil predhodno že uporabljen pri ugotavljanju dednosti telesne višine, kjer je ~50 neodvisnih genetskih različ, prvotno opredeljenih za višino, predstavljalo ~5 % njene fenotipske variance, ko je bilo v genomskih ocenah dednosti hkrati modeliranih ~300.000 skupnih različ, pa je le-ta dosegla 45 % (7).

Poznavanje genetskih dejavnikov prispeva k poznavanju mehanizmov nastanka kratkovidnosti, obetavne pa so tudi poligenске ocene tveganja za napovedovanje, pri katerih otrocih se bo do odraslosti razvila kratkovidnost ali visoka kratkovidnost. Najboljši modeli trenutno pojasnjujejo 19 % fenotipske variabilnosti refraktivne napake pri Evropejcih (približno

50 % dednosti), 2 % pri osebah afriškega porekla, 6 % pri osebah vzhodnoazijskega in 8 % pri osebah južnoazijskega porekla ter zaenkrat še ne dosegajo ravni, ki je za uporabo v klinični praksi potrebna za prepoznavanje otrok s tveganjem za visoko kratkovidnost v prihodnosti (AURC > 0,8). Najbližje je trenutno model poligenske ocene tveganja za napovedovanje visoke kratkovidnosti pri Evropejcih (AURC = 0,78) (8).

## GENETSKO OZADJE VISOKE KRATKOVIDNOSTI

Visoka kratkovidnost se lahko deduje multifaktorsko ali mendelsko. Med visoko kratkovidnost, ki se deduje multifaktorsko (npr. visoka kratkovidnost s poznim nastopom pri študentih), uvrščamo skrajne primere pogoste kratkovidnosti, katerih nastanek je ponavadi povezan z višjim poligenskim tveganjem znanih alelov za kratkovidnost (9). Visoka kratkovidnost, ki se deduje mendelsko (npr. zgodnji nastop visoke kratkovidnosti), je praviloma posledica mutacij v enem genu, ki imajo velik vpliv na razvoj kratkovidnosti, neodvisno od običajnih okoljskih dejavnikov tveganja za kratkovidnost.

V podatkovni zbirki OMIM je trenutno opredeljenih 27 lokusov za visoko kratkovidnost (Tabela 1) (10), medtem ko je poznanih 13 kandidatnih genov, katerih patogene različice so bile kot vzročne povezane z visoko kratkovidnostjo (*ARR3*, *BSG*, *CTSH*, *CCDC111*, *LEPREL1*, *LOXL3*, *LRPAP1*, *NDUFAF7*, *P4HA2*, *SCO2*, *SLC39A5*, *UNC5D* in *ZNF644*) (5).

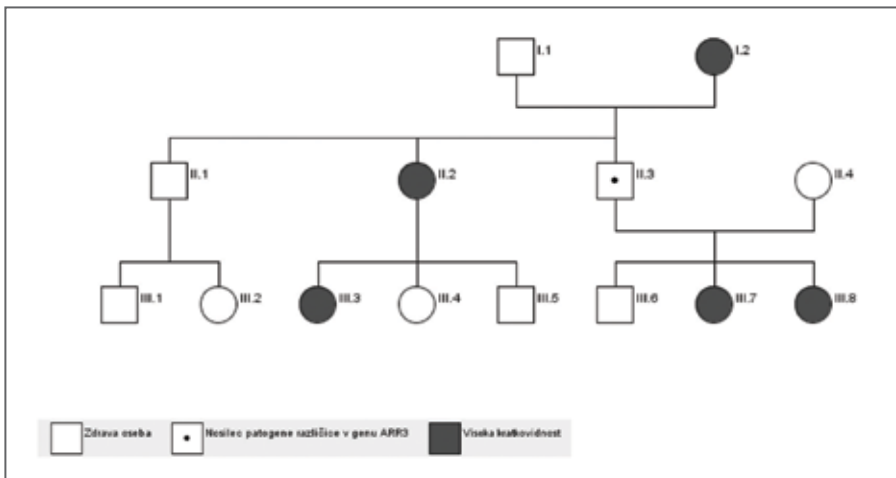
**Tabela 1: Seznam lokusov in genov, povezanih z visoko kratkovidnostjo**

Lokus	Lokacija	Gen	Dedovanje	OMIM
MYP1*	Xq28	<i>OPN1LW, OPN1MW</i>	XL	310460
MYP2	18p11.31	-	AD	160700
MYP3	12q21-q23	-	AD	603221
MYP5	17q21-q22	-	AD	608474
MYP6	22q13.33	<i>SCO2</i>	AD	608908
MYP7	11p13	-	multifaktorsko	609256
MYP8	3q26	-	multifaktorsko	609257
MYP9	4q12	-	multifaktorsko	609258
MYP10	8p23	-	multifaktorsko	609259
MYP11	4q22-q27	-	AD	609994
MYP12	2q37.1	-	AD	609995
MYP13	Xq23-q27.2	-	XL	300613
MYP14	1q36	-	-	610320
MYP15	10q21.1	-	AD	612717
MYP16	5p15.33-p15.2	-	AD	612554
MYP17	7p15	-	AD	608367
MYP18	14q22.1-q24.2	-	AR	255500
MYP19	5p13.3-p15.1	-	AD	613969
MYP20	13q12.12	-	AD	614166
MYP21	1p22.2	<i>ZNF644</i>	AD	614167
MYP22	4q35.1	<i>CCDC111</i>	AD	615420
MYP23	4p16.3	<i>LRPAP1</i>	AR	615431
MYP24	12q13.3	<i>SLC39A5</i>	AD	615946
MYP25	5q31.1	<i>P4HA2</i>	AD	617238
MYP26	Xq13.1	<i>ARR3</i>	XL	301010
MYP27	8q24.3	<i>CPSF1</i>	AD	618827
MYP28	2p13.1	<i>LOXL3</i>	AR	619781

Legenda: AD – avtosomno dominantno dedovanje, AR – avtosomno recesivno dedovanje, XL – na kromosom X vezano dedovanje; \*gena *OPN1LW* in *OPN1MW* sta povezana s kompleksno obliko visoke kratkovidnosti

Najpogostejši način dedovanja visoke kratkovidnosti je avtosomno dominanten, deduje pa se lahko tudi avtosomno recesivno (*LOXL3* in *P3H2*) ali na kromosom X vezano (*ARR3*). Večinoma najdemo patogene različice v teh genih le pri redkih posameznikih/družinah s kratkovidnostjo (11). Izjemo trenutno predstavlja kratkovidnost 26, ki je posledica patogenih različic v genu *ARR3* in je bila opisana že pri številnih preiskovancih, tudi pri preiskovancih v našem okolju. Predstavljala naj bi 3–5 % vzrokov visoke kratkovidnosti z zgodnjim nastopom (12–14).

Visoka kratkovidnost, ki je posledica patogenih različic v genu *ARR3*, se deduje na kromosom X vezano s posebnim vzorcem dedovanja, pri čemer se klinična slika praviloma izrazi le pri ženskah (Slika 1).



**Slika 1: Rodovnik družine z visoko kratkovidnostjo, ki je posledica patogenih različic v genu *ARR3* in se deduje na kromosom X vezano, s klinično sliko le pri ženskah.**

Pri deklicah se kaže s klinično sliko zgodnjega nastopa visoke kratkovidnosti (od –6 D do –28,75 D; lahko že –18 D pri petih letih starosti) (13,15), moški pa praviloma nimajo klinične slike. Vendar penetranca pri ženskah ni 100%, kar pomeni, da se klinična slika ne izrazi pri vseh ženskah in ni ničelna pri

moških, to pa pomeni, da bodo imeli tudi posamezni moški klinično sliko (13).

Gen arrestin 3 (*ARR3*) se nahaja na Xq13.1 in kodira protein arrestin 3, ki se večinoma izraža v čepnicah mrežnice. Natančna vloga proteina arrestin 3 ni znana, glede na rezultate raziskav na živalskih modelih pa se predvideva, da ima vlogo pri prilagajanju očesa na svetlobo (16). Prav tako ni poznan natančen molekularni mehanizem, ki bi pojasnil razliko v klinični sliki med moškimi in ženskami. Glede na opisan mehanizem pri sindromih s podobnim načinom dedovanja (PCDH19-X-vezana kompleksna nevrorazvojna motnja in EFNB1-kraniofrontonazalni sindrom) je vzrok lahko celična interferenca, ki vodi do celične disfunkcije. Celična interferenca bi lahko bila posledica presnovne interference med beljakovinskimi produkti gena *ARR3* divjega tipa in produkti mutiranega gena *ARR3*, ki so zaradi inaktivacije kromosoma X pri ženskah aktivni v različnih celicah. Pri moških, ki nosijo le en kromosom X, interferenca ne igra nobene vloge in naj zato ne bi povzročala motenj v delovanju beljakovine arrestin 3 (17).

## GENETSKO OZADJE SINDROMSKE KRATKOVIDNOSTI

Terminologija sindromske kratkovidnosti ni enotna. Nekateri kratkovidnost delijo na enostavno ali kompleksno (zapleteno), odvisno od tega, ali so prisotne pridružene nepravilnosti očesa, ter sindromsko ali nesindromsko, odvisno od tega, ali so prisotni zunajočesni bolezenski znaki ali sistemska bolezen (2). Drugi ločijo med nesindromsko in sindromsko in v sklop sindromske štejejo tako kratkovidnost s pridruženimi nepravilnostmi v predelu očesa (očesni sindromi s pridruženo kratkovidnostjo) kot tudi kratkovidnost s pridruženimi nepravilnostmi drugih organov (sistemski sindromi s pridruženo kratkovidnostjo) (18). Sindromska kratkovidnost je običajno monogenska in se deduje mendelsko.

### 1. Kratkovidnost s pridruženimi nepravilnostmi v predelu očesa

Znani monogeni genetski vzroki za sindromsko kratkovidnost s pridruženimi nepravilnostmi v predelu očesa so navedeni v Tabeli 2 (18,19).

**Tabela 2: Očesni sindromi, povezani s pridruženo kratkovidnostjo (povzeto po (18,19))**

Akromatopsija	CNGB3 (AR)
Disgeneza sprednjega segmenta	PITX3 (AD)
Biettijeva korneoretinalna distrofija	CYP4V2 (AD)
S-monokromatizem	OPN1LW; OPN1MW (XLR)
Sindrom krhke roženice	ZNF469; PRDM5 (AR)
Katarakta	BFSP2; CRYBA2; EPHA2 (AD)
Kolobomatozna makrofalmija z mikrokorneo	CH
Distrofija čepnic	KCNV2 (AD)
Distrofija čepnic in paličnic	C8orf37 (AR); RAB28 (AR); RPGR (XLR); CACNA1F (XLR)
Prirojena mikrokoriija	CH
Prirojena stacionarna nočna slepota	NYX (XLR); CACNA1F (XLR); GRM6 (AR); SLC24A1 (AR); LRIT3 (AR); GNB3 (AR); GPR179 (AR)
Ektopija leče	ADAMTSL4 (AR)
Visoka kratkovidnost s katarakto in vitreoretinalno degeneracijo	P3H2 (AR)
Keratokonius	VSX1 (AD)
Leberjeva kongenitalna amavroza	TULP1 (AR)
Mikrokorneja, miopična horioretinalna atrofija in telekantus	ADAMTS18 (AR)
Mikrosferofakija in/ali megalokornea z ektopijo leče in/ali sekundarnim glavkomom	LTBP2 (AR)
Očesni albinizem	OCA2 (AR)
Primarni glavkom odprtega kota	MYOC; OPTN (AD)
Distrofija čepnic	KCNV2 (AR)
Distrofija mrežnice	C21orf2 (AR); TUB (AR);
Pigmentni retinitis	RP1 (AD); RP2 (XLR); RPGR (XLR); TTC8 (AR)

Sveinssonova horioretinalna atrofija	TEAD1 (AD)
Vitreoretinopatija	ZNF408 (AD)
Wagnerjeva vitreoretinopatija	VCAN (AD)
Weill-Marchesanijev sindrom	ADAMTS10 (AR); FBN1 (AD); LTBP2 (AR); ADAMTS17 (AR)

Visoka kratkovidnost je lahko prvi ali spremljajoči znak dedne bolezni mrežnice (20). Vzrok za to je lahko povečana aksialna dolžina zrkla, ki je bila ugotovljena pri preiskovancih s patogenimi različicami v genih, povezanih z distrofijo mrežnice (*RPGR* in *RPE65*) in S-monokromatizmom (*OPN1LW* in *OPN1MW*) (21). Med pogostejše genetske vzroke, pri katerih se v otroškem obdobju lahko kot prvi znak pokaže visoka kratkovidnost, sodita na kromosom X vezan pigmentni retinitis (*angl.* X-linked retinitis pigmentosa, XLRP) (*RPGR* in *RP2*) ter prirojena nočna slepota (*NYX* in *CACNA1F*), medtem ko je S-monokromatizem redkejši (*OPN1LW*, *OPN1MW*) (12,14).

Mutacije v genu *RPGR* predstavljajo najpogostejši vzrok (70–90 %) za na kromosom X vezan pigmentni retinitis. Za moške s patogenimi hemizigotnimi različicami v genu *RPGR* je značilna klinična slika nočne slepote, kratkovidnosti (pogosto že od otroštva), postopne izgube perifernega vidnega polja in poznejše izgube centralnega vida ob hudi disfunkciji paličnic in čepnic. Razvoj bolezni pri moških bolnikih z XLRP je eden najhitrejših med vsemi s pigmentnim retinitisom in vodi v popolno slepoto v tretjem do četrtem desetletju. Pri ženskah s patogenimi heterozigotnimi različicami v genu *RPGR* je klinična slika zelo raznolika, od asimptomatske do hude mrežnične distrofije, pogosto pa je pridružena kratkovidnost, ki je lahko tudi visoka (22).

Tudi pri dečkih s kongenitalno stacionarno nočno slepoto, ki je posledica patogenih hemizigotnih različic v genu *CACNA1F*, je lahko prvi znak zgodnja visoka kratkovidnost (12,14), tipična klinična slika pa zajema težave z nočnim vidom, nistagmus, strabizem in slabo vidno ostrino (23).

Očesni sindromi, povezani s pridruženo kratkovidnostjo, so lahko povezani tudi z malformacijo roženice (genetski vzroki keratokonusa), leče (Weill-



Marchesanijev sindrom, povezan z mutacijami v genih *ADAMTS10* in *FBN1*) ali pa kongenitalnim glavkomom, ki lahko povzroči buftalmos in progresivno kratkovidnost ter je povezan z mutacijami v genih *CYP1B1*, *LTBP2* in *TEK* (24).

## **2. Sindromska kratkovidnost s pridruženimi nepravilnostmi drugih organov**

Kratkovidnost se pojavlja pri več kot 80 sindromih, ki prizadenejo številne organske sisteme (tabelarični pregled sindromov je v (18,19)), med katerimi so najpogostejše bolezni vezivnega tkiva (npr. Sticklerjev sindrom, Marfanov sindrom, Knoblochov sindrom, Loeys-Dietzev sindrom, Bealsov sindrom, Ehlers-Danlosov sindrom, Kniestov sindrom).

**Sticklerjev sindrom** (pojavnost 1 : 7500–1 : 9000) je genetsko heterogena skupina bolezni, ki je posledica patogenih različic v genih *COL2A1*, *COL9A1*, *COL9A2*, *COL9A3*, *COL11A1* in *COL11A2*, ki nosijo zapis za kolagene tipa II, IX in XI, ki so glavne strukturne sestavine zunajceličnega matriksa v steklovini in hrustancu. Deduje se lahko avtosomno dominantno (*COL2A1*, *COL11A1*, *COL11A2*) ali avtosomno recesivno (*COL9A1*, *COL9A2*, *COL9A3*). Klinična slika je lahko zelo raznolika tudi med člani ene družine in lahko vključuje kratkovidnost, katarakto in odstop mrežnice, izgubo sluha (tako prevodno kot senzorinevralno), nerazvitost srednjega dela obraza in razcep neba (izoliran ali kot del sekvence Pierre Robin) ter zgodnjo degenerativno bolezen sklepov (25). Prvi znak Sticklerjevega sindroma je lahko visoka prirojena kratkovidnost (12,24). Klinična slika Sticklerjevega sindroma je lahko omejena le na očesni fenotip brez pridruženih nepravilnosti (okularna oblika Sticklerjevega sindroma pri mutacijah v genu *COL2A1*), pri nekaterih oblikah Sticklerjevega sindroma pa očesnega fenotipa ni (Sticklerjev sindrom tipa 3, ki je posledica mutacij v genu *COL11A2*) (25).

**Knoblochov sindrom** (MIM #267750) je avtosomno recesivna bolezen, ki tudi sodi v skupino kolagenopatij in je posledica patogenih različic v genu *COL18A1*. Klasični opis Knoblochovega sindroma je vključeval zgodnjo visoko kratkovidnost, vitreoretinalno degeneracijo z odstopom mrežnice in okcipitalno encefalokelo, v novejših objavah pa so opisani tudi drugi očesni in sistemski fenotipi, medtem ko defekti okcipitalne kosti niso prisotni pri

vseh preiskovancih. Heterogenost klinične slike predstavlja diagnostični izziv, predvsem kadar ni pridruženih defektov okcipitalne kosti, zato je za zgodnjo postavitev pravilne diagnoze pomembno genetsko testiranje (26,27).

Kratkovidnost je tudi del klinične slike številnih sindromov, ki so povezani z razvojnim zaostankom in zmanjšano intelektualno sposobnostjo (npr. Anglemanov sindrom, Prader-Willijev sindrom, sindrom Cornelia de Lange, Bardet-Biedlov sindrom, Pallister-Killianov sindrom, rasopatije, Pitt-Hopkinsov sindrom), od katerih bi omenila le zadnjega, saj je bil večkrat opisan pri naših preiskovancih z zgodnjim nastopom visoke kratkovidnosti (14).

**Pitt-Hopkinsov sindrom** se deduje avtosomno dominantno in je posledica praviloma de novo nastale patogene heterozigotne različice v genu *TCF4* ali pa delecije v področju kromosoma 18q21.2, v katerem se gen nahaja. Za klinično sliko je značilen razvojni zaostanek in zmerna do huda intelektualna manjzmožnost. Ekspresivni govor se pri večini ne razvije. Pogosti so pridruženi znaki motnje avtističnega spektra, stereotipni gibi rok, epilepsija ter obdobja hiperventilacije in/ali zadrževanja diha med budnostjo. Pomemben klinični znak je visoka kratkovidnost, ki se pokaže pred drugim letom starosti (28).

Tudi presnovne motnje lahko povzročijo visoko kratkovidnost. Te motnje so redke, njihov klinični pomen pa je v tem, da lahko dietni ukrepi izboljšajo izide. Zgodnja diagnoza in aktivno zdravljenje pri homocistinuriji, ki v klinični sliki vključuje tudi visoko kratkovidnost in ektopijo leče, lahko močno izboljšata kognitivne izide in zmanjšata tveganje življenjsko nevarnih tromboemboličnih zapletov (29).

## **GENETSKA OBRAVNAVA IN GENETSKO TESTIRANJE PRI VISOKI KRATKOVIDNOSTI**

Kliničnih diagnostičnih smernic za obravnavo preiskovancev z visoko kratkovidnostjo zaenkrat ni. Kadar glede na anamnezo in izvid kliničnega oftalmološkega pregleda obstaja sum na monogeno ali sindromsko obliko kratkovidnosti, je smiselna napotitev v genetsko ambulanto. Priporoča se

napotitev pri otrocih, starih manj kot 6 let, kadar njihova refraktivna napaka presega njihovo starost, pri otrocih s progresivno kratkovidnostjo, odporno na terapijo (aksialna dolžina nad 98. percentilo), in pri odraslih z refraktivno napako  $\leq -10$  D (12). Napotitev je smiselna tudi, kadar so kratkovidnosti pridružene nepravilnosti v predelu očesa ali nepravilnosti drugih organov (sindromska kratkovidnost) (24). Po podatkih študije, ki je vključevala več kot 100 otrok z visoko kratkovidnostjo z zgodnjim nastopom (pred 10. letom), je imela dobra polovica preiskovancev izolirano visoko kratkovidnost (56 %), slaba petina (19 %) preiskovancev sindromsko kratkovidnost v sklopu sistemskega sindroma in četrtnina preiskovancev sindromsko kratkovidnost v sklopu očesnega sindroma (30).

Pri obravnavi v genetski ambulanti se pri preiskovancih z visoko kratkovidnostjo pregleda družinska anamneza treh generacij (informacije o znani genetski bolezni v družini, (visoki) kratkovidnosti, slepoti, odstopu mrežnice, izgubi sluha, razcepu ustnice in/ali neba, skeletnih nepravilnostih, boleznih aorte), ki lahko omogoči določitev vzorca dedovanja in ob fenotipski heterogenosti številnih sindromov lahko zmanjša nabor možnih diferencialnih diagnoz (12). Sledi osebna anamneza, ki poleg težav z vidom (vidna ostrina, nočna slepota, barvna slepota) vključuje tudi informacije o morebitnih pridruženih zdravstvenih težavah (razvojni zaostanek/ zmanjšana intelektualna sposobnost, izguba sluha, razcep ustnice in/ali neba, skeletne nepravilnosti ali prekomerna gibljivost sklepov, razširitev ali disekcija aorte). Ob kliničnem pregledu je pozornost usmerjena predvsem na znake, povezane s sindromsko obliko kratkovidnosti (displastični znaki, znaki, povezani z boleznimi vezivnega tkiva – ocena prekomerne gibljivosti po Beightonu, skeletne nepravilnosti, ocena kvalitete in elastičnosti kože, nepravilnosti zobovja). Kadar je na podlagi anamnestičnih in kliničnih podatkov mogoče postaviti specifično genetsko diagnozo, sledi usmerjeno genetsko testiranje. Pogosto natančnega vzroka ni mogoče opredeliti. Takrat je ob sumu na mikrodelecijski ali mikroduplicacijski sindrom prva preiskava molekularna kariotipizacija, pri večini pa eksomsko sekvenciranje, ki omogoča pregled kodirajočega zapisa genov, povezanih z izolirano ali sindromsko kratkovidnostjo. Izplen eksomskega sekvenciranja je pri preiskovancih z izolirano ali sindromsko visoko kratkovidnostjo z zgodnjim nastopom po rezultatih trenutnih raziskav ocenjen na 15–24 % (11,12,31).

Opredelevitev genetske diagnoze visoke kratkovidnosti omogoča boljše preventivno in terapevtsko obravnavo tako na področju bolezni oči kot tudi ostalih organov v primeru sistemske prizadetosti ter boljše opredelitev prognoze. Omogoča tudi reproduktivno svetovanje posameznikom z visoko kratkovidnostjo in parom, ki se jim je rodil otrok z visoko kratkovidnostjo.

## ZAKLJUČEK

Ob epidemiji kratkovidnosti je pomembna opredelitev dejavnikov in mehanizma nastanka kratkovidnosti, kar bi lahko pripomoglo k boljši preventivi in terapevtski obravnavi. Tehnološki napredek genetskega sekvenciranja je omogočil hitrejšo in cenovno dostopnejšo analizo genetskih dejavnikov tveganja za kratkovidnost. Kljub odkritju številnih novih lokusov in kandidatnih genov, povezanih s kratkovidnostjo, lahko trenutno pojasnimo le majhen delež dednosti nizke kratkovidnosti. Rutinska diagnostična obravnava pri preiskovancih z nizko kratkovidnostjo, ki se praviloma deduje multifaktorsko, trenutno ni indicirana, pričakuje pa se, da bo kmalu dostopen diagnostičen test, ki bi omogočal na podlagi poligenske ocene tveganja napovedovanje, pri katerih otrocih se bo do odraslosti razvila kratkovidnost ali visoka kratkovidnost. Pri preiskovancih z visoko kratkovidnostjo, še posebno v primerih sindromske kratkovidnosti, je smiselna napotitev v genetsko ambulanto z namenom morebitne opredelitve genetskega vzroka, ki lahko omogoča boljše terapevtsko obravnavo in genetsko svetovanje.

## LITERATURA

1. Flitcroft DJ, He M, Jonas JB, Jong M, Naidoo K, Ohno-Matsui K, et al. IMI – Defining and Classifying Myopia: A Proposed Set of Standards for Clinical and Epidemiologic Studies. *Invest Ophthalmol Vis Sci.* 2019;60(3):M20–30.
2. Jackson D, Moosajee M. The Genetic Determinants of Axial Length: From Microphthalmia to High Myopia in Childhood. *Annu Rev Genom Hum Genet.* 2023;24(1):177–202.
3. Cai XB, Shen SR, Chen DF, Zhang Q, Jin ZB. An overview of myopia genetics. *Experimental Eye Research.* 2019;188:107778.
4. Wang YM, Lu SY, Zhang XJ, Chen LJ, Pang CP, Yam JC. Myopia Genetics and Heredity. *Children.* 2022;9(3):382.

5. Baird PN, Saw SM, Lanca C, Guggenheim JA, Smith Iii EL, Zhou X, et al. Myopia. *Nat Rev Dis Primers*. 2020;6(1):99.
6. The Consortium for Refractive Error and Myopia, The UK Eye and Vision Consortium, 23andMe Inc., Hysi PG, Choquet H, Khawaja AP, et al. Meta-analysis of 542,934 subjects of European ancestry identifies new genes and mechanisms predisposing to refractive error and myopia. *Nat Genet*. 2020;52(4):401–7.
7. Yang J, Benyamin B, McEvoy BP, Gordon S, Henders AK, Nyholt DR, et al. Common SNPs explain a large proportion of the heritability for human height. *Nat Genet*. 2010;42(7):565–9.
8. Clark R, Lee SSY, Du R, Wang Y, Kneepkens SCM, Charng J, et al. A new polygenic score for refractive error improves detection of children at risk of high myopia but not the prediction of those at risk of myopic macular degeneration. *eBioMedicine*. 2023;91:104551.
9. Ghorbani Mojarad N, Plotnikov D, Williams C, Guggenheim JA, for the UK Biobank Eye and Vision Consortium. Association Between Polygenic Risk Score and Risk of Myopia. *JAMA Ophthalmol*. 2020;138(1):7.
10. Online Mendelian Inheritance in Man, OMIM®. Johns Hopkins University, Baltimore, MD. MIM Number: %160700: Date last edited: 2022 Jul 3. World Wide Web URL: <https://www.omim.org/entry/160700?search=myopia%20&highlight=2%20myopia>
11. Yu X, Yuan J, Chen ZJ, Li K, Yao Y, Xing S, et al. Whole-Exome Sequencing Among School-Aged Children With High Myopia. *JAMA Netw Open*. 2023;6(12):e2345821.
12. Haarman AEG, Thiadens AAHJ, Van Tienhoven M, Loudon SE, De Klein JEMMA, Brosens E, et al. Whole exome sequencing of known eye genes reveals genetic causes for high myopia. *Human Molecular Genetics*. 2022;31(19):3290–8.
13. Wang Y, Xiao X, Li X, Yi Z, Jiang Y, Zhang F, et al. Genetic and clinical landscape of ARR3-associated MYP26: the most common cause of Mendelian early-onset high myopia with a unique inheritance. *Br J Ophthalmol*. 2023;107(10):1545–53.
14. Šenk, U, Čižman B. Genetsko ozadje visoke kratkovidnosti pri otrocih [Prešernova naloga]. Ljubljana: Medicinska fakulteta; 2023. p. 1–37.
15. Ediae GU, Chisholm C, Lemire G, Campbell F, Boycott KM. Pathogenic variant in the X-linked ARR3 gene associated with variable early-onset myopia. *Am J Med Genet A*. 2024;194(2):397–9.
16. Zhang H, Cuenca N, Ivanova T, Church-Kopish J, Frederick JM, MacLeish PR, et al. Identification and Light-Dependent Translocation of a Cone-Specific Antigen, Cone Arrestin, Recognized by Monoclonal Antibody 7G6. *Invest Ophthalmol Vis Sci*. 2003;44(7):2858.
17. Mazijk R, Haarman AEG, Hoefsloot LH, Polling JR, Tienhoven M, Klaver CCW, et al. Early onset X-linked female limited high myopia in three multigenerational families caused by novel mutations in the ARR3 gene. *Human Mutation*. 2022;43(3):380–8.
18. Tedja MS, Haarman AEG, Meester-Smoor MA, Kaprio J, Mackey DA, Guggenheim JA, et al. IMI – Myopia Genetics Report. *Invest Ophthalmol Vis Sci*. 2019;60(3):M89–105.
19. Ang M, Wong TY, uredniki. Updates on Myopia: A Clinical Perspective [Internet]. Singapore: Springer Singapore; 2020 [cited 2024 Jan 6]. Available from: <http://link.springer.com/10.1007/978-981-13-8491-2>

20. Hendriks M, Verhoeven VJM, Buitendijk GHS, Polling JR, Meester-Smoor MA, Hofman A, et al. Development of Refractive Errors—What Can We Learn From Inherited Retinal Dystrophies? *American Journal of Ophthalmology*. 2017;182:81–9.
21. Williams KM, Georgiou M, Kalitzeos A, Chow I, Hysi PG, Robson AG, et al. Axial Length Distributions in Patients With Genetically Confirmed Inherited Retinal Diseases. *Invest Ophthalmol Vis Sci*. 2022;63(6):15.
22. Tran M, Kolesnikova M, Kim AH, Kowal T, Ning K, Mahajan VB, et al. Clinical characteristics of high myopia in female carriers of pathogenic RPGR mutations: a case series and review of the literature. *Ophthalmic Genetics*. 2023;44(3):295–303.
23. MacDonald IM, Hoang S, Tuupanen S. X-Linked Congenital Stationary Night Blindness. 2008 Jan 16 [Updated 2019 Jul 3]. In: Adam MP, Feldman J, Mirzaa GM, et al., editors. *GeneReviews*® [Internet]. Seattle (WA): University of Washington, Seattle; 1993-2024. Available from: <https://www.ncbi.nlm.nih.gov/books/NBK1245/>.
24. Flitcroft I, Ainsworth J, Chia A, Cotter S, Harb E, Jin ZB, et al. IMI—Management and Investigation of High Myopia in Infants and Young Children. *Invest Ophthalmol Vis Sci*. 2023;64(6):3.
25. Mortier G. Stickler Syndrome. 2000 Jun 9 [Updated 2023 Sep 7]. In: Adam MP, Feldman J, Mirzaa GM, et al., editors. *GeneReviews*® [Internet]. Seattle (WA): University of Washington, Seattle; 1993-2024. Available from: <https://www.ncbi.nlm.nih.gov/books/NBK1302/>.
26. Hull S, Arno G, Ku CA, Ge Z, Waseem N, Chandra A, et al. Molecular and Clinical Findings in Patients With Knobloch Syndrome. *JAMA Ophthalmol*. 2016;134(7):753.
27. Arepalli S, DeBenedictis MM, Yuan A, Traboulsi EI. Severe retinal complications in Knobloch Syndrome - Three siblings without clinically apparent occipital defects and a review of the literature. *Ophthalmic Genetics*. 2022;43(3):362–70.
28. Sweetser DA, Elsharkawi I, Yonker L, Parkin K, Thibert R. Pitt-Hopkins Syndrome. 2012 Aug 30 [Updated 2018 Apr 12]. In: Adam MP, Feldman J, Mirzaa GM, et al., editors. *GeneReviews*® [Internet]. Seattle (WA): University of Washington, Seattle; 1993-2024. Available from: <https://www.ncbi.nlm.nih.gov/books/NBK100240/#>.
29. Sacharow SJ, Picker JD, Levy HL. Homocystinuria Caused by Cystathionine Beta-Synthase Deficiency. 2004 Jan 15 [Updated 2017 May 18]. In: Adam MP, Feldman J, Mirzaa GM, et al., editors. *GeneReviews*® [Internet]. Seattle (WA): University of Washington, Seattle; 1993-2024. Available from: <https://www.ncbi.nlm.nih.gov/books/NBK1524/>.
30. Marr JE, Halliwell-Ewen J, Fisher B, Soler L, Ainsworth JR. Associations of high myopia in childhood. *Eye (Lond)*. 2001;15(Pt1):70–4.
31. Sun W, Huang L, Xu Y, Xiao X, Li S, Jia X, et al. Exome Sequencing on 298 Proband With Early-Onset High Myopia: Approximately One-Fourth Show Potential Pathogenic Mutations in RetNet Genes. *Invest Ophthalmol Vis Sci*. 2015;56(13):8365.

## PREPREČEVANJE KRATKOVIDNOSTI PRI OTROCIH

---

*Nevena Kaše*

*Očesna klinika, Univerzitetni klinični center Ljubljana*

### IZVLEČEK

Vid pomembno vpliva na šolanje in uspešnost šolanja. Razširjenost (prevalenca) kratkovidnosti v svetu se povečuje, kar v veliki meri pripisujejo dolgemu obdobju šolanja, saj je med šolanjem otrok dlje časa izpostavljen povečanim bližinskim obremenitvam in čedalje manj časa preživi zunaj na naravni dnevni svetlobi. Natančnih podatkov o deležu kratkovidnih otrok v Sloveniji nimamo, saj na sistematskih pregledih beležijo vse motnje vidne ostrine skupaj, predpostavljamo pa, da je delež slabovidnih otrok primerljiv s svetovnim povprečjem. Na razvoj kratkovidnosti poleg genetskih dejavnikov vpliva tudi razmerje med časom, ki ga otrok porabi za bližinsko delo, in časom, ki ga preživi zunaj.

V prispevku predstavljamo pogled oftalmologa na kratkovidnost, njeno odkrivanje, dejavnike nastanka in možnosti preprečevanja ter nadzor napredovanja.

Pravočasno, dosledno in enotno odkrivanje motenj vida na sistematskih pregledih v predšolskem in šolskem obdobju ter pravilno beleženje in redna obdelava pridobljenih podatkov so osnova za spremljanje kratkovidnosti in pravočasno ukrepanje. Smiselna je uvedba vprašalnikov glede življenjskih navad, saj bi z njimi lažje razumeli vse večjo razširjenost kratkovidnosti pri otrocih.

**Ključne besede:** šolarji, sistematski pregled, presejanje, motnja vidne ostrine, kratkovidnost

### UVOD

Svetovna zdravstvena organizacija (SZO) opozarja, da je kratkovidnost pomemben javnozdravstveni problem 21. stoletja, zlasti če je ne odkrijemo

in ne zdravimo ustrezno in pravočasno. Kratkovidnost pomembno vpliva na učni uspeh in izobraževalne dosežke, kar ima ekonomske vplive tako za posameznika in njegovo družino kot tudi za državo (1). Razširjenost (prevalenca) kratkovidnosti na globalni ravni se nenehno povečuje in naj bi do leta 2020 dosegla kar 50 % (2).

Povečevanje razširjenosti kratkovidnosti je najbolj izrazito v vzhodni Aziji. Na Kitajskem je kratkovidnost 33,6-% med učenci prvih razredov in 54-% med učenci sedmih razredov, medtem ko v drugih raziskavah ugotavljajo, da je kratkovidnih 90 % kitajskih mladostnikov in odraslih (2). Po raziskavi v Šanghaju je kratkovidnih kar 94,9 % dodiplomskih študentov in 96,9 % podiplomskih študentov, izmed njih jih je 19,5 % z visoko kratkovidnostjo (3).

Tudi v Evropi se razširjenost kratkovidnosti – če primerjamo prebivalce, rojene leta 1960, z rojenimi 70 let prej – nezadržno povečuje. V skandinavskih državah je v letu 2016 znašala 1,6 % (CI 95 % = 1,0–2,5) pri starosti 5 let, 6,7 % (CI 95 % = 4,1–10,3) pri starosti 10 let in 16,7 % (CI 95 % = 10,6–24,5) pri 16 letih. Ocenjujejo, da med odraslimi Evropejci znaša približno 30 % (4,5).

Čeprav je ukrep korekcije z očali preprost in povsem varen, ugotavljajo, da pri otrocih in mladostnikih ni optimalen (1). Večji delež kratkovidnosti vodi tudi v večji delež visoke kratkovidnosti, ki jo spremljajo številni zapleti. Na pojav kratkovidnosti vplivajo tako genetski dejavniki kot tudi zunanji dejavniki in življenjski slog, tj. bližinsko gledanje, gibanje zunaj, ritem in dolžina spanja (2,3). Kratkovidnost je nepovratno stanje, zato je pomembno preprečevanje njenega napredovanja.

## KRATKOVIDNOST

Kratkovidnost (miopija) je refraktivna napaka, ki se razvije v otroštvu in mlajši odraslosti. Zaradi podaljšanja zrkla ali povečane lomnosti optičnega aparata (roženice in leče) je slika oddaljenega predmeta najbolj ostra pred mrežnico, kar povzroči neoster vid na daljavo. Kratkovidnost lahko popravljamo z očali s konkavnimi (minus oz. razpršilnimi) lečami, s



kontaktnimi lečami ali z refraktivnim kirurškim posegom. Je ena izmed najpogostejših očesnih bolezni s pogostostjo 10–30 % med odraslimi, medtem ko v nekaterih azijskih državah dosega celo 80–90 % (6). Epidemiološki podatki za celo Evropo so bili nazadnje zbrani leta 2005, ko je skupina E3 (*angl.* European Eye Epidemiology) objavila podatek o povečanju razširjenosti (prevalence) kratkovidnosti s 17,8 % (pri prebivalcih Evrope, rojenih med letoma 1910 in 1939) na 23,5 % (pri prebivalcih Evrope, rojenih med letoma 1940 in 1979) (7). Pri kratkovidnosti gre za podaljšanje zrkla (t. i. aksialna kratkovidnost) ali za povečano lomnost optičnega aparata (t. i. refraktivna kratkovidnost), obstajajo pa tudi drugi redkejši vzroki (npr. keratokonus, nuklearna siva mrena itd.). SZO je kot kratkovidno opredelila vsako oko s sfernim ekvivalentom (SE)  $-0.5$  dioptrije (D) ali več, visoko kratkovidnost pa vsako kratkovidnost s  $SE > -5,0$  D. Posebej je opredeljena tudi oblika patološke kratkovidnosti, ki je praviloma zelo visoka kratkovidnost z bistveno večjim deležem očesnih zapletov (krvavitev v rumeno pego, degeneracija rumene pege, horioretinalna atrofija, regmatogeni odstop mrežnice, glavkom itd.). S povečanjem števila kratkovidnih otrok se povečuje tudi delež otrok s patološko kratkovidnostjo. Epidemiološki podatki za nekatere azijske države kažejo, da se je delež visoke kratkovidnosti, ki je bil pred 10–15 leti  $< 10$  %, v zadnjih letih povzpел na 10–20 % (8). Podatki tudi potrjujejo, da se pojavnost (incidenca) zgodnje kratkovidnosti povečuje, kar vodi v vse daljše obdobje napredovanja kratkovidnosti do sredine 20. leta starosti, ko se napredovanje praviloma ustavi. Zgodnja kratkovidnost je opredeljena za začetkom pred dopolnjenim 11. letom starosti in jo imenujemo tudi kratkovidnost šolarjev (9,10).

## DEJAVNIKI, KI VPLIVAJO NA KRATKOVIDNOST

Dejavniki, ki vodijo v razvoj kratkovidnosti, so genetski in okoljski. Pri večini otrok je, kot kaže, najpomembnejši vzrok kratkovidnosti sodoben način življenja, ki vključuje dolgo obdobje šolanja in drugih bližinskih dejavnosti, predvsem uporabe zaslonov, ter bistveno premalo časa, ki ga otroci preživijo na naravni svetlobi ob odsotnosti bližinske aktivnosti. S porastom kratkovidnosti nekateri viri povezujejo tudi količino telesne dejavnosti, saj se telesno pogosto udeležujemo zunaj, na naravni svetlobi, ugotavljajo pa tudi pomembno povezavo s stopnjo urbanizacije, nizko porodno težo

in trajanjem dojenja. V zadnjih letih vse omenjeno vodi v pandemijo kratkovidnosti, ki je številne zdravstvene sisteme po svetu spodbudila, da veliko energije in denarja usmerjajo v preprečevanje kratkovidnosti med mlajšimi otroki in v dejavnosti, povezane z upočasnjevanjem napredovanja oz. nadzorom kratkovidnosti pri starejših otrocih.

Kratkovidnost se pogosto pojavi v otroštvu, pojavnost (incidenca) pa je najvišja med 8. in 10. letom starosti (11). Obstaja velika razlika v razširjenosti kratkovidnosti pri otrocih glede na etnično poreklo. Napredovanje kratkovidnosti so analizirali v različnih raziskavah (11), v katerih soglasno ugotavljajo, da je nižja starost, ko se pojavi kratkovidnost, ali daljše trajanje napredovanja kratkovidnosti pomemben napovednik visoke kratkovidnosti.

**Bližinsko delo.** Sinonim za bližinsko delo je danes vsakršno delo na blizu (uporaba zaslonov na blizu, branje knjig itd.). Da bi podatke raziskav lažje preverjali, so uvedli parameter dioptrija – ura ( $D - h$ ), ki upošteva kratkovidnost ( $v D$ ), delovno razdaljo in čas gledanja na določeno delovno razdaljo (12). V metaanalizi številnih raziskav ugotavljajo, da se ob povečanju  $D - h$  za 1 uro na teden kratkovidnost poveča za 2 % (12).

**Čas, preživet zunaj.** S presečnimi in longitudinalnimi epidemiološkimi raziskavami so v zadnjem desetletju ugotovili, da je čas, ki ga otrok preživi zunaj, tj. na dnevni svetlobi, pomemben zaščitni dejavnik za preprečevanje kratkovidnosti (13,14,15).

**Genetski dejavniki.** Ker se kratkovidnost pogosto pojavlja v družinah, so številni otroci kratkovidnih staršev kratkovidni. Pričetek raziskav genetskih dejavnikov kratkovidnosti sega že 60 let v preteklost (16). V novejših raziskavah so doslej potrdili vsaj 20 različnih genov, ki so povezani z nastankom kratkovidnosti (17).

**Starost.** Najpomembnejši napovednik kratkovidnosti je nižja hiperopična refrakcija pri nižji izhodiščni starosti (18). Najmočnejši neodvisni dejavnik tveganja za napredovanje kratkovidnosti je kratkovidna refrakcija vsaj  $-1,25$  dioptrije v mladosti, zlasti pri miopičnem premiku med 6. in 7. letom starosti. Ne samo da je končna kratkovidnost v tej skupini višja, ampak

je hitrejša tudi stopnja rasti aksialne dolžine zrkla. V skupini COMET (The Correction of Myopia Evaluation Trial) so ugotovili, da je bila povprečna starost umirjanja porasta kratkovidnosti 15,6 leta, povprečna stopnja kratkovidnosti ob umiritvi pa  $-4,87$  dioptrije (19).

**Povezava genetskih in okoljskih dejavnikov.** Kako okoljski dejavniki v kombinaciji z genetsko nagnjenostjo vplivajo na razvoj kratkovidnosti pri otrocih in mladih odraslih, mora znanost še raziskati. Raziskave se trenutno osredotočajo predvsem na okoljski dejavnik »čas bližinskega dela«, ki je lažje merljiv kot »čas, preživet ob aktivnostih na dnevni svetlobi«. Podobno kot vpeljava parametra D – h so za lažjo primerjavo med različnimi raziskavami uvedli parameter GxE (*angl.* Gene- Environment interactions) (20).

## ODKRIVANJE KRATKOVIDNOSTI

Višja pojavnost (incidenca) kratkovidnosti med šolarji vodi v višjo pojavnost patološke kratkovidnosti v zgodnji odraslosti in jo lahko spremlja več možnih zapletov, kot so raztrganine in odstopi mrežnice, degeneracija rumene pege ter glavkom in siva mrena, vsa ta obolenja očesa pa lahko vodijo v slepoto. Zato sta pravočasno odkrivanje kratkovidnosti in njeno zdravljenje pomemben del razvitega in dostopnega zdravstvenega sistema vsake države. Pregledi vida predšolskih otrok in šolarjev naj bi torej obsegali ugotavljanje nekorrigirane vidne ostrine z vsakim očesom posebej (monokularno). Za to vrsto presejanja uporabljamo Snellenove optotipe (za predšolske otroke ustrezne optotipe s sličicami, t. i. simbole LEA), primerno osvetlitev in preiskovalca, ki razume pomen testiranja in ga pravilno izvede. Pomembno je tudi prekrivanje vsakega očesa posebej, najbolje s posebnim očesnim obličjem, saj samo na ta način z zanesljivostjo preverimo monokularno vidno ostrino. Po svetu za presejanje vidne funkcije ponekod uporabljajo tudi posebne naprave, s katerimi približno ocenimo refraktivno napako očesa. Za šolarje velja, da je normalna vidna ostrina monokularno 1,0 po Snellenu. Če je otrok na presejalnem testiranju ne doseže, ga pediater ali šolski zdravnik napoti na pregled k oftalmologu, ki izmeri refrakcijo in oceni najboljšo korigirano vidno ostrino. Raziskave so pokazale, da so države, ki so omenjenemu testiranju vidne ostrine dodale avtomatsko

refraktometrijo (brez cikloplegije), izboljšale občutljivost presejanja (s 63 % na 84 %) (21).

## PREPREČEVANJE RAZVOJA KRATKOVIDNOSTI

Kot glavni zaščitni dejavnik pred razvojem kratkovidnosti pri otrocih so se izkazale dejavnosti na prostem (20). Eden prvih preventivnih programov, t. i. program ROC, je potekal v mestu Kaoshiung na Tajvanu. Bistvo programa je bilo, da so učenci vse šolske odmore preživeli na prostem, kar je pomenilo 80 minut na dan. Po enem letu so ugotovili, da je bila pojavnost kratkovidnosti med šolarji, vključenimi v program ROC, za 53 % nižja kot med šolarji, ki so ostajali med odmori v razredu (22). V longitudinalni raziskavi GOAL so uvedli 40 minut gibanja zunaj vsak dan po končanem pouku. Med učenci, vključenimi v raziskavo, se je v treh letih pojavnost kratkovidnosti zmanjšala za 23 % (23). Z opisanimi projekti so v nekaterih državah že sprožili spremembe v šolski politiki in dosegli, da so v šolski urnik uvedli 2–3 ure gibanja na naravni svetlobi. Svetovno združenje za pediatrično oftalmologijo (*angl.* World Society of Paediatric Ophthalmology and Strabismus, WSPOS) je z namenom preprečevanja nastanka kratkovidnosti izdalo priporočila o vsaj dvournem gibanju na prostem na dan za vse predšolske otroke in šolarje do 15. leta starosti ([wspos.org](http://wspos.org)).

V zadnjih letih je veliko raziskav usmerjenih v spremljanje napredovanja kratkovidnosti pri otrocih. Napredovanje kratkovidnosti lahko nadzorujemo z zdravili in z za to namenjenimi očali ali kontaktnimi lečami.

**Leče na očalih.** Pred leti je prevladovalo mnenje, da hipokorekcija na očalih upočasnuje napredovanje kratkovidnosti, a so v kasnejših raziskavah ugotovili nasprotni učinek, da prenizka korekcija na očalih lahko pospeši napredovanje kratkovidnosti za 30 % (24,25). V novejših raziskavah ugotavljajo, da pri upočasnjevanju napredovanja kratkovidnosti lahko izkoriščamo t. i. defokus, ki ga lahko dosežemo z bifokalnimi stekli s prelomom prek cele širine stekla (t. i. Franklinovimi stekli), s progresivnimi stekli ali stekli z vgrajenim defokusom v različne segmente ali periferni del stekla. Našteta optična pomagala upočasnujejo rast zrkla in s tem napredovanje kratkovidnosti, kar so dokazali tudi na živalskih modelih (26).

**Kontaktne leče.** Kontaktne leče uporabljamo za korekcijo kratkovidnosti, nekateri tipi kontaktnih leč pa napredovanje kratkovidnosti celo upočasnjujejo. Mednje uvrščamo mehke multifokalne kontaktne leče, ki tako kot stekla na očalih izkoriščajo defokus, in t. i. kontaktne leče Ortho-K, sicer trde, za kisik prepustne kontaktne leče, ki jih otrok nosi ponoči in vplivajo na strmino ukrivljenosti roženice ter s preoblikovanjem roženice upočasnjujejo napredovanje kratkovidnosti (28). Vse več je tudi dokazov, da uporaba kontaktnih leč na upočasnjevanje napredovanja kratkovidnosti vpliva bolj ugodno kot uporaba očal (29), a sta potrebni skrb in previdnost, saj lahko ob neustrezni rabi in slabem vodenju pride do zapletov, kot je keratitis, ki lahko povzročijo nepovratno zamotnitev roženice in s tem tudi zmanjšanje vidne ostrine.

**Spremljanje napredovanja kratkovidnosti z zdravili.** Kapljice, ki jih že več let rutinsko uporabljamo za nadzor napredovanja kratkovidnosti, vsebujejo bodisi nespecifični antimuskarinski antagonist atropin bodisi antagonist receptorjev M1 pirenzepin (30,31). Natančnega mehanizma delovanja atropina na kratkovidnost niso ugotovili, a so o njegovih učinkih poročali v različnih prispevkih in kliničnih raziskavah (32). V Sloveniji trenutno uporabljamo večinoma 0,01-% atropin, na voljo sta tudi koncentraciji 0,025 % in 0,05 %. Atropinske kapljice otrok več let vsak večer kapa v obe oči. V metaanalizi številnih raziskav so pokazali, da redna uporaba 0,5–1,0 % atropina vsak večer upočasnjuje napredovanje kratkovidnosti za 0,7 D na leto, uporaba še bolj razredčenega atropina (0,01–0,1 %) pa za 0,5 D na leto, pri čemer so neželeni učinki v obliki bleščanja in slabšega bližinskega vida bolj redki pri bolj razredčeni raztopini atropina (33). Za predpis atropina se odloči oftalmolog, ki spremlja kratkovidnega otroka, in ko kratkovidnost napreduje za vsaj 0,5 D na leto. Uporaba atropinskih kapljic je praviloma smiselna več let oz. do zaključene pubertete oz. dokler beležimo evidentno kontinuirano povečevanje kratkovidnosti. Številni menijo, da je zdravljenje smiselno začeti čim prej, ko ugotovimo pomembno letno povečanje kratkovidnosti in ko je izhodiščna kratkovidnost vsaj  $> -1,25$  dioptrije sfernega ekvivalenta. Pomembno je, da otrok kapljice redno prejema zaradi »bumerang« učinka, kar pomeni, da se ob nenadni prekinitvi zdravljenja kratkovidnost lahko celo poveča.

## RAZPRAVLJANJE

Preprečevanje zgodnjega nastanka kratkovidnosti bi morala biti prva stopnja spremljanja kratkovidnosti, saj se z vsakim letom, ki mine do nastanka kratkovidnosti v otroštvu, bistveno zmanjša tveganje visoke in s tem patološke kratkovidnosti v odraslosti (34). Učinkovita preventiva, ki bi vključevala podaljševanje časa zunaj in skrajševanje časa za zasloni (kar predstavlja velik delež bližinskega dela šolarjev tudi v Sloveniji), zahteva usklajeno delovanje zdravstvene in šolske politike. Naloga izvajalcev v zdravstvu (pediatrov, šolskih zdravnikov in oftalmologov) je ozaveščanje otrok pred škodljivimi vplivi dolgotrajne rabe zaslonov ter pravočasno odkrivanje, zdravljenje in spremljanje kratkovidnosti v otroštvu, da bi čimbolj zmanjšali delež visoke in patološke kratkovidnosti v odraslosti, saj lahko vodi v slepoto.

Bližinsko delo je dolgo veljalo za enega najpomembnejših dejavnikov tveganja pri nastanku kratkovidnosti, čeprav mehanizem še danes ni potrjen in pojasnjen. V zadnjih 20 letih so v številnih epidemioloških raziskavah dokazali, da imajo otroci, ki preživijo več časa zunaj, manj možnosti, da postanejo kratkovidni (35).

V raziskavi, objavljeni leta 2020 na Kitajskem, so med večmesečno karanteno zaradi epidemije covida-19 ugotovili hitrejše napredovanje kratkovidnosti. Manj škodljiva je bila uporaba televizije ali projektorja kot telefona ali tablice (36). Tudi pri nas so bile šole zaradi epidemije dolgo zaprte, zato je pouk potekal na daljavo preko elektronskih medijev. Maja leta 2021 so izšle slovenske Smernice za uporabo zaslonov pri otrocih in mladostnikih, v katerih je posebno poglavje namenjeno prav šolanju na daljavo (37).

## ZAKLJUČEK

Pregled vida je pomemben sestavni del sistematskega pregleda šolarjev. Pri nas preventivne preglede izvaja skupina ljudi, ki jo sestavljata pediater oz. šolski zdravnik in medicinska sestra. Tako zaposleni v zdravstvu kot tudi zaposleni v šolstvu ugotavljamo, da šolarji vse več časa preživijo pred zasloni. S skupnimi močmi bi ob podpori krovnih ustanov lahko bolje

ozaveščali šolarje in njihove starše o pomenu varne uporabe zaslonov po načelu že objavljenih slovenskih smernic in o pomenu telesne dejavnosti na prostem. Otrokom bi morali ponuditi pogoje, da bi čim več dejavnosti lahko izvajali zunaj.

#### LITERATURA

1. *Be he@lthy, be mobile: a toolkit on how to implement Myopia* Ed. Geneva: World Health Organization and International Telecommunication Union, 2022. Licence: CC BY-NC-SA 3.0 IGO.
2. Harrington SC et al. *Br J Ophthalmol.* 2019;103:1803–1809.
3. Huang L, Kawasaki H, Liu Y, Wang Z. *The prevalence of myopia and the factors associated with it among university students in Nanjing A cross-sectional study. Medicine,* 2019; 98:10(e14777).
4. Demir P, Baskaran K, Theagarayan B, Gierow P, Sankaridurg P, Macedo AF *Refractive error, axial length, environmental and hereditary factors associated with myopia in Swedish children. Clinical and Experimental Optometry,* 2021; 104, 595–601.
5. Rudnicka AR, Kapetanakis VV, Wathern AK, et al. *Global variations and time trends in the prevalence of childhood myopia, a systematic review and quantitative meta-analysis: implications for aetiology and early prevention. Br J Ophthalmol.* 2016;100:882–890.
6. Modjtahedi, B. S., Ferris, F. L., Hunter, D. G. & Fong, D. S. *Public health burden and potential interventions for myopia. Ophthalmology* 125, 628–630 (2018).
7. Bar Dayan, Y. et al. *The changing prevalence of myopia in young adults: a 13-year series of population-based prevalence surveys. Invest. Ophthalmol. Vis. Sci.* 46, 2760–2765 (2005).
8. Lee, Y. Y., Lo, C. T., Sheu, S. J. & Lin, J. L. *What factors are associated with myopia in young adults? A survey study in Taiwan military conscripts. Invest. Ophthalmol. Vis. Sci.* 54, 1026–1033 (2013).
9. Myrowitz, E. H. *Juvenile myopia progression, risk factors and interventions. Saudi J. Ophthalmol.* 26, 293–297 (2012).
10. Lai, Y.-H., Hsu, H.-T., Wang, H.-Z., Chang, S.-J. & Wu, W.-C. *The visual status of children ages 3 to 6 years in the vision screening program in Taiwan. J. AAPOS* 13, 58–62 (2009).
11. Tricard D, Marillet S, Ingrand P, et al *Progression of myopia in children and teenagers: a nationwide longitudinal study, British Journal of Ophthalmology* 2022;106:1104–1109.
12. Huang, H.-M., Chang, D. S.-T. & Wu, P.-C. *The association between near work activities and myopia in children-a systematic review and meta-analysis. PLoS ONE* 10, e0140419 (2015).
13. Rose, K. A. et al. *Outdoor activity reduces the prevalence of myopia in children. Ophthalmology* 115, 1279–1285 (2008).

14. Guggenheim, J. A. et al. Time outdoors and physical activity as predictors of incident myopia in childhood: a prospective cohort study. *Invest. Ophthalmol. Vis. Sci.* 53, 2856–2865 (2012).
15. Jones-Jordan, L. A. et al. Time outdoors, visual activity, and myopia progression in juvenile-onset myopes. *Invest. Ophthalmol. Vis. Sci.* 53, 7169–7175 (2012).
16. Sorsby, A. & Fraser, G. R. Statistical note on the components of ocular refraction in twins. *J. Med. Genet.* 1, 47–49 (1964).
17. Baird, P. N., Schache, M. & Dirani, M. The genes in myopia (GEM) study in understanding the aetiology of refractive errors. *Prog. Retin. Eye Res.* 29, 520–542 (2010).
18. French AN, Morgan IG, Mitchell P, Rose KA. Risk factors for incident myopia in Australian schoolchildren: the Sydney adolescent vascular and eye study. *Ophthalmology*. 2013 Oct; 120(10):2100–8.
19. Group COMET. Myopia stabilization and associated factors among participants in the Correction of Myopia Evaluation Trial (COMET) *Invest Ophthalmol Vis Sci.* 2013 Dec 3; 54(13):7871–84.
20. Cheng, C. Y. et al. Nine loci for ocular axial length identified through genome-wide association studies, including shared loci with refractive error. *Am. J. Hum. Genet.* 93, 264–277 (2013).
21. Ma, Y. et al. Myopia screening: combining visual acuity and noncycloplegic autorefractometry. *Optom. Vis. Sci.* 90, 1479–1485 (2013).
22. Rose, K. A. et al. Outdoor activity reduces the prevalence of myopia in children. *Ophthalmology* 115, 1279–1285 (2008).
23. Wu, P.C., Tsai, C.L., Wu, H. L., Yang, Y. H. & Kuo, H. K. Outdoor activity during class recess reduces myopia onset and progression in school children. *Ophthalmology* 120, 1080–1085 (2013).
24. He, M. et al. Effect of time spent outdoors at school on the development of myopia among children in China: a randomized clinical trial. *JAMA* 314, 1142–1148 (2015).
25. Chung, K., Mohidin, N. & O’Leary, D. J. Undercorrection of myopia enhances rather than inhibits myopia progression. *Vis. Res.* 42, 2555–2559 (2002).
26. Koomson, N. Y. et al. Relationship between reduced accommodative lag and myopia progression. *Optom. Vis. Sci.* 93, 683–691 (2016).
27. Troilo, D. et al. IMI - report on experimental models of emmetropization and myopia. *Invest. Ophthalmol. Vis. Sci.* 60, M31–M88 (2019).
28. Anstice, N. S. & Phillips, J. R. Effect of dual-focus soft contact lens wear on axial myopia progression in children. *Ophthalmology* 118, 1152–1161 (2011).
29. Walline, J. J., Jones, L. A. & Sinnott, L. T. Corneal reshaping and myopia progression. *Br. J. Ophthalmol.* 93, 1181–1185 (2009).
30. Kanda, H. et al. Effect of spectacle lenses designed to reduce relative peripheral hyperopia on myopia progression in Japanese children: a 2-year multicenter randomized controlled trial. *Jpn. J. Ophthalmol.* 62, 537–543 (2018).
31. Ganesan, P. & Wildsoet, C. F. Pharmaceutical intervention for myopia control. *Expert. Rev. Ophthalmol.* 5, 759–787 (2010).
32. Chua WH, Balakrishnan V, Chan YH, Tong L, Ling Y, Quah BL, Tan D. Atropine for the treatment of childhood myopia. *Ophthalmology*. 2006 Dec; 113(12):2285–91.



33. Pineles, S. L. et al. *Atropine for the prevention of myopia progression in children: a report by the American Academy of Ophthalmology. Ophthalmology* 124, 1857–1866 (2017).
34. Huang, J. et al. *Efficacy comparison of 16 interventions for myopia control in children: a network meta-analysis. Ophthalmology* 123, 697–708 (2016).
35. Leone JF, Mitchell P, Morgan IG, Kifley A, Rose KA. *Use of visual acuity to screen for significant refractive errors in adolescents: is it reliable? Archives of Ophthalmology* 2010;128:894–9.
36. Langeslag-Smith MA, Vandal AC, Briane V, et al. *Preschool children's vision screening in New Zealand: a retrospective evaluation of referral accuracy. BMJ Open*. 2015; 27;5(11): e009207.
37. Kurent A, Kosec D. *Review of vision screening referrals in children. Zdrav Vestn*. 2022;91(1–2):14–21. Dostopno na: <https://vestnik.szd.si/index.php/ZdravVest/article/view/3156>.

## FARMAKOLOŠKA TERAPIJA KRATKOVIDNOSTI

---

*Silvija Delfin*

*Očesna Klinika, Univerzitetni Klinični Center Ljubljana*

### IZVLEČEK

Kratkovidnost predstavlja pomemben zdravstveni in socioekonomski izziv. Med najbolj raziskanimi zdravljenji za preprečevanje kratkovidnosti je dnevna topična terapija z atropinom. V prispevku je opisanih nekaj pomembnejših raziskav, ki so vplivale na sedanjo doktrino zdravljenja z atropinom. Opisane so tudi pomembnejše raziskave, ki so bile objavljene v zadnjem letu, s poudarkom na evropskih raziskavah.

**Ključne besede:** atropin, kratkovidnost, ortokeratologija, leče s periferno zameglitvijo

### UVOD

Kratkovidnost (miopija) pomembno vpliva na zdravje očesa (1). Predvideva se, da naj bi bilo do leta 2050 kratkovidne 50 % svetovne populacije (2). Obstajajo različne vrste zdravljenja za omejevanje napredovanja kratkovidnosti. Najbolj raziskano farmakološko zdravljenje za omejevanje napredovanja kratkovidnosti je zdravljenje z antimuskarinikom atropin sulfatom (atropin) (1). V preteklosti so bili opravljeni tudi poskusi zdravljenja z antimuskarinikom pirenzepinom (selektivni M1 receptor), ki so pokazali dobre rezultate, vendar so potrebne dodatne raziskave (3).

### ATROPIN – MEHANIZEM DELOVANJA

Način delovanja atropina na omejevanje napredovanja kratkovidnosti ni še v celoti jasen. Prvotno je bila postavljena hipoteza, da naj bi atropin onemogočal akomodacijo in tako vplival na rast zrkla oziroma kratkovidnosti

(4–7), a so raziskave pokazale, da atropin upočasnjuje napredovanje kratkovidnosti tudi pri živalih, pri katerih akomodacija ni možna (4–5).

Novejše raziskave se osredotočajo na neakomodativne mehanizme delovanja atropina (8). Številni biološki mehanizmi naj bi bili vpleteni v rast zrkla oziroma kratkovidnosti. Med njimi so disfunkcija mrežničnih signalnih poti, vloga mrežničnega pigmentnega epitelija v regulaciji signalov za rast zrkla med mrežnico, žilnico in beločnico, vpliv na preoblikovanje izvenceličnega matriksa s progresivnim tanjšanjem beločnice. Atropin kot muskarinski antagonist naj bi na navedene biološke mehanizme deloval predvsem z vplivom na muskarinske receptorje mrežnice in žilnice. Z delovanjem na muskarinske receptorje pigmentnega mrežničnega epitelija (RPE) naj bi povzročil inhibicijo določenih vitalnih funkcij mrežnice in izločanje celičnega dopamina, kar naj bi omejilo rast zrkla (8).

Raziskuje se tudi neposreden nemuskarinski učinek atropina na fibroblaste beločnice, saj naj bi stimuliral nastajanje kolagena in fibonektina v beločničnih fibroblastih in inhibiral produkcijo le-teh v fibroblastih žilnice (9).

## **POMEMBNEJŠE RAZISKAVE O UČINKU ATROPINA NA NAPREDOVANJE KRATKOVIDNOSTI**

### **ATOM, 2006 (Atropine in the Treatment of Myopia Study) (10)**

Raziskava ATOM iz leta 2006 je randomizirana, dvojno slepa in s placebom nadzorovana raziskava, pri kateri se je ocenjeval učinek dnevnega topikalnega zdravljenja z 1% atropinom dnevne topikalne terapije 1 % atropina na nadzor napredovanja kratkovidnosti pri otrocih. V raziskavo je bilo vključenih 400 azijskih otrok v starosti med 6 in 12 let in s sfernim ekvivalentom kratkovidnosti med  $-1,0$  in  $-6,0$  dioptrij (D). Raziskovanci so prejeli 1 % zdravila Atropin ali Ioptotears, ki so ga kapali enkrat zvečer v eno oko. Celotno raziskavo je zaključilo 346 preiskovancev. Ocenjeni sta bili refraktivna napaka (sferni ekvivalent, merjen v cikloplegiji z avtorefraktometrom) in aksialna dolžina (merjena z ultrazvokom). Po 2 letih je bila povprečna aksialna podaljšava zrkla v placebo skupini  $+0,38$  mm  $\pm$   $0,38$  mm, porast kratkovidnosti pa  $+1,20$  D  $\pm$   $0,69$  D (V skupini, ki je prejela 1-% atropin, je je podaljšava zrkla znašala  $0,02$  mm  $\pm$   $0,35$

mm, porast kratkovidnosti pa  $-0,25 \text{ D} \pm 0,92 \text{ D}$ . Razlika v napredovanju kratkovidnosti med skupinama je merila  $-0,92 \text{ D}$  (95-% interval zanesljivosti, od  $-1,10$  do  $-0,77 \text{ D}$ ;  $P < 0,001$ ) in  $0,40 \text{ mm}$  aksialne dolžine (95-% interval zanesljivosti,  $0,35$ – $0,45 \text{ mm}$ ;  $P < 0,001$ ). Pri udeležencih so bili prisotni stranski učinki zaradi cikloplegije in midriaze.

**Zaključek:** Zdravljenje z 1-% atropinom pomembno vpliva na omejitev rasti kratkovidnosti.

### **ATOM 2, 2012 (Atropine in the Treatment of Myopia Study 2) (11)**

Raziskava ATOM 2 iz leta 2012 je randomizirana, dvojno slepa raziskava, pri kateri so se ocenili učinkovitost pri preprečevanju napredovanja kratkovidnosti in stranski učinki zdravljenja z nižjimi koncentracijami atropina (0,5 %, 0,1 % in 0,01 %). V raziskavi je sodelovalo 400 otrok v starosti med 6 in 12 let in z dioptrijo, ki je merila vsaj  $-2,00 \text{ D}$  in do  $-1,50$  cilindrične dioptrije (Dcyl). Preiskovanci so bili enkrat dnevno naključno binokularno topikalno zdravljeni z atropinom po protokolu 2 : 2 : 1 v koncentracijah 0,5 %, 0,1 % in 0,01 %. Merjene so bile: refraktivna napaka v cikloplegiji, aksialna dolžina, amplitude akomodacije, diameter zenice in vidna ostrina ob pričetku raziskave po 2 tednih, nato vsake 4 mesece do pretečenih 2 let po pričetku raziskave.

Po 2 letih je bil porast kratkovidnosti v skupini, ki je prejela 0,5-% atropin,  $-0,30 \text{ D} \pm 0,60 \text{ D}$ ; v skupini, ki je prejela 0,1-% atropina,  $-0,38 \text{ D} \pm 0,60 \text{ D}$  in v skupini, ki je prejela 0,01-% atropina,  $-0,49 \text{ D} \pm 0,63 \text{ D}$  ( $P = 0,02$  med skupino 0,1 % in 0,5 %). Povprečna aksialna dolžina zrkla se je podaljšala za  $0,27 \text{ mm} \pm 0,25 \text{ mm}$  v skupini, ki je prejela 0,5-% atropin,  $0,28 \text{ mm} \pm 0,28 \text{ mm}$  v skupini, ki je prejela 0,1-% atropin,  $0,41 \text{ mm} \pm 0,32 \text{ mm}$  v skupini, ki je prejela 0,01-% atropin ( $P < 0,01$  med skupino 0,01 % in 0,1 % in med skupino 0,01 % in 0,5 %). Zdravljenje z 0,01-% atropinom ni povzročilo pomembnejšega učinka na akomodacijo, midriazo ali vidno ostrino. Najpogostejši stranski učinki zdravljenja z 0,1-% in 0,5-% atropinom (alergijski konjunktivitis in dermatitis) prav tako niso bili prisotni med preiskovanci, ki so prejeli 0,01-% atropin.

**Zaključek:** Razlika med skupinami v napredovanju kratkovidnosti ( $0,19 \text{ D}$ ) in v podaljšanju aksialne dolžine ( $0,14 \text{ mm}$ ) je zanemarljiva; terapijo z 0,01-% atropinom spremlja najmanj stranskih učinkov in je podobno učinkovita v

preprečevanju napredovanja kratkovidnosti v primerjavi z drugima dvema skupinama.

### **ATOM 3, 2025 (Atropine in the Treatment of Myopia Study 3) (12)**

V teku je raziskava učinka atropina v koncentraciji 0,01 % pri visoko rizičnih otrocih (otroci z družinsko anamnezo kratkovidnosti, otroci s predmiopijo ali začetno kratkovidnostjo).

### **LAMP, 2018- 1. faza (Low-Concentration Atropine for Myopia Progression) (13)**

Raziskava LAMP je randomizirana, dvojno slepa in s placebom nadzorovana raziskava, pri kateri se je ocenil učinek dnevnega topikalnega atropinskega zdravljenja v nižjih koncentracijah za nadzor napredovanja kratkovidnosti pri otrocih v času 1 leta. Ocenjeval se je učinek 0,05-%, 0,01-% in 0,025-% atropina v primerjavi s placebom.

Vključenih je bilo 438 otrok v starosti 4–12 let z refraktivno napako vsaj  $-1,00$  D in astigmatizmom  $-2,50$  D cyl ali manj, naključno razvrščenih v razmerju 1 : 1 : 1 : 1 v skupine, ki so binokularno prejemale atropin v koncentraciji 0,05 %, 0,025 % in 0,01 % ali placebo enkrat dnevno v trajanju 1 leta.

Merjeni so bili: refraktivna napaka v cikloplegiji, aksialna dolžina, amplituda akomodacije, diameter zenice, optimalno korigirana vidna ostrina ob pričetku raziskave, po 2 tednih, po 4 mesecih, po 8 mesecih in po 12 mesecih.

Po 12 mesecih je bil porast v refraktivni napaki (merjen sferni ekvivalent) v skupini, ki je prejemala 0,05-% atropin,  $-0,27$  D  $\pm$  0,61 D; v skupini, ki je prejemala 0,025-% atropin,  $0,46$  D  $\pm$  0,45 D; v skupini, ki je prejemala 0,01-% atropin,  $0,59$  D  $\pm$  0,61 Dsph in v skupini, ki je prejemala placebo,  $-0,81$  D  $\pm$  0,53 D ( $P < 0,001$ ). Porast v aksialni dolžini je meril v skupini, ki je prejemala 0,05-% atropin,  $0,20$  mm  $\pm$  0,25 mm; v skupini, ki je prejemala 0,025-% atropin,  $0,29$  mm  $\pm$  0,20 mm; v skupini, ki je prejemala 0,01-% atropin,  $0,36$  mm  $\pm$  0,29 mm in v skupini, ki je prejemala placebo,  $-0,41$  mm  $\pm$  0,22 mm ( $P < 0,001$ ).

Amplituda akomodacije je bila okrnjena za  $1,98$  D  $\pm$  2,82 D v skupini, ki je prejemala 0,05-% atropin; za  $1,61$  D  $\pm$  2,61 D v skupini, ki je prejemala 0,025-% atropin; za  $0,26$  D  $\pm$  3,04 D v skupini, ki je prejemala 0,01-%

atropin; in 0,32 D+/- 2,91 D v skupini, ki je prejela placebo ( $P < 0,001$ ). Po 12 mesecih je bil porast v diametru zenic v skupini, ki je prejela 0,05-% atropin, 1,03 mm +/- 1,02 mm v fotopičnih pogojih in 0,58 mm +/- 0,63 mm v mezopičnih pogojih; v skupini, ki je prejela 0,025-% atropin, 0,76 mm +/- 0,90 mm v fotopičnih pogojih in 0,43 mm +/- 0,61 mm v mezopičnih pogojih; v skupini, ki je prejela 0,01-% atropin, 0,49 mm +/- 0,80 mm v fotopičnih pogojih in 0,23 mm +/- 0,46 mm v mezopičnih pogojih ter v skupini, ki je prejela placebo, 0,13 mm +/- 1,07 mm v fotopičnih pogojih in 0,02 mm +/- 0,55 mm v placebo skupini ( $P < 0,001$ ). Glede na vprašalnik zdravljenje ni vplivalo na vidno ostrino in kakovost življenja, odvisno od vidne ostrine.

**Zaključek:** Zdravljenje z 0,05-%, 0,025-% in 0,01-% atropinom pripomore pri omejevanju napredovanja kratkovidnosti. Boljši učinek je bil povezan z višjo koncentracijo.

## **LAMP, 2020 - 2. faza, (Low-Concentration Atropine for Myopia Progression) (14)**

2. faza raziskave LAMP je randomizirana, dvojno slepa in s placebom nadzorovana raziskava, pri kateri se je ocenil učinek dnevnega topikalnega zdravljenja z atropinom v nižjih koncentracijah za nadzor napredovanja kratkovidnosti pri otrocih v času 2 let. Ocenjeval se je učinek 0,05-%, 0,01-% in 0,025-% koncentracije.

383 otrok (438) v starosti 4–12 let, ki je sodelovalo v 1. fazi, je nadaljevalo zdravljenje po istih navodilih dodatnih 12 mesecev. Skupini, ki je prejela placebo, je bilo v 2. fazi dodeljeno zdravljenje z 0,05-% atropinom.

Merjeni so bili: refraktivna napaka v cikloplegiji, aksialna dolžina, amplituda akomodacije, diameter zenice, optimalno korigirana vidna ostrina vsake 4 mesece.

Po 24 mesecih je bil porast v refraktivni napaki (merjen sferni ekvivalent) v skupini, ki je prejela 0,05-% atropin, 0,55 D +/- 0,86 D; v skupini, ki je prejela 0,025-% atropin, 0,85 D +/- 0,73 D in v skupini, ki je prejela 0,01-% atropin, 1,12 D +/- 0,85 D ( $P < 0,001$ ). Pomembno izboljšanje je bilo izmerjeno med raziskovanci, ki so v prvem letu prejeli placebo in jim je bilo v drugem letu dodeljeno zdravljenje z 0,05-% atropinom (porast v sfernem ekvivalentu je v drugem letu meril 0,18 D v primerjavi z 0,82 D v prvem letu); aksialna dolžina je porasla za 0,15 mm v drugem letu v

primerjavi z 0,43 mm v prvem letu. Ostale meritve so bile v drugem letu podobne kot v prvem.

**Zaključek:** 0,05-% atropin se je izkazal za dvakrat bolj učinkovitega v omejevanju rasti kratkovidnosti v primerjavi z 0,01-% atropinom.

### **LAMP, 2021- 3. faza (Low-Concentration Atropine for Myopia Progression) (15)**

Opravljen je bil randomizirana, dvojno slepa študija. Namen 3. faze je bil oceniti učinek nadaljevanja zdravljenja z 0,05-%, 0,025-% in 0,01-% atropinom v času 3 let, primerjati učinek nadaljevanja/prekinitve zdravljenja ter oceniti povratni fenomen.

V raziskavi je sodelovalo 326 otrok, ki so že sodelovali v 1. in 2. fazi.

Raziskovanci so bili enakomerno razdeljeni v skupino, ki je nadaljevala zdravljenje, in skupino, ki je zdravljenje prekinila. Vsake 4 mesece sta bili ocenjeni refraktivna napaka (sferni ekvivalent, merjen v cikloplegiji) in aksialna dolžina. Porast refraktivne napake je bil izrazitejši v skupini, ki je zdravljenje prekinila, v primerjavi s skupino, ki je zdravljenje nadaljevala, ne glede na koncentracijo prvotnega zdravljenja z atropinom.

Tudi v 3. letu raziskave se je učinek zdravljenja z atropinom izkazal kot učinkovit pri preprečevanju rasti kratkovidnosti, najučinkovitejša koncentracija je bil 0,05-% atropin. Povratni fenomen je bil manj izrazit v skupini, ki je prejela atropin v nižjih koncentracijah, in pri raziskovancih, ki so zdravljenje prekinili pri višji starosti.

### **RAZISKAVE V EVROPI**

#### **Primerjalna raziskava preprečevanja rasti kratkovidnosti s 0,01% in 0,1% atropinom in zdravljenjem s placebom na Danskem. (16).**

V tej randomizirani, dvojno slepi, multicentrična in s placebom nadzorovana raziskavi, ki je še vedno v teku, se ocenjuje razlika v učinkovitosti preprečevanja napredovanja kratkovidnosti med dvema režimoma topikalnega zdravljenja z atropinom in placebom.

V raziskavo je bilo vključenih 97 kratkovidnih otrok, starih med 6 in 7 let, ki so bili enakomerno uvrščeni bodisi v skupino, ki je 6 mesecev prejela 0,1-% atropin kot udarno dozo, tej pa je sledilo 6-mesečno zdravljenje z 0,01-% atropinom kot vzdrževalno dozo, bodisi v skupino, ki je 12 mesecev

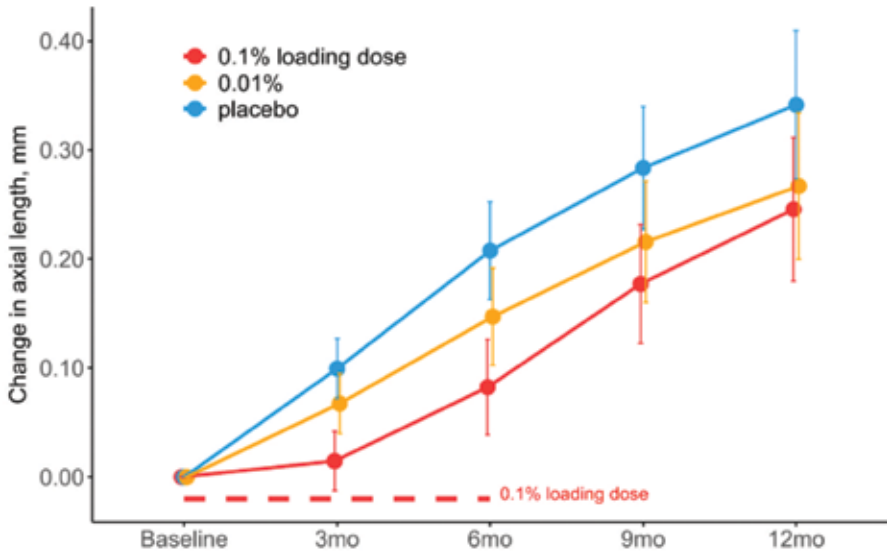
prejemala 0,01-% atropin, bodisi v zadnjo skupino, ki je prejela placebo 12 mesecev. Predvideno je sledenje dodatnih 12 mesecev. Zaenkrat so objavljeni rezultati po 12-mesečnem poteku raziskave.

Ocenjevala sta se aksialna dolžina zrkla (IOL master) in sferni ekvivalent (merjen z avtorefraktometrom v cikloplegiji).

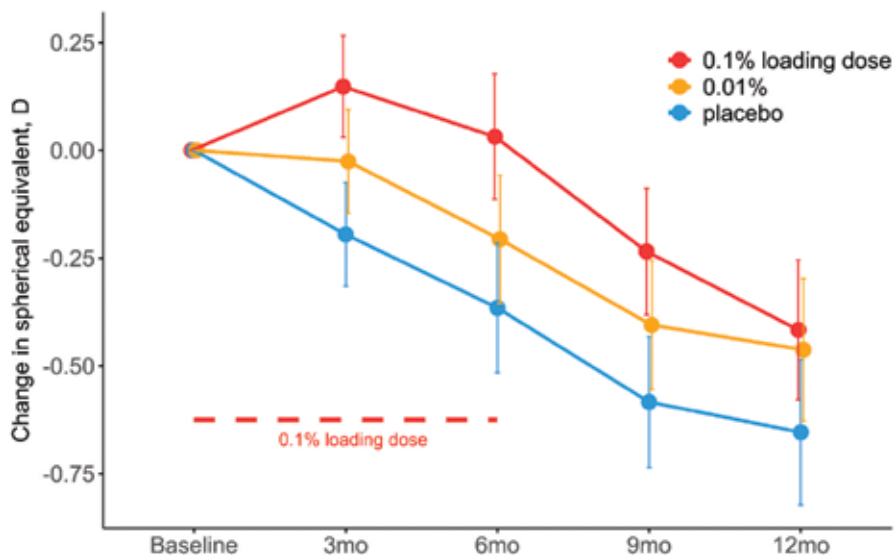
Po 12 mesecih je povprečna podaljšava zrkla merila 0,10 mm manj v skupini, ki je 6 mesecev prejela 0,1-% atropin in 6 mesecev vzdrževalno 0,01-% atropin, v primerjavi s skupino, ki je prejela placebo. Povprečna podaljšava zrkla je v istem časovnem intervalu merila 0,07 mm manj v skupini, ki je 12 mesecev prejela 0,01-% atropin, v primerjavi s placebom.

Po 12 mesecih je bil povprečen porast miopičnega sfernega ekvivalenta za 0,24 D manj v skupini, ki je 6 mesecev prejela 0,1-% atropin in 6 mesecev vzdrževalno 0,01-% atropin, ter za 0,19 D manj v skupini, ki je 12 mesecev prejela 0,01-% atropin v primerjavi s placebom.





**Graf 1 (16) Ocenjena povprečna sprememba aksialne dolžine po obisku, razdeljena po intervencijskih skupinah. Vrstice napak označujejo 95 % CL povprečnih sprememb. Legenda: udarni odmerek 0,1 % – skupina, ki je 6 mesecev prejela 0,1-% atropin kot udarni odmerek, čemur je sledilo 18-mesečno zdravljenje z 0,01-% atropinom; 0,01 % – skupina, ki je prejela 0,01 % 24 mesecev; mm – milimetri; mo – mesec; placebo – skupina, ki je 24 mesecev prejela placebo.**



**Graf 2 (16):** Ocenjena povprečna sprememba v sfernem ekvivalentu po obisku, razdeljena po intervencijskih skupinah. Vrstice napak označujejo 95 % CL povprečnih sprememb. Okrajšave: rdeča linija-udarni odmerek 0,1 % – skupina, ki je 6 mesecev prejela 0,1-% atropin kot udarni odmerek, čemur je sledilo 18-mesečno zdravljenje z 0,01-% atropinom; oranžna linija-0,01 % – skupina, ki je prejela 0,01 % 24 mesecev;; modra linija placebo – skupina, ki je 24 mesecev prejela placebo. mm – milimetri; mo – mesec

Po 12 mesecih poteka raziskave je ocenjeno, da je topikalno zdravljenje z atropinom v nizkih koncentracijah lahko učinkovito pri preprečevanju napredovanja kratkovidnosti v kavkazijski/evropski populaciji, tako kot je bilo v azijski populaciji. Manj učinkovito in spremljano z manj stranskih učinkov je bilo 12-mesečno zdravljenje z 0,01-% atropinom v primerjavi s 6-mesečnim zdravljenjem z 0,1-% atropinom, pri katerem se je po prehodu na 6-mesečno zdravljenje pojavil zgodnji povratni fenomen.

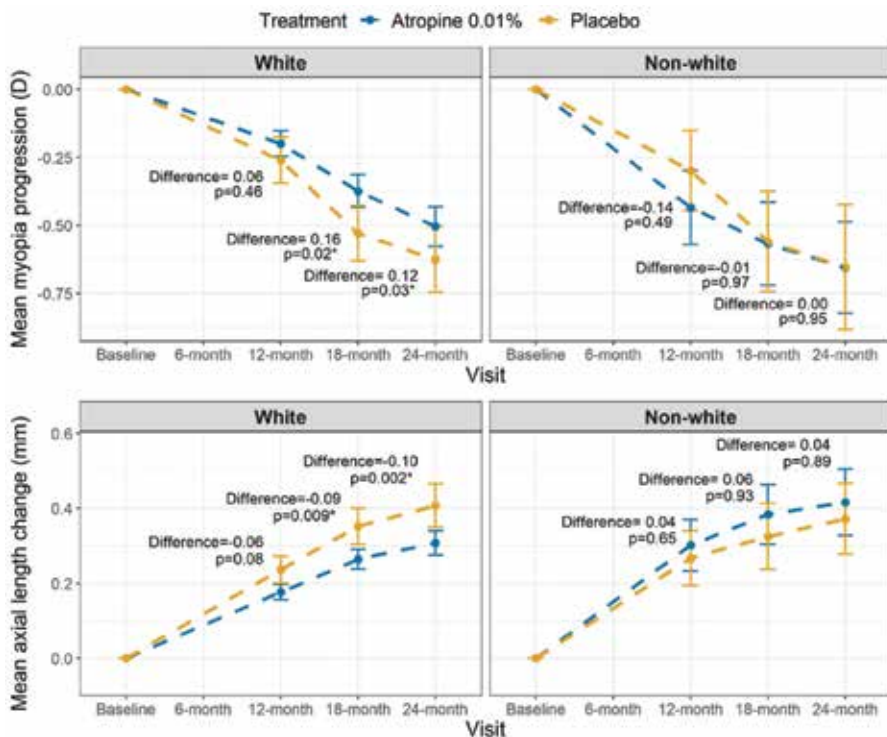
### **MOSAIC raziskava- Sept 2023 (17)**

Pri tej randomizirani, dvojno slepi, multicentrični in s placebom nadzorovani raziskavi se ocenjujejo učinkovitost, varnost in način delovanja 0,01-

% atropina pri preprečevanju napredovanja kratkovidnosti v evropski, pretežno beli/kavkazijski populaciji.

V raziskavi je sodelovalo 250 kratkovidnih otrok v starosti 6–16 let. Med temi jih je bilo 167 razporejenih v skupino, ki je prejela 0,01-% atropin, 83 pa jih je prejelo placebo v trajanju 24 mesecev. Med otroci jih je bilo 207 bele /populacije in 43 ostale populacije.

Merjen je bil sferni ekvivalent refraktivne napake, ki je po 24 mesecih zdravljenja z 0,01-% atropinom meril 0,10 D razlike v primerjavi s skupino, ki je prejela placebo. Merjena je bila tudi razlika v aksialni dolžini, ki je po 24 mesecih merila 0,08 mm manj v skupini, ki je prejela 0,01-% atropin, v primerjavi s skupino, ki je prejela placebo. Višja stopnja napredka je bila beležena v skupini bele/kavkazijske populacije.



**Graf 3 (17) Sprememba v sfernem ekvivalentu in aksialni dolžini zrkla v skupini, ki je prejela zdravljenje z 0,01% atropinom, v primerjavi s kontrolno skupino glede na etnično pripadnost (17).**

### **Analiza 3 letnega zdravljenja z atropinom za preprečevanje napredovanja kratkovidnosti v evropski populaciji. September 2020 (18)**

Namen prospektivne klinične raziskave je bil oceniti učinkovitost zdravljenja z 0,5-% atropinom pri preprečevanju rasti kratkovidnosti v trajanju 3 let. Vključenih je bilo 124 otrok z naraščajočo kratkovidnostjo med  $\geq 1,0$  D/leto in  $\leq -2,50$  D/leto v starosti 5–16 let. Merjena sta bila aksialna dolžina in sferni ekvivalent dioptrije. Po prvem letu zdravljenja se je to po potrebi prilagodilo (v primeru rasti nižje od 0,1 mm/leto ali višje od 0,3 mm/leto). 89 otrok je prejelo atropin ves čas trajanja raziskave, pri teh je povprečen

porast sfernega ekvivalenta meril  $-0,25$  D/leto, povprečen porast aksialne dolžine pa je meril  $0,11$  mm. 32 raziskovancem je po 1 letu terapije, zaradi slabšega odziva na  $0,5\%$  atropin, terapija bila spremenjena z  $1\%$  atropinom. Pri 26 raziskovancih je bil prisoten močan odziv in se je terapija postopoma znižala. Povrnitveni fenomen rasti aksialne dolžine ni bil prisoten. Med raziskovanci, ki raziskave niso zaključili, jih je 9 imelo alergijsko reakcijo, 17 pa druge stranske učinke.

**Zaključek:** Začetno zdravljenje z  $0,5\%$  atropinom je učinkovito pri preprečevanju napredovanja kratkovidnosti.

### **Raziskava CHAMP (Efficacy and Safety of 0.01% and 0.02% Atropine for the Treatment of Pediatric Myopia Progression Over 3 Years 2017-2022 (19))**

Pri tej randomizirani, dvojno slepi, multicentrični in s placebom nadzorovani raziskavi 3. faze se ocenjujejo učinkovitost, varnost in način delovanja zdravljenja z  $0,01\%$  atropinom in  $0,02\%$  atropinom.

V raziskavo je bilo vključenih 576 otrok iz 26 ameriških in 5 evropskih centrov. Raziskovanci so bili kratkovidni z refraktivno napako (sferni ekvivalent) med  $-0,50$  D in  $-6,0$  D in astigmatizmom do  $-1,50$  Dcyl. Atropin so prejeli 1-krat zvečer 36 mesecev.

Cilj je bil določiti odstotek preiskovancev, pri katerih je kratkovidnost napredovala za manj kot  $-0,50$ D (merjeno kot sprememba v sfernem ekvivalentu) po 36 mesecih prejemanja atropina.

Po 36 mesecih je bil odstotek preiskovancev, pri katerih ni prišlo do porasta kratkovidnosti za več kot  $-0,50$  D, višji pri prejemnikih  $0,01\%$  atropina v primerjavi s placebom. Pri prejemnikih  $0,01\%$  atropina je bil po 36 mesecih porast v sfernem ekvivalentu nižji (least square mean – LSM razlika,  $0,24$  D; CI,  $0,11$  D– $0,37$  D;  $P < 0,001$ ), prav tako je bil nižji porast aksialne dolžine (LSM razlika  $-0,13$  mm; 95-% CI, od  $-0,19$  mm do  $-0,07$  mm;  $P < 0,001$ ) v primerjavi s skupino, ki je prejela placebo.

Po 36 mesecih odstotek preiskovancev, pri katerih ni prišlo do porasta kratkovidnosti za več kot  $-0,50$  D, pri prejemnikih  $0,02\%$  atropina ni bil višji v primerjavi s placebom. Prav tako se pri prejemnikih  $0,02\%$  atropina ni beležila manjša rast sfernega ekvivalenta (LSM razlika  $0,10$  Dsph; 95 % Ci, od  $-0,02$  Dsph do  $0,22$  Dsph;  $P = 0,10$ ), beležila pa se je manjša rast aksialne

dolžine v primerjavi s placebom (LSM razlika  $-0,08$  mm; 95 % CI, od  $-0,13$  mm do  $-0,02$  mm;  $P = 0,005$ ).

**Zaključek:** 0,01-% atropin se je v primerjavi z 0,02-% atropinom in placebom izkazal za najbolj učinkovitega.

## ZDA – PEDIG SKUPINA

### **PEDIG skupina je objavila rezultate raziskave, ki je primerjala učinek zdravljenja z 0,01% atropinom v primerjavi z zdravljenjem s placebom pri preprečevanju rasti kratkovidnosti (20).**

Ta randomizirana, s placebom nadzorovana, dvojno slepa raziskava je potekala med junijem 2018 in septembrom 2022, rezultati so bili objavljeni avgusta 2023

V raziskavi je sodelovalo 187 otrok v starosti 5–12 let s kratkovidnostjo (sferni ekvivalent) med  $-1,0$  D in  $-6,0$  D. 118 raziskovancev je prejelo 0,01-% atropin, 57 placebo. Rezultati so bili merjeni po 24 mesecih prejemanja atropina in 30. mesecu po pričetku raziskave (6 mesecev po prenehanju jemanja atropina).

Po 24 mesecih je bil v skupini, ki je prejela 0,01-% atropin, povprečni porast dioptrije (sferni ekvivalent)  $-0,82$  D (od  $-0,92$  do  $-0,68$ , 95 % CI) od začetnega, v skupini, ki je prejela placebo, pa je porast sfernega ekvivalenta znašal  $-0,80$  D (od  $-0,98$  do  $-0,62$  D, 95 % CI) od začetnega (razlika  $-0,02$  D, 95 % CI, od  $-0,19$  D do  $+15$  D;).

Po 30 mesecih (6 mesecev po prenehanju prejemanja atropina) je bil izmerjen porast sfernega ekvivalenta v primerjavi z začetnimi  $-0,04$  D (95 % CI, od  $-0,25$  do  $+0,17$  D). Povprečna (95 % CI) razlika v aksialni dolžini od začetne do tiste po 24 mesecih je bila 0,44 mm (0,39 mm – 0,50 mm) v skupini, ki je prejela 0,01-% atropin, v skupini, ki je prejela placebo, pa je znašala 0,45 mm (0,37 mm – 0,52 mm) (prilagojena razlika 0,002 mm; 95 % CI, od  $-0,106$  mm do 0,102 mm). Povprečna podaljšava zrkla med pričetkom raziskave in zaključenimi 30 meseci je bila  $+0,009$  mm (95 % CI, od  $-0,115$  mm do 0,134 mm).

**Zaključek:** Enkratna dnevna aplikacija z 0,01-% atropinom ni učinkovita pri omejitvi napredovanja kratkovidnosti.

## PRIMERJALNI REZULTATI MED VRSTAMI ZDRAVLJENJA

### **Primerjalna raziskava med zdravljenjem s 0,02% kapljicami atropin, lečami s periferno razostrivjo in ortokeratologijo v omejevanju napredovanja kratkovidnosti. (21).**

Opravljen je bila analiza predhodno narejene prospektivne opazovalne raziskave in retrospektivne analize podatkov zdravljenja kratkovidnosti pri 387 otrocih v starosti 6–14 let s kratkovidnostjo med  $-1,0$  D in  $-6,0$  D, ki so prejeli 0,02-% atropin, leče s periferno zameglitvijo (angl. peripheral myopic defocus design spectacle lenses, PMDSL) ali so bili zdravljeni z ortokeratologijo (OK). Merjena je bila razlika v aksialni dolžini po 1 letu zdravljenja.

Povprečni porast aksialne dolžine v skupini, ki je prejela 0,02-% atropin, je bil  $0,30$  mm  $\pm$   $0,21$  mm; v skupini, ki je nosila PMDSL, je bil  $0,23$  mm  $\pm$   $0,16$  mm in  $0,17$  mm  $\pm$   $0,19$  mm v skupini, ki je bila zdravljena z ortokeratologijo.

**Zaključek:** Med tremi opisanimi metodami je največji učinek na preprečevanje rasti aksialne dolžine prisoten pri raziskovancih, ki so bili zdravljeni z ortokeratologijo, sledila je skupina, ki je nosila PMDSL, največja rast aksialne dolžine pa je bila zaznana med otroki, ki so prejeli 0,02-% atropin.

## KOMBINIRANO ZDRAVLJENJE

### **Prospektivna raziskava opravljena z namenom ocene učinka zdravljenja z 0,01-% atropinom ter učinka kombiniranega zdravljenja z 0,01-% atropinom in nošenjem kontaktnih leč s periferno zameglitvijo (angl. peripheral defocus contact lens, PDCL). (22) Raziskava je bila objavljena decembra 2023.**

V raziskavo je bilo vključenih 127 kratkovidnih otrok v starosti med 8 in 15 let. Raziskovanci so bili razdeljeni v skupino, ki je prejela 0,01-% atropin in nosila navadna monofokalna očala ( $n = 36$ ); v skupino, ki je ob prejetju 0,01-% atropina nosila kontaktne leče s periferno zameglitvijo ( $n = 30$ ); in v skupino, ki je ob prejetju 0,01-% atropina nosila bifokalne kontaktne leče ( $n = 25$ ). Kontrolna skupina je nosila navadna monofokalna očala.

V raziskavi se je meril sferni ekvivalent (merjen v cikloplegiji) prvič ob

pričetku raziskave, nato vsakih 6 mesecev med procesom zdravljenja, po treh letih zdravljenja in na koncu eno leto po prenehanju prejemanja atropina.

**Zaključek:** Zdravljenje z 0,01-% atropinom je učinkovito pri omejevanju napredovanja kratkovidnosti zlasti po drugem in tretjem letu terapije, kombinirano zdravljenje z 0,01-% atropinom in nošenjem bifokalnih očal ali leč s periferno zameglitvijo (PDCL) pa se v primerjavi z monoterapijo ni pokazalo za bolj učinkovito.

### **Primerjalna raziskava zdravljenja z atropinom, ortokeratologijo in hkratnim zdravljenjem obeh terapij. Nov 2023 (23)**

Opravljen je bila 2-letna randomizirana, s placebom nadzorovana raziskava, ki je primerjala učinek zdravljenja z atropinom, ortokeratologijo ter hkratnega zdravljenja z atropinom in ortokeratologijo za nadzor napredovanja kratkovidnosti. V raziskavi je sodelovalo 164 otrok v starosti 8–12 let, pri katerih je bil izmerjen sferni ekvivalent refraktivne napake od  $-1,0$  D do  $-6,0$  D. Raziskovanci so bili razdeljeni v skupino, ki je prejela placebo (kontrolna skupina); skupino, ki je prejela 0,01-% atropin; skupino, ki je bila zdravljena z ortokeratologijo; in skupino, ki je bila deležna tako zdravljenja z 0,01-% atropinom kot tudi ortokeratologijo. Aksialna dolžina je bila merjena 6, 12, 18 in 24 mesecev po pričetku zdravljenja.

**Zaključek:** Analiza meritev je po 2 letih pokazala statistično pomembno manjšo podaljšavo zrkla pri otrocih, ki so prejeli kombinirano zdravljenje s 0,01% atropinom in ortokeratologijo v primerjavi s skupino, ki je prejela le 0,1-% atropin.

### **Hkratno zdravljenje z lečami z razostrivijo in vključenimi več segmentov (DIMS) in atropinom pri preprečevanju rasti kratkovidnosti. Dec 2022 (24)**

Opravljen je bila retrospektivna analiza, da bi se ocenilo učinek zdravljenja z lečami z razostrivijo in vključenimi več segmentov (defocus-incorporated multiple segments DIMS) in hkratnega topičnega zdravljenja z 0,01-% atropinom pri zaviranju napredovanja kratkovidnosti v primerjavi z monoterapijo nošenja leč DIMS.

Analizirana je bila dokumentacija 107 otrok v starosti 7–12 let s sfernim ekvivalentom med  $-1,0$  D in  $-5,00$  D ter astigmatizmom, ki ni presegal 1,50

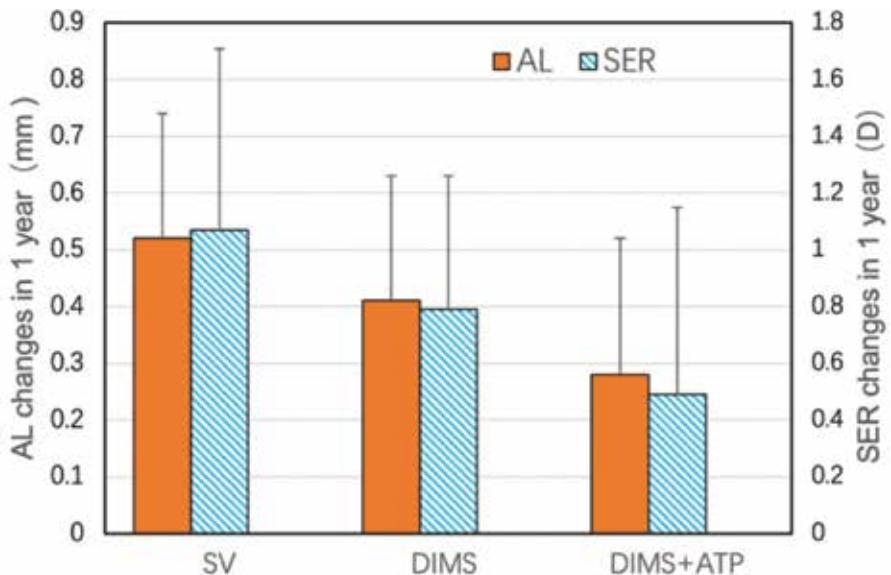


Dcyl, aksialno dolžino med 23 mm in 26 mm ter vidno ostrino enako 0,00 logMAR ali boljše.

Preiskovanci so bili razdeljeni v skupino s kombiniranim zdravljenjem – DIMS leče in 0,01-% atropin; skupino, ki je nosila le DIMS leče; in skupino, ki je nosila le korekcijska očala (kontrolna skupina).

Po 12 mesecih zdravljenja sta bila ocenjena porast kratkovidnosti (sferni ekvivalent) in porast v aksialni dolžini.

Po 12 mesecih je porast aksialne dolžine meril 0,28 mm  $\pm$  0,24 mm v skupini z dvojnim zdravljenjem; 0,41 mm  $\pm$  0,22 mm v skupini, ki je nosila DIMS leče; in 0,52 mm  $\pm$  0,22 mm v skupini, ki je nosila korekcijska očala (kontrolna skupina). Statistične analize so pokazale porast v sfernem ekvivalentu refraktivne napake za 0,49 D  $\pm$  0,66 D v skupini z dvojnim zdravljenjem; 0,79 D  $\pm$  0,47D v skupini, ki je nosila DIMS leče; in 1,04D  $\pm$  0,64 D v skupini, ki je nosila korekcijska očala (kontrolna skupina).



**Graf 4: Spremembe v aksialni dolžini (AL) in sfernem ekvivalentu refraktivne napake (SER) pri zdravljenju s korekcijskimi očali (SV), lečami DIMS (DIMS) in pri hkratnem zdravljenju z lečami DIMS in atropinom (DIMS+ATP).**

Spremembe v aksialni dolžini in sfernem ekvivalentu refraktivne napake po enem letu kombiniranega zdravljenja (nošenje DIMS leč in hkratno prejetanje 0,01-% atropina) v primerjavi s skupino, ki je nosila le DIMS leče in s skupino, ki je nosila korekcijska očala (kontrolna skupina). Uporabljen je bil ANOVA test.

**Zaključek:** Kombinirano zdravljenje z DIMS lečami in 0,01-% atropinom je bilo bolj učinkovito pri preprečevanju rasti kratkovidnosti v primerjavi z monoterapijo nošenja DIMS leč ali kontrolno skupino.

### **Primerjalna raziskava zdravljenja z lečami z razostrivijo in vključenimi več segmentov (DIMS), atropinom in kombiniranjem zdravljenja pri preprečevanju rasti kratkovidnosti na evropski populaciji otrok (25) Februar 2023**

Opravljen je bil prospektivna opazovalna raziskava 146 otrok med 6. in 18. letom starosti z napredujočo kratkovidnostjo, s sfernim ekvivalentom med  $-0,50$  Dsph in  $-4,0$  D, astigmatizmom, ki ni bil višji od  $2,50$  Dcyl, in anizotropijo, nižjo od  $1,25$  D.

Preiskovanci so bili razdeljeni v skupino, ki je nosila defocus-incorporated multiple segments (DIMS) leče in hkrati prejela 0,01-% atropin (31 otrok); skupino, ki je prejela le 0,01-% atropin (53 otrok); skupino, ki je nosila le defocus-incorporated multiple segments (DIMS) leče (30); in skupino, ki je nosila korekcijska očala (kontrolna skupina).

Merjena sta bila porast v aksialni dolžini in porast v sfernem ekvivalentu refraktivne napake.

**Zaključek:** Pri vseh treh terapevtskih skupinah se je pokazal statistično pomemben nižji porast aksialne dolžine ( $p < 0,005$ ) in sfernega ekvivalenta refraktivne napake ( $p < 0,016$ ) v primerjavi s kontrolno skupino. Po 12 mesecih se je statistično pomembna razlika pokazala v porastu sfernega ekvivalenta refraktivne napake v skupini, ki je bila deležna kombiniranega zdravljenja z DIMS lečami in 0,01-% atropinom, v primerjavi s skupinama, ki sta prejeli monoterapijo z 0,01-% atropinom ali nosili DIMS leče ( $p < 0,001$ ).

## ZAKLJUČEK

Glede na rezultate številnih raziskav je topično zdravljenje z atropinom zanesljivo pri omejevanju rasti kratkovidnosti. Za učinkovitejše se je izkazalo zdravljenje z višjimi koncentracijami atropina (1 % in 0,5 %), vendar ga spremljajo tudi bolj izraziti stranski učinki. Najpogostejši stranski učinki so bili fotofobija in rdečina obraza, iz tega izhajajo tudi pomisleki glede možnih dolgoročnih sistemskih stranskih učinkov. Pri zdravljenju z višjimi koncentracijami atropina je bolj izrazit tudi povratni fenomen. Med kombiniranimi zdravljenji, ki vključujejo atropin, se je za najučinkovitejšo kombinacijo izkazalo zdravljenje s kombinacijo atropina in ortokeratologija.

Opravljen je bila anketa pogostosti in načinov uporabe zdravljenja s atropinom med slovenskimi ofalmologi, ki bo predstavljena na srečanju Ješetov dan.

## LITERATURA

1. *The National Eye Institute, The National Institute of Health. Dosegljivo na <http://www.nei.nih.gov/healthyeyes/myopia.asp> .*
2. *Brien A Holden et al. Global Prevalence of Myopia and High Myopia and Temporal Trends from 2000 through 2050. Ophthalmology 2016 May;123(5):1036–42. doi: 10.1016/j.ophtha.2016.01.006. Epub 2016 Feb 11.*
3. *Tan DTH, Lam DS, Chua WH et al. One-year multicenter, double-masked, placebo-controlled, parallel safety and efficacy study of 2% pirenzepine ophthalmic gel in children with myopia. Ophthalmology 2005;112(1):84–91.*
4. *Leech EM, Cottrill CL, McBrien NA. Pirenzepine prevents form deprivation myopia in a dose dependent manner. Ophthalmic Physiol Opt 1995;15(5):351–6. [published Online First: 1995/09/01].*
5. *McBrien NA, Moghaddam HO, Reeder AP. Atropine reduces experimental myopia and eye enlargement via a nonaccommodative mechanism. Invest Ophthalmol Vis Sci 1993;34(1):205–15. [published Online First: 1993/01/01].*
6. *Mutti D, Mitchell GL, Hayes JR, et al. Accommodative lag before and after the onset of myopia. Invest Ophthalmol Vis Sci 2006;47:837–846.*
7. *Weizhong L, Zhikuan Y, et al. A longitudinal study on the relationship between myopia development and near accommodation lag in myopic children. Ophthalm Physiol Opt 2008;28:57–61.*

8. Schwahn HN, Kaymak H, Schaeffel F. Effects of atropine on refractive development, dopamine release, and slow retinal potentials in the chick. *Vis Neurosci* 2000;17(2):165–76. doi: 10.1017/s0952523800171184 [published Online First: 2000/05/29].
9. Martina Cristaldi, Atropine Differentially Modulates ECM Production by Ocular Fibroblasts, and Its Ocular Surface Toxicity Is Blunted by Colostrum. *Biomedicines* 2020, 8(4), 78; <https://doi.org/10.3390/biomedicines8040078>.
10. Chua WH, Balakrishnan V, Chan YH, Tong L, Ling Y, Quah BL, Tan D. Atropine for the treatment of childhood myopia. *Ophthalmology*. 2006 Dec;113(12):2285–91. doi: 10.1016/j.ophtha.2006.05.062. Epub 2006 Sep 25. PMID: 16996612.
11. Chia A, Chua WH, Cheung YB, Wong WL, Lingham A, Fong A, Tan D. Atropine for the treatment of childhood myopia: safety and efficacy of 0.5%, 0.1%, and 0.01% doses (Atropine for the Treatment of Myopia 2). *Ophthalmology*. 2012 Feb;119(2):347–54. doi: 10.1016/j.ophtha.2011.07.031. Epub 2011 Oct 2. PMID: 21963266.
12. Singapore clinical research institute. Dosegljivo na <https://www.scri.edu.sg/academic-research-organization/featured-projects/atom3/>.
13. Yam JC, Jiang Y, Tang SM, Law AKP, Chan JJ, Wong E, Ko ST, Young AL, Tham CC, Chen LJ, Pang CP. Low-Concentration Atropine for Myopia Progression (LAMP) Study: A Randomized, Double-Blinded, Placebo-Controlled Trial of 0.05%, 0.025%, and 0.01% Atropine Eye Drops in Myopia Control. *Ophthalmology*. 2019 Jan;126(1):113–124.
14. Yam JC, Li FF, Zhang X, Tang SM, Yip BHK, Kam KW, Ko ST, Young AL, Tham CC, Chen LJ, Pang CP. Two-Year Clinical Trial of the Low-Concentration Atropine for Myopia Progression (LAMP) Study: Phase 2 Report. *Ophthalmology*. 2020 Jul;127(7):910–919. doi: 10.1016/j.ophtha.2019.12.011. Epub 2019 Dec 21. PMID: 32019700.
15. Yam JC, Zhang XJ, Zhang Y, Wang YM, Tang SM, Li FF, Kam KW, Ko ST, Yip BHK, Young AL, Tham CC, Chen LJ, Pang CP. Three-Year Clinical Trial of Low-Concentration Atropine for Myopia Progression (LAMP) Study: Continued Versus Washout: Phase 3 Report. *Ophthalmology*. 2022 Mar;129(3):308–321. doi: 10.1016/j.ophtha.2021.10.002. Epub 2021 Oct 7. PMID: 34627809.
16. Hansen NC, Hvid-Hansen A, Møller F, Bek T, Larsen DA, Jacobsen N, Kessel L. Safety and efficacy of 0.01% and 0.1% low-dose atropine eye drop regimens for reduction of myopia progression in Danish children: a randomized clinical trial examining one-year effect and safety. *BMC Ophthalmol*. 2023 Oct 30;23(1):438. doi: 10.1186/s12886-023-03177-9. PMID: 37904082; PMCID: PMC10614417.
17. Loughman J, Kobia-Acquah E, Lingham G, Butler J, Loskutova E, Mackey DA, Lee SSY, Flitcroft DI. Myopia outcome study of atropine in children: Two-year result of daily 0.01% atropine in a European population. *Acta Ophthalmol*. 2023 Sep 11. doi: 10.1111/aos.15761. Epub ahead of print. PMID: 37694816.
18. Polling JR, Tan E, Driessen S, Loudon SE, Wong HL, van der Schans A, Tideman JW, Klaver CCW. A 3-year follow-up study of atropine treatment for progressive myopia in Europeans. *Eye (Lond)*. 2020 Nov;34(11):2020–2028. doi: 10.1038/s41433-020-1122-7. Epub 2020 Sep 21. PMID: 32958872; PMCID: PMC7785025.
19. Zadnik K, Schulman E, Flitcroft I, Fogt JS, Blumenfeld LC, Fong TM, Lang E, Hemmati HD, Chandler SP; CHAMP Trial Group Investigators. Efficacy and Safety of 0.01% and 0.02% Atropine for the Treatment of Pediatric Myopia Progression Over 3 Years: A

- Randomized Clinical Trial. JAMA Ophthalmol. 2023 Oct 1;141(10):990-999. doi: 10.1001/jamaophthalmol.2023.2097. Erratum in: JAMA Ophthalmol. 2023 Sep 14;: PMID: 37261839; PMCID: PMC10236322.*
20. Repka MX, Weise KK, Chandler DL, Wu R, Melia BM, Manny RE, Kehler LAF, Jordan CO, Raghuram A, Summers AI, Lee KA, Petersen DB, Erzurum SA, Pang Y, Lenhart PD, Ticho BH, Beck RW, Kraker RT, Holmes JM, Cotter SA; Pediatric Eye Disease Investigator Group. Low-Dose 0.01% Atropine Eye Drops vs Placebo for Myopia Control: A Randomized Clinical Trial. *JAMA Ophthalmol. 2023 Aug 1;141(8):756–765. doi: 10.1001/jamaophthalmol.2023.2855. PMID: 37440213; PMCID: PMC10346510.*
  21. Lyu Y, Ji N, Fu AC, Wang WQ, Wei L, Qin J, Zhao BX. Comparison of Administration of 0.02% Atropine and Orthokeratology for Myopia Control. *Eye Contact Lens. 2021 Feb 1;47(2):81-85. doi: 10.1097/ICL.0000000000000699. PMID: 32443010.*
  22. Erdinest N, Atar-Vardi M, Lavy I, London N, Landau D, Pras E, Morad Y. Effective Decrease in Myopia Progression With Two Mechanisms of Management. *J Pediatr Ophthalmol Strabismus. 2023 Dec 19:1–7. doi: 10.3928/01913913-20231120-01. Epub ahead of print. PMID: 38112389.*
  23. Xu S, Li Z, Zhao W, et al. Effect of atropine, orthokeratology and combined treatments for myopia control: a 2-year stratified randomised clinical trial. *Br J Ophthalmol 2023;107(12):1812–1827. bjophthalmol-2022-321272.*
  24. Huang Z, Chen XF, He T, et al. Author correction: synergistic effects of defocus-incorporated multiple segments and atropine in slowing the progression of myopia. *Sci Rep 2023; 13: 9650.*
  25. Nucci P, Lembo A, Schiavetti I, Shah R, Edgar DF, Evans BJW. A comparison of myopia control in European children and adolescents with defocus incorporated multiple segments (DIMS) spectacles, atropine, and combined DIMS/atropine. *PLoS One. 2023 Feb 16;18(2):e0281816. doi: 10.1371/journal.pone.0281816. PMID: 36795775; PMCID: PMC9934319.*

## OPTIČNI PRIPOMOČKI ZA UPOČASNJEVANJE NAPREDOVANJA KRATKOVIDNOSTI – NOVOSTI

---

*Špela Markelj*

*Očesna klinika, Univerzitetni klinični center Ljubljana*

### IZVLEČEK

V svetu prevalenca kratkovidnosti raste, s tem pa tudi prevalenca visoke kratkovidnosti, ki pomeni povečano tveganje za nastanek vid ogrožajočih bolezni. V prispevku bodo predstavljeni optični pripomočki, ki upočasnjujejo napredovanje kratkovidnosti.

**Ključne besede:** kratkovidnost, optični pripomočki za upočasnjevanje kratkovidnosti

### UVOD

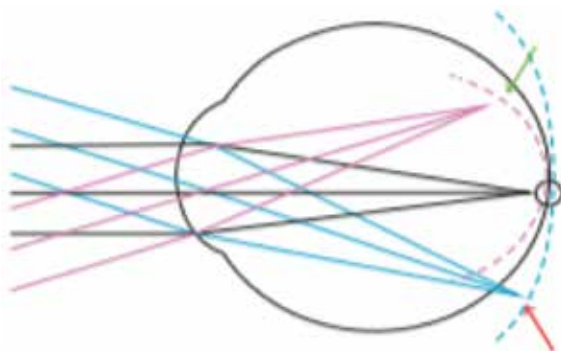
V svetu se prevalenca kratkovidnosti povečuje in projekcije kažejo, da bo do leta 2050 50 % svetovne populacije kratkovidne (1). Poleg genetskih faktorjev na nastanek in napredovanje kratkovidnosti vplivajo tudi okoljski dejavniki, najizraziteje čas, preživet zunaj, in stopnja izobrazbe oziroma bližinsko delo (2).

Kratkovidnost, predvsem visoka kratkovidnost, povečuje tveganje za razvoj očesnih bolezni, ki lahko trajno okvarijo vid (3), zato je vedno več zanimanja, kako preprečiti nastanek oziroma kako upočasniti napredovanje kratkovidnosti. Poleg vedenjskih ukrepov (zmanjšanje bližinskega dela, več časa, preživetega zunaj) in farmakološke terapije (zdravljenje z atropinskimi kapljicami) se za preprečevanje napredovanja kratkovidnosti uporabljajo tudi optični pripomočki. V tem prispevku se bomo osredotočili na slednje.

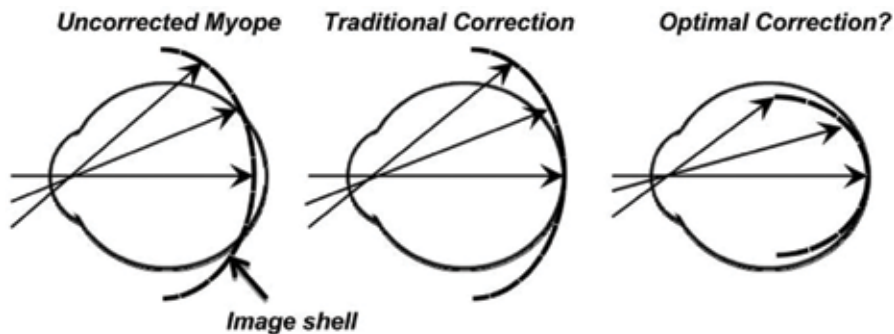
## TEORETIČNE OSNOVE

Nastanek in napredovanje kratkovidnosti so najprej pripisovali dolgotrajni in povečani akomodaciji (4), ki ji je sledila teorija akomodativnega zaostanka (*angl.* accomodative lag). Ta predvideva, da je slabša akomodacija na blizu vzrok za napredovanje kratkovidnosti, saj naj bi se pri slabi akomodaciji slika v fovei zbrala za mrežnico, to pa naj bi bil signal za rast zrkla (5). Ta teorija je vodila do predpisovanja bifokalnih in progresivnih očal, vendar se je izkazalo, da pri preprečevanju napredovanja kratkovidnosti niso ali pa so zelo malo učinkovita (6). Da bi zmanjšali akomodacijo in s tem upočasnili napredovanje kratkovidnosti, se je nekaj časa svetovala hipokorekcija, a so številne študije pokazale, da ta ne zavira napredovanja kratkovidnosti oziroma ga lahko celo pospešuje (7–12). Tako se hipokorekcija sedaj odsvetuje.

Raziskave na živalih so pokazale, da na razvoj refrakcije ne vpliva kakovost slike, ki se projicira v foveo, ampak predvsem kakovost slike, ki se projicira na periferno mrežnico. Kadar z optično korekcijo sliko projiciramo za periferno mrežnico, to privede do t. i. daljnovidne razostritve (*angl.* peripheral hypermetropic defocus), kar vodi v rast zrkla. Kadar pa optična korekcija sliko projicira pred periferno mrežnico, pride do t. i. kratkovidne razostritve (*angl.* peripheral myopic defocus), kar rast zrkla zavira (13) (Slika 1). To so potrdile tudi klinične študije na otrocih (14). Na podlagi tega znanja se razvijajo optični pripomočki, ki učinkoviteje zmanjšujejo napredovanje kratkovidnosti (Slika 2).



**Slika 1. Periferna daljnovidna razostritev (rdeča puščica) je lahko dražljaj za rast zrkla in s tem napredovanje kratkovidnosti, medtem ko lahko periferna kratkovidna razostritev (zelena puščica) zavira rast zrkla. (Russo A, et al Myopia: Mechanisms and Strategies to Slow Down Its Progression. J Ophthalmol. 2022 Jun 14;2022:1004977)**



**Slika 2. Prikaz potencialno učinkovite optične terapije za preprečevanje napredovanja kratkovidnosti. Skrajno leva skica prikazuje, kako se položaj slike oddaljenega objekta projicira na mrežnico pri kratkovidnem očesu. Srednja skica prikazuje, kako klasična korekcija projicira ostro sliko v foveo, periferno pa se slika projicira za mrežnico (periferna daljnovidna razostritev). Skica na desni prikazuje »optimalno« korekcijo, ki bi omogočala jasno centralno sliko, hkrati pa bi izločila periferne vidne signale, ki lahko spodbujajo rast zrkla, ter ustvarjala vidne dražljaje, ki zmanjšujejo njegovo rast. (Smith EL 3rd. Prentice Award Lecture 2010: A case for peripheral optical treatment strategies for myopia. Optom Vis Sci. 2011 Sep;88(9):1029–44.)**



## OPTIČNI PRIPOMOČKI ZA UPOČASNJEVANJE NAPREDOVANJA KRATKOVIDNOSTI

Optični pripomočki, ki se uporabljajo z namenom upočasnjevanja rasti zrkla, so posebno oblikovana očala in kontaktne leče ter ortokeratološke leče.

### Očala

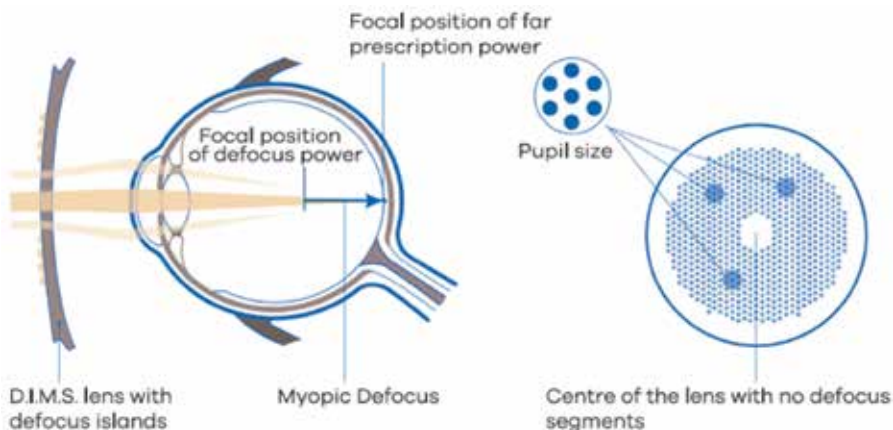
Na podlagi teorije, da naj bi periferna daljnovidna razostritev, ki običajno nastane z uporabo klasičnih očal za kratkovidne, vplivala na napredovanje kratkovidnosti, so najprej razvili progresivna stekla s koncentrično plus adicijo. Steklo je bilo oblikovano tako, da je dioptrija iz centralne cone progresivno napredovala v plus adicijo proti periferiji. Na ta način naj bi se slika projicirala na periferno mrežnico (in ne v ravnino za njo), vendar študije niso pokazale učinkovitosti ne pri zmanjšanju napredovanja kratkovidnosti ne pri rasti zrkla (15–17).

Večjo učinkovitost kažejo novejšje oblike stekel, ki na periferno mrežnico hkrati projicirajo različno ostre slike. Iz raziskav na živalih je jasno, da če je periferna mrežnica izpostavljena različnim razostritvam, je kratkovidni signal tisti, ki je ključen za nadaljnji razvoj refrakcije (18). Stekla so oblikovana tako, da centralna korekcija na daljavo omogoča oster vid, obroč okrog centralne cone pa na periferni mrežnici hkrati izvaja kratkovidno razostritev (19).

Pri steklih za očala so to stekla z DIMS tehnologijo (*angl.* Defocus Incorporated Multiple Segments, DIMS) in stekla s HAL tehnologijo (*angl.* Highly Aspheric Lenslets Target).

Stekla z **DIMS tehnologijo** (Hoya Miyosmart) (Slika 3) so oblikovana tako, da v centralnem delu (9 mm v premeru) z individualno korekcijo lomijo svetlobo v foveo, okoli pa je 33-mm koncentrični pas z drobnimi otočki +3,5 D adicije, ki simultano ustvarjajo kratkovidno razostritev na periferni mrežnici. V 2-letni dvojno slepi randomizirani študiji, ki je vključevala 183 kitajskih otrok (93 DIMS / 90 kontrolna skupina) v starosti 8–13 let, je bilo povprečno napredovanje kratkovidnosti  $-0,41$  D v DIMS skupini, v kontrolni skupini pa  $-0,85$  D. Povprečno povečanje aksialne dolžine je bilo 0,21 mm v DIMS skupini in 0,55 mm v kontrolni skupini. DIMS

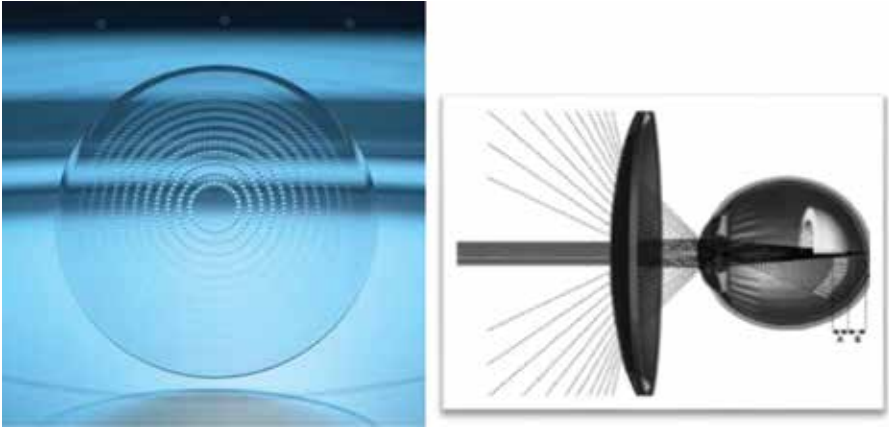
leče so za 59 % upočasnila napredovanje kratkovidnosti (20). Študijo so nadaljevali in dokazali, da učinkovitost stekel z leti nošnje ne upada (21). Stekla omogočajo dobro vidno ostrino na blizu in daleč, občutek blago zamegljenega vida paracentralno pa je pri otrocih izzvenel že po nekaj dneh nošnje (20,21). Študije kažejo, da so stekla učinkovita tudi pri evropskih otrocih (22).



**Slika 3. Na desni skici je shematsko prikazano steklo z DIMS tehnologijo, pri katerem centralno cono obdaja pas majhnih otočkov +3,5 D adicije, ki ustvarjajo kratkovidno razostritev na mrežnici (leva skica). ([www.hoyavision.com](http://www.hoyavision.com))**

Stekla s **HAL tehnologijo** so oblikovana tako, da centralno 9-mm cono z individualno korekcijo obdaja 11 tankih asferičnih obročev, ki zrcalijo sliko pred periferno mrežnico (Slika 4). V dvojno slepi randomizirani študiji so primerjali 54 otrok, ki so nosili očala s HAL stekli, in 52 otrok, ki so nosili očala s klasičnimi stekli. Povprečno napredovanje kratkovidnosti pri otrocih s HAL steklih je bilo  $-0,27$  D in pri otrocih z navadnimi stekli  $-0,81$  D, rast zrkla se je upočasnila za  $0,21$  mm (23). Tudi 2-letno nadaljevanje študije je pokazalo, da je terapija uspešna še po enem letu, napredovanje kratkovidnosti je upočasnila za 67 %. Študija je tudi pokazala, da je učinek odvisen od trajanja nošnje. Otrokom, ki so ves dan nosili očala s HAL stekli, je kratkovidnost počasneje napredovala kot tistim, ki so očala nosili manj kot

12 ur na dan. Tudi stekla s HAL tehnologijo so dobro prenosljiva (24). Po tej tehnologiji so oblikovana stekla Essilor Stellest.



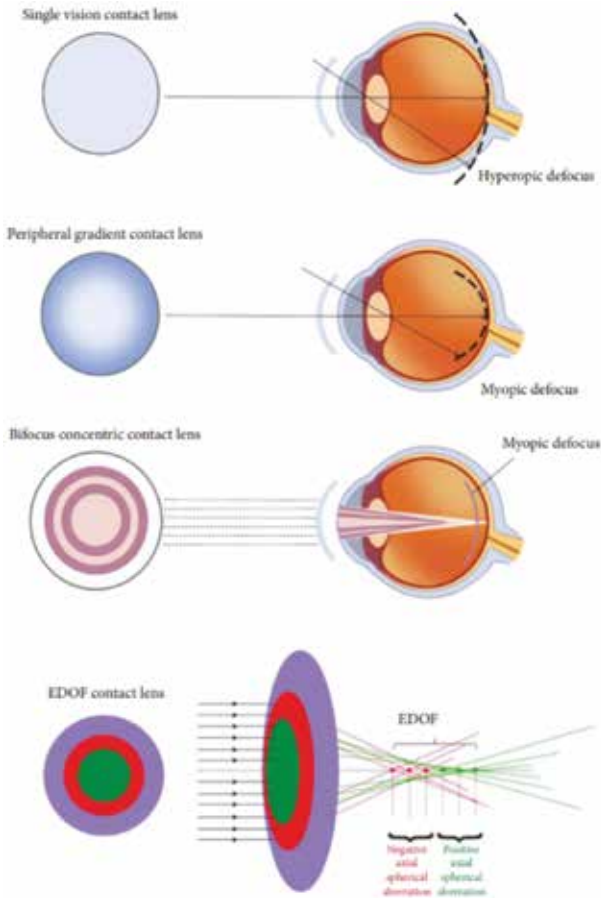
**Slika 4. Levo je fotografija stekla s HAL tehnologijo, pri kateri centralno cono obdaja 11 tankih asferičnih obročev, ki projicirajo sliko pred mrežnico, kot je prikazano na desni skici. (Bao J, Yang A, Huang Y, Li X, Pan Y, Ding C, et al. One-year myopia control efficacy of spectacle lenses with aspherical lenslets. *Br J Ophthalmol.* 2022;106:1171–6. 40.)**

Poleg sferne razostritve slike pa lahko zamegljeno sliko na mrežnici ustvarjajo tudi aberacije višjega reda. Ker so študije pokazale tudi na povezavo med aberacijami višjega reda in napredovanjem kratkovidnosti (25), so v Zeissu razvili stekla MyoCare s **CARE tehnologijo** (angl. Cylindrical Annular Refractive Element). Ta stekla so oblikovana tako, da so okrog centralne cone nanizani koncentrični obroči z mikrocilindri, ki osnovni korekciji dodajo +8,00 D cilindrične korekcije, kar pa na periferni mrežnici ustvarja zamegljeno sliko z aberacijami višjega reda. Študija na 118 kitajskih otrocih je po enem letu pokazala za 0,09 mm počasnejšo rast zrkla, ni pa pokazala statistično značilnega zmanjšanja refrakcije, kar so pripisali slabši cikloplegiji. Ker je bil učinek upočasnjevanja rasti zrkla bolj opazen po pol leta študije, predvidevajo še boljši učinek v nadaljevanju študije (26).

Očala z **DOT tehnologijo** (*angl.* Difussion Optics Technology) prav tako zmanjšujejo kontrast na mrežnici. Oblikovana so bila na podlagi hipoteze, da visoko kontrastna slika na mrežnici spodbuja rast zrkla in razvoj kratkovidnosti. Pri teh očalih so prek celotnega stekla posejani prozorni difuzorji premera 0,14 mm, ki zmanjšujejo kontrast, prosta je le centralna cona 5 mm. V 12-mesečni multicentrični dvojno slepi randomizirani študiji so 256 otrok iz Severne Amerike razdelili v 3 skupine: skupino, ki je nosila klasična očala, skupino, ki je nosila DOT stekla z gosteje posejanimi difuzorji, in skupino z DOT stekli z redkeje posejanimi difuzorji. Stekla z gosteje posejanimi difuzorji so upočasnila napredovanje dioptrije za  $-0,40$  D, stekla z redkeje posejanimi difuzorji pa  $-0,32$  D, kar je pomenilo 74-% oziroma 59-% zmanjšanje napredovanja kratkovidnosti v primerjavi s klasičnimi stekli. Stekla so otroci dobro prenašali (27), zaenkrat so komercialno dostopna v ZDA (SightGlass Vision, CooperVision).

### **Kontaktne leče**

Mehke kontaktne leče, ki imajo centralni del s korekcijo na daljavo in periferni del, ki ustvarja kratkovidno razostritev, so prav tako uspešne pri upočasnjevanju napredovanja kratkovidnosti. Leče na periferiji mrežnice ustvarjajo razostritev na podlagi različne tehnologije. Lahko so oblikovane tako, da se proti obrobju leče dioptrija zvezno povišuje; da so okrog centralnega dela oblikovani obroči s plus dioptrijo ali pa razostritev na mrežnici ustvarjajo s sfernimi aberacijami (*angl.* Extended Depth of Focus, EDOP) (6) (Slika 5).



**Slika 5. Tipi kontaktnih leč. Prva slika: klasične mehke kontaktne leče. Druga slika: kontaktne leče, pri katerih se dioptrija proti obrobju zvezno povečuje. Tretja slika: bifokalne leče, pri katerih so okrog centralne cone obroči s plus adicijo. Četrta slika: leča, ki razostritev ustvarja s sfernimi aberacijami. (Russo A, Boldini A, Romano D, Mazza G, Bignotti S, Morescalchi F, Semeraro F. Myopia: Mechanisms and Strategies to Slow Down Its Progression. J Ophthalmol. 2022 Jun 14;2022:1004977.)**

Na podlagi študij o učinkovitosti bifokalnih kontaktnih leč (28) je bila razvita MiSight (Cooper Vision) leča. Dvojno slepa multicentrična (Evropa, Singapur, Severna Amerika) randomizirana študija 144 otrok je pokazala, da je v povprečju kratkovidnost v skupini otrok z MiSight bifokalnimi lečami v treh letih napredovala za  $-0,67$  D počasneje kot pri skupini otrok s klasičnimi mehкими kontaktnimi lečami ( $-0,61$  D vs.  $-1,31$  D). Tudi rast zrkla je bila počasnejša pri otrocih z bifokalnimi lečami v primerjavi s tistimi s klasičnimi lečami ( $0,34$  vs.  $0,62$  mm) (29). Nadaljevanje študije je pokazalo, da so leče učinkovite tudi po 3 letih uporabe ter prav tako pri starejših otrocih in tistih z višjo kratkovidnostjo (30).

Učinkovitost multifokalnih kontaktnih leč je pokazala 3-letna BLINK študija. Zbrali so 292 otrok in jih razdelili v 3 skupine: tiste, ki so nosili klasične kontaktne leče, tiste z multifokalnimi kontaktnimi lečami z manjšo adicijo ( $+1,5$ ) in tiste z višjo adicijo ( $+2,5$ ). Najučinkovitejše so bile leče z višjo adicijo, te so za  $0,46$  D upočasnile napredovanje dioptrije in za  $0,23$  mm rast zrkla glede na klasične kontaktne leče (31).

EDOF kontaktne leče so testirali v 3-letni dvojno slepi randomizirani študiji na 508 otrocih, v kateri so EDOF leče primerjali z učinkovitostjo klasičnih in bifokalnih kontaktnih leč. EDOF leče so za 26–32 % upočasnile napredovanje dioptrije in za 25–27 % upočasnile rast zrkla glede na klasične kontaktne leče. Po učinkovitosti so bile primerljive z bifokalnimi kontaktnimi lečami (32,33).

### **Ortokeratološke leče**

Ortokeratološke leče so trde kontaktne leče, ki se nosijo čez noč. To povzroči začasne spremembe v obliki epitelija roženice, da je čez dan omogočen oster vid brez optičnih pripomočkov (34). Leče so bile prvotno oblikovane za korekcijo kratkovidnosti, študije pa so pokazale, da so učinkovite pri zaviranju napredovanja kratkovidnosti, saj s preoblikovanjem roženice ustvarjajo periferno daljnovidno razostritev (35). Večina študij je pokazala, da nošnja ortokeratoloških leč zaustavi napredovanje kratkovidnosti za 50 % (36,37).

## **Kvaliteta vida pri optičnih pripomočkih za zaviranje napredovanja kratkovidnosti**

Do sedaj opravljene študije kažejo, da imajo lahko otroci na začetku nošnje očal s periferno razostritvijo težave z meglenim vidom, ki pa minejo po nekaj dneh nošnje (20,24). Otroci, ki so nosili DIMS in HAL stekla, so imeli primerljivo vidno ostrino, forijo na blizu in daleč, stereopsijo in amplitudo akomodacije kot otroci iz kontrolne skupine (20,23). Pri HAL steklih so dokazali tudi, da ne zmanjšajo zaznavanja perifernega gibanja in uporabnega vidnega polja, nekoliko sta bili znižani le hitrost branja ter vidna ostrina pri nizkih kontrastih, kadar so preiskovanci brali skozi periferni del stekel (24).

Tudi pri kontaktnih lečah s periferno razostritvijo vidna ostrina ni bila slabša kot pri klasičnih kontaktnih lečah (29,38), ortokeratološke leče pa naj bi minimalno vplivale le na vidno ostrino pri nizkih kontrastih (39).

## **Zapleti pri nošnji kontaktnih leč**

Ocenjeno tveganje za mikrobní keratitis pri nošnji kontaktnih leč je pri nosilcih dnevnih kontaktnih leč 1,2/10.000 pacientovih let, pri otrocih z ortokeratološkimi lečami pa je ocena tveganja za keratitis 13,9/10.000 pacientovih let, kar je primerljivo z mehкими kontaktnimi lečami s podaljšanim režimom nošenja (40,41).

## **Povratni fenomen**

Zaenkrat so študije, ki bi proučevale poslabšanje po prenehanju nošnje optičnih pripomočkov, maloštevilne, vendar kažejo, da konec uporabe kontaktnih leč stekel, ki zavirajo napredovanje kratkovidnosti, ne povzroči pospešene rasti zrkla in pospešenega napredovanja dioptrije (21,30,42). Prekinitev nošnje ortokeratoloških leč pred 14. letom starosti pa lahko privede do hitrejše rasti zrkla (43).

## **KLINIČNA UPORABA**

Evropsko združenje za oftalmologijo je v sodelovanju z Mednarodnim inštitutom za kratkovidnost konec leta 2023 izdalo smernice za obravnavo kratkovidnosti. Po smernicah svetujejo presejanje otrok v starosti okrog 6.

leta. Kadar v cikloplegiji dobimo refrakcijo, nižjo od  $-0,5$  D, je treba starše opozoriti na ukrepe, ki zmanjšujejo napredovanje kratkovidnosti (manj bližinskega dela, več časa zunaj), ter jim ponuditi ustrezno terapijo (optično ali farmakološko). Katero vrsto terapije bomo ponudili, je odvisno od izbire na domačem tržišču, praktičnost uporabe glede na otrokov način življenja in njegovo finančno situacijo, pomembne pa so tudi naše dosedanje klinične izkušnje s terapijo. Če katera od terapij ni uspešna, lahko ponudimo drugo oziroma lahko terapije med seboj kombiniramo. Kombinirana uporaba optičnih pripomočkov z atropinom naj bi dajala še boljše rezultate.

Začetna terapija predvsem pri mlajših otrocih so očala s stekli, ki upočasnjujejo napredovanje kratkovidnosti, saj so učinkovita, praktična in neinvazivna. Pomembno pa je, da jih otroci nosijo prek celega dneva. Pri določenih otrocih očala niso primerna rešitev, npr. pri športnih aktivnostih, takrat ponudimo kontaktne oziroma eventualno keratološke leče. Pri tej terapiji je treba starše in otroke opozoriti o možnostih mikrobnege keratitisa in jih seznaniti, kako ga preprečiti. Po oceni Evropskega združenja za oftalmologijo pa je nevarnost zapletov pri nošnji kontaktnih leč vseeno manjša kot hitro napredovanje kratkovidnosti in s tem povezani zapleti.

Pri otrocih, pri katerih je visoka kratkovidnost prisotna že pred 6. letom starosti, moramo izključiti genetske razloge patološke kratkovidnosti. Pri tej populaciji otrok učinkovitost optičnih pripomočkov za upočasnjevanje kratkovidnosti še ni preizkušena, prav tako zaenkrat niso opravljene študije med otroki, mlajšimi od 6 let (44).

## ZAKLJUČEK

Optični pripomočki za upočasnjevanje napredovanja kratkovidnosti so uspešni in varni. Učinki različnih kategorij optičnih pripomočkov so med seboj primerljivi in dosegaajo za vsaj  $0,25$  mm manjšo rast zrkla v 2–3 letih ( $0,63$  D). Večja izbira in primerljiva učinkovitost omogočata, da otroku predpišemo tisti optični pripomoček, ki bo njegovemu življenjskemu slogu najbolj ustrezal (6).

*Avtorica pri pripravi prispevka ni imela konflikta interesov.*



## LITERATURA

1. Holden BA, Fricke TR, Wilson DA, Jong M, Naidoo KS, Sankaridurg P, Wong TY, Naduvilath TJ, Resnikoff S. *Global Prevalence of Myopia and High Myopia and Temporal Trends from 2000 through 2050. Ophthalmology.* 2016 May;123(5):1036–42.
2. Martínez-Albert N, Bueno-Gimeno I, Gené-Sampedro A. *Risk Factors for Myopia: A Review. J Clin Med.* 2023 Sep 19;12(18):6062.
3. Haarman AEG, Enthoven CA, Tideman JW, Tedja MS, Verhoeven VJM, Klaver CCW. *The Complications of Myopia: A Review and Meta-Analysis. Invest Ophthalmol Vis Sci.* 2020 Apr 9;61(4):49.
4. Young FA. *The nature and control of myopia. J Am Optom Assoc.* 1977 Apr;48(4):451-7.
5. Gwiazda J, Thorn F, Bauer J, Held R. *Myopic children show insufficient accommodative response to blur. Invest Ophthalmol Vis Sci.* 1993 Mar;34(3):690–4.
6. Logan NS, Bullimore MA. *Optical interventions for myopia control. Eye (Lond).* 2023 Sep 22.
7. Chung K, Mohidin N and O’Leary DJ. *Undercorrection of myopia enhances rather than inhibits myopia progression. Vision Res* 2002; 42: 2555–2559.
8. Adler D and Millodot M. *The possible effect of undercorrection on myopic progression in children. Clin Exp Optom* 2006; 89: 315–321.
9. Li SY, Li SM, Zhou YH, et al. *Effect of undercorrection on myopia progression in 12-year-old children. Graefes Arch Clin Exp Ophthalmol* 2015; 253: 1363–1368.
10. Wildsoet CF, Chia A, Cho P, et al. *IMI-interventions for controlling myopia onset and progression report. Invest Ophthalmol Vis Sci* 2019; 60: M106–M131.
11. Walline JJ, Lindsley KB, Vedula SS, et al. *Interventions to slow progression of myopia in children. Cochrane Database of Syst Rev* 2020; 1: CD004916.
12. Logan NS and Wolffsohn JS. *Role of un-correction, undercorrection and over-correction of myopia as a strategy for slowing myopic progression. Clin Exp Optom* 2020; 103: 133–137
13. Troilo D, Smith EL 3rd, Nickla DL, Ashby R, Tkatchenko AV, Ostrin LA, Gawne TJ, Pardue MT, Summers JA, Kee CS, Schroedl F, Wahl S, Jones L. *IMI - Report on Experimental Models of Emmetropization and Myopia. Invest Ophthalmol Vis Sci.* 2019 Feb 28;60(3):M31–M88.
14. Smith EL 3rd. *Prentice Award Lecture 2010: A case for peripheral optical treatment strategies for myopia. Optom Vis Sci.* 2011;88:1029–44.
15. Hasebe S, Jun J, Varnas SR. *Myopia control with positively aspherized progressive addition lenses: a 2-year, multicenter, randomized, controlled trial. Invest Ophthalmol Vis Sci.* 2014 Sep 30;55(11):7177–88.
16. Sankaridurg P, Donovan L, Varnas S, Ho A, Chen X, Martinez A, et al. *Spectacle lenses designed to reduce progression of myopia: 12-month results. Optom Vis Sci.* 2010;87:631–41.
17. Kanda H, Oshika T, Hiraoka T, Hasebe S, Ohno-Matsui K, Ishiko S, et al. *Effect of spectacle lenses designed to reduce relative peripheral hyperopia on myopia progression in Japanese children: a 2-year multicenter randomized controlled trial. Jpn J Ophthalmol.* 2018;62:537–43.

18. Arumugam B, Hung LF, To CH, Sankaridurg P, Smith EL III. The Effects of the Relative Strength of Simultaneous Competing Defocus Signals on Emmetropization in Infant Rhesus Monkeys. *Invest Ophthalmol Vis Sci*. 2016 Aug 1;57(10):3949–60.
19. Wildsoet, C.F., Chia, A., Cho, P., Guggenheim, J.A., Polling, J.R., Read, S. et al. (2019) IMI – interventions myopia institute: interventions for controlling myopia onset and progression report. *Investigative Ophthalmology & Visual Science*, 60(3), M106–M131. Zhu, X., McBrien, N.A
20. Lam CSY, Tang WC, Tse DY, et al. Defocus Incorporated Multiple Segments (DIMS) spectacle lenses slow myopia progression: a 2-year randomised clinical trial. *Br J Ophthalmol*. 2020 Mar;104(3):363–368.
21. Lam CSY, Tang WC, Zhang HY, Lee PH, Tse DYY, Qi H, Vlasak N, To CH. Long-term myopia control effect and safety in children wearing DIMS spectacle lenses for 6 years. *Sci Rep*. 2023 Apr 4;13(1):5475.
22. Nucci P, Lembo A, Schiavetti I, Shah R, Edgar DF, Evans BJW. A comparison of myopia control in European children and adolescents with defocus incorporated multiple segments (DIMS) spectacles, atropine, and combined DIMS/atropine. *PLoS One*. 2023 Feb 16;18(2):e0281816.
23. Bao J, Yang A, Huang Y, Li X, Pan Y, Ding C, et al. One-year myopia control efficacy of spectacle lenses with aspherical lenslets. *Br J Ophthalmol*. 2022;106:1171–6. 40.
24. Bao J, Huang Y, Li X, Yang A, Zhou F, Wu J, et al. Spectacle Lenses With Aspherical Lenslets for Myopia Control vs Single-Vision Spectacle Lenses: A Randomized Clinical Trial. *JAMA Ophthalmol*. 2022;140:472
25. Philip, K., Sankaridurg, P., Holden, B., Ho, A. & Mitchell, P. Influence of higher order aberrations and retinal image quality in myopisation of emmetropic eyes. *Vision Research*, (2014) 105, 233–243.
26. Liu X, Wang P, Xie Z, Sun M, Chen M, Wang J, Huang J, Chen S, Chen Z, Wang Y, Li Y, Qu J, Mao X. One-year myopia control efficacy of cylindrical annular refractive element spectacle lenses. *Acta Ophthalmol*. 2023 Sep;101(6):651–657.
27. Rappon J, Chung C, Young G, Hunt C, Neitz J, Neitz M, Chalberg T. Control of myopia using diffusion optics spectacle lenses: 12-month results of a randomised controlled, efficacy and safety study (CYPRESS). *Br J Ophthalmol*. 2023 Nov;107(11):1709–1715.
28. Sankaridurg P, Bakaraju RC, Naduvilath T, Chen X, Weng R, Tilia D, et al. Myopia control with novel central and peripheral plus contact lenses and extended depth of focus contact lenses: 2 year results from a randomised clinical trial. *Ophthalmic Physiol Opt*. 2019;39:294–307.
29. Chamberlain P, Peixoto-de-Matos SC, Logan NS, Ngo C, Jones D, Young G. A 3-year Randomized Clinical Trial of MiSight Lenses for Myopia Control. *Optom Vis Sci*. 2019;96:556–67
30. Chamberlain P, Arumugam B, Jones D, Logan NS, Ngo C, Peixoto-de-Matos SC, et al. Myopia progression on cessation of Dual-Focus contact lens wear: MiSight 1 day 7-year findings. *Optom Vis Sci*. 2021;98:210049
31. Walline JJ, Walker MK, Mutti DO, Jones-Jordan LA, Sinnott LT, Giannoni AG, et al. Effect of High Add Power, Medium Add Power, or Single-Vision Contact Lenses on Myopia Progression in Children: The BLINK Randomized Clinical Trial. *JAMA*. 2020;324:571–80.

32. Sankaridurg P, Bakaraju RC, Naduvilath T, Chen X, Weng R, Tilia D, Xu P, Li W, Conrad F, Smith EL 3rd, Ehrmann K. Myopia control with novel central and peripheral plus contact lenses and extended depth of focus contact lenses: 2 year results from a randomised clinical trial. *Ophthalmic Physiol Opt.* 2019 Jul;39(4):294–307.
33. Russo A, Boldini A, Romano D, Mazza G, Bignotti S, Morescalchi F, Semeraro F. Myopia: Mechanisms and Strategies to Slow Down Its Progression. *J Ophthalmol.* 2022 Jun 14;2022:1004977.
34. N. Wesley and G. Jessen, *Advanced Techniques in Contact Lens Fitting*, Contact Lens Publishing Company, Chicago, IL, USA, 2nd edition, 1960.
35. P. Kang. Optical and pharmacological strategies of myopia control. *Clinical and Experimental Optometry*, vol. 101, no. 3, pp. 321–332, 201
36. Pancham K, Kalika B. Role of short term open eye orthok lens wear in inducing myopia control changes in eyes with moderate myopia. *Indian J Forensic Med Toxicol* 2021;15:851 7. 54.
37. Chang LC, Li FJ, Sun CC, Liao LL. Trajectories of myopia control and orthokeratology compliance among parents with myopic children. *Cont Lens Anterior Eye* 2021;44:101360.
38. Walline JJ, Walker MK, Mutti DO, Jones-Jordan LA, Sinnott LT, Giannoni AG, et al. Effect of High Add Power, Medium Add Power, or Single-Vision Contact Lenses on Myopia Progression in Children: The BLINK Randomized Clinical Trial. *JAMA.* 2020;324:571–80.
39. Berntsen DA, Barr JT, Mitchell GL. The effect of overnight contact lens corneal reshaping on higher-order aberrations and best-corrected visual acuity. *Optom Vis Sci.* 2005;82:490–7.
40. Bullimore MA, Sinnott LT, Lones-Jordan LA. The risk of microbial keratitis with overnight corneal reshaping lenses. *Optom Vis Sci* 2013; 90: 937–944.
41. Wen D, Huang J, Chen H, et al. Efficacy and acceptability of orthokeratology for slowing myopic progression in children: a systematic review and meta-analysis. *J Ophthalmol* 2015; 2015: 360806.
42. Hammond D, Nguyen M, Arumugam B, Bradley A, Chamberlain P. Myopia Control Treatment Gains are Retained after Termination of Dual-focus Contact Lens Wear with no Evidence of a Rebound Effect. *Optom Vis Sci.* 2021;98:215130.
43. Cho P, Cheung SW. Discontinuation of orthokeratology on eyeball elongation (DOEE). *Cont Lens Anterior Eye.* 2017 Apr;40(2):82–87.
44. Tapasztó B, Flitcroft DJ, Aclimandos WA, Jonas JB, De Faber JHN, Nagy ZZ, et al; SOE Myopia Consensus Group. Myopia management algorithm. Annexe to the article titled Update and guidance on management of myopia. *European Society of Ophthalmology in cooperation with International Myopia Institute.* *Eur J Ophthalmol.* 2023 Dec 12:11206721231

## PATOLOŠKA KRATKOVIDNOST

---

*Mojca Urbančič*

*Očesna klinika, UKC Ljubljana*

### IZVLEČEK

Patološka kratkovidnost prizadene 1–3 % splošne populacije, zato predstavlja pomembno socialno in ekonomsko breme za družbo. Gre za kratkovidnost, ki jo spremlja pretirano podaljševanje zrkla, posledično pa se pojavijo strukturne spremembe zadnjega segmenta očesa, kot so posteriorni stafilom, miopična makulopatija in z visoko kratkovidnostjo povezana optična nevropatija. Strukturne spremembe so lahko vzrok za trajno okvaro vida. Miopični konus in mozaično ozadje sta prvi spremembi, ki se razvijeta pri očeh z visoko kratkovidnostjo in ju lahko vidimo že pri otrocih. Tipične spremembe patološke kratkovidnosti se običajno razvijejo kasneje. Najpomembnejši vzrok za okvaro vida pri patološki kratkovidnosti je miopična makularna neovaskularizacija.

**Ključne besede:** posteriorni stafilom, miopična makulopatija, miopična makularna neovaskularizacija, makularna retinoshiza, kupolasta makula

### UVOD

Patološka kratkovidnost je pomemben vzrok slabovidnosti in slepote. Prizadene 1–3 % splošne populacije, pogosto v najbolj produktivnem starostnem obdobju, zato predstavlja pomembno socialno in ekonomsko breme za družbo (1).

Na razvoj kratkovidnosti vplivajo tako genetski dejavniki kot dejavniki okolja. Kratkovidnost kot refrakcijska napaka običajno nastane zaradi podaljševanja zrkla. Visoka kratkovidnost je povezana z večjim tveganjem za nastanek patološke kratkovidnosti (2), za katero so značilne strukturne spremembe v mrežnici, retinalnem pigmentnem epiteliju, Bruchovi membrani, žilnici, peripapilarnem področju, v vidnem živcu, beločnici in steklovini (3).

Kratkovidne oči imajo tudi večje tveganje za nastanek odstopa mrežnice, katarakte in glavkoma odprtega zakotja (4).

## OPREDELITEV PATOLOŠKE KRATKOVIDNOSTI

Mednarodni inštitut za raziskovanje kratkovidnosti (International Myopia Institute – IMI) patološko kratkovidnost opredeljuje kot kratkovidnost, pri kateri zaradi pretiranega podaljševanja zrkla nastanejo strukturne spremembe zadnjega segmenta očesa, kot so posteriorni stafilmom, miopična makulopatija in z visoko kratkovidnostjo povezana optična nevropatija, posledično se lahko poslabša tudi vid (3,5).

Patološke kratkovidnosti ne smemo enačiti z visoko kratkovidnostjo. O visoki kratkovidnosti govorimo, kadar je sferični ekvivalent refrakcijske napake brez akomodiranja enak ali večji od  $-6,0$  dioptrij (3) in/ali je aksialna dolžina zrkla daljša od 26 mm oziroma 26,5 mm (2).

## EPIDEMIOLOGIJA PATOLOŠKE KRATKOVIDNOSTI

Patološka kratkovidnost prizadene 1–3 % svetovne populacije, prevalenca je višja pri Azijcih. Je pomemben vzrok za poslabšanje vida ali celo slepoto v delovno aktivni populaciji in pri starejših. Epidemiološke raziskave so pokazale, da je patološka kratkovidnost vzrok za poslabšanje vida oziroma slepoto pri 0,2–1,5 % Azijcev in 0,1–0,5 % Kavkazijcev (1). Je vodilni vzrok slepote na Tajvanu, Japonskem in Kitajskem (6), v zahodnih državah je na tretjem mestu (7–9). Prevalenca kratkovidnosti in visoke kratkovidnosti se zaradi sprememb v načinu življenja hitro povečuje. Posledično bi se lahko v bližnji prihodnosti povečala tudi prevalenca patološke kratkovidnosti.

Na razvoj patološke kratkovidnosti vplivajo stopnja kratkovidnosti kot refrakcijske napake, starost, dednost in dejavniki okolja (5). Višja kot je kratkovidnost, večje je tveganje za razvoj patološke kratkovidnosti. Tveganje narašča linearno do  $-7,0$  dioptrij, nato pa raste eksponentno (10). Pri nizki do zmerni kratkovidnosti ( $-3,0$  dioptrij) je tako prevalenca patološke kratkovidnosti 1–19 %, pri visoki kratkovidnosti pa kar 50–70 %. Povečanje kratkovidnosti za 1,0 dioptrijo je povezano s 67-% povečanjem prevalenca patološke kratkovidnosti (5). Prevalenca patološke kratkovidnosti se povečuje tudi s starostjo (5). Dedni dejavniki imajo velik vpliv na prirojeno

kratkovidnost. Njena prevalenca je nizka, kratkovidnost je običajno visoka in progresivna (11). Pridobljena, t. i. šolska kratkovidnost se razvije v šolskem obdobju (obdobje osnovne šole, zgodnjih najstniških let). Od 6. leta starosti napreduje za približno 1,0 dioptrijo letno do konca adolescence, kar pomeni, da se visoka kratkovidnost razvije že okrog 11.–13. leta (12). Pri pridobljeni kratkovidnosti bi lahko poleg genetske predispozicije pomembno vplivali dejavniki okolja, kot so intenzivnost in trajanje dela na bližino, uporaba digitalnih zaslonov, premalo preživljanja časa na prostem (5).

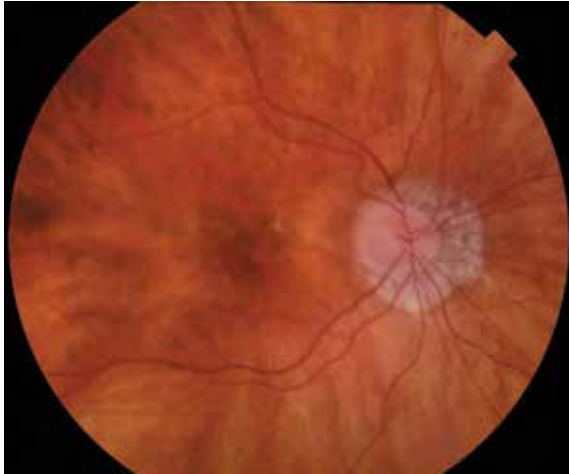
### GENETIKA PATOLOŠKE KRATKOVIDNOSTI

Genetsko ozadje patološke kratkovidnosti še ni v celoti pojasnjeno. Ni jasno, ali imajo vsi visoko kratkovidni enako tveganje za razvoj patološke kratkovidnosti. Več raziskovalcev je iskalo povezave določenih genov z miopično makularno neovaskularizacijo, miopično makulopatijo in visoko kratkovidnostjo brez miopične makulopatije, a pomembnih povezav nobena raziskava doslej ni potrdila. Raziskava celotnega genoma (GWAS) pri Japoncih je pokazala povezavo med genom *CCDC102B* in miopično makulopatijo, vendar gen *CCDC102B* ni pomembno povezan z aksialno dolžino zrkla in miopijo (5).

### KLINIČNE ZNAČILNOSTI PATOLOŠKE KRATKOVIDNOSTI

**Miopični konus** in mozaično ozadje sta prvi spremembi, ki se razvijeta pri očeh z visoko kratkovidnostjo (13), nakazujeta razvoj patološke kratkovidnosti in ju lahko vidimo že pri otrocih (Slika 1).

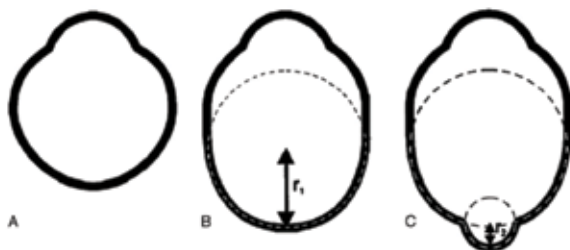
Miopični konus je koncentrično področje depigmentacije okrog papile vidnega živca, ki nastane zaradi mehanskega raztezanja peripapilarne beločnice. Ločimo temporalni konus, nazalni konus, inferiorni konus in obročasti konus. Včasih se miopični konus izrazito poveča. Na slikah angiografije z indocianin-zelenim barvilom (ICGA) lahko pri očeh z velikim obročastim miopičnim konusom vidimo Zinn-Hallerjev arterijski obroč v sredini konusa (14).



***Slika 1. Mozaično ozadje z miopičnim konusom (vir: Očesna klinika, UKC Ljubljana)***

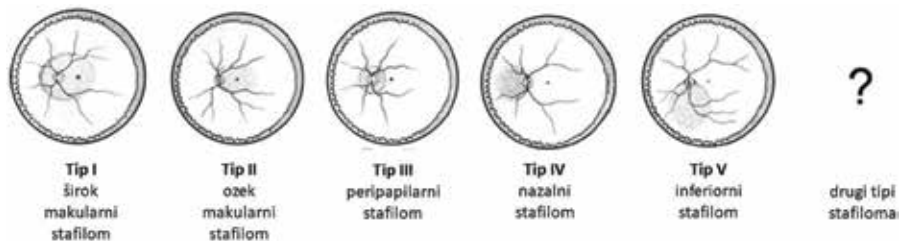
## **POSTERIORNI STAFILOM**

Posteriorni stafilom je ena od tipičnih sprememb pri patološki kratkovidnosti. Gre za omejeno izbočenje zadnjega dela zrkla z manjšim radijem, kot je siceršnji radij stene zrkla (Slika 2). Običajno se pojavi okrog 40. leta starosti. Je pomemben vzrok za nastanek miopične makulopatije ali njena posledica (5).



**Slika 2. Stafilom: A – normalno zrklo; B – aksialno podaljšanje zrkla v ekvatorialnem predelu (aksialna kratkovidnost brez stafiloma); C – lokalizirano izbočenje z manjšim radijem, kot je radij podaljšanega zrkla (aksialna kratkovidnost s stafilomom) (5).**

S 3D magnetnoresonančnim (MR) slikanjem so ugotovili, da sprememba v obliki zrkla korelira z vid ogrožajočimi spremembami pri patološki kratkovidnosti (15). Posodobljena klasifikacija, ki stafilome deli na 6 tipov, upoštevajoč lokacijo in obseg stafiloma, je bila narejena na podlagi 3D MR slik in širokokotnih slik očesnega ozadja. Tako ločimo široki makularni, ozki makularni, peripapilarni, nazalni, inferiorni tip in druge konfiguracije posteriornega stafiloma (Slika 3) (16).



**Slika 3. Klasifikacija stafilomov (16).**

3D MR slike imajo relativno nizko prostorsko resolucijo v primerjavi z OCT napravami. Z razvojem širokokotnih naprav za swept-source optično koherentno tomografijo (SS-OCT; OCT) so se pomembno izboljšale možnosti



diagnostike stafiloma in z njim povezanih sprememb. Z OCT so ugotovili, da se žilnica postopoma tanjša s periferije proti robu stafiloma in nato spet postopoma zadebeljuje od roba stafiloma proti zadnjemu polu. Pri očeh, ki imajo stafilom, je miopična makularna retinoshiza prisotna le v področju stafiloma. Miopična makularna retinoshiza se pri očeh, ki nimajo stafiloma, razvije bolj difuzno (5).

## MIOPIČNA MAKULOPATIJA

Miopična makulopatija ali miopična makularna degeneracija je ključna značilnost patološke kratkovidnosti.

### META-PM klasifikacija miopične makulopatije

Študijska skupina META-PM (Meta-Analysis for Pathologic Myopia) je leta 2015 objavila posodobljeno klasifikacijo miopične makulopatije, ki temelji na slikah očesnega ozadja (META-PM klasifikacija; Tabela 1) (17). META-PM klasifikacija je dobra za spremljanje naravnega poteka sprememb in intervencijske študije, vendar ne upošteva vseh vidikov patološke kratkovidnosti.

**Tabela 1. META-PM klasifikacija miopične makulopatije**

META-PM klasifikacija	Okvara vida	Patološka kratkovidnost
<b>stopnja</b>		
1 mozaično ozadje	ne	ne
2 difuzna horioretinalna atrofija	blaga	<b>da</b>
3 lokalizirana horioretinalna atrofija	parafovealni skotom	<b>da</b>
4 makularna atrofija	centralni skotom	<b>da</b>
<b>plus znaki</b>		
miopična MNV (vključuje Fuchsovo pego)	centralni skotom, metamorfopsija	<b>da</b>
»lacquer« poke	prehodni skotom zaradi krvavitve, včasih metamorfopsija	<b>da</b>

*Legenda: MNV – makularna neovaskularizacija*

META-PM klasifikacija miopične makulopatije loči 5 stopenj miopične makulopatije glede na atrofijo žilnice, pri čemer je kot stopnja 0 opredeljeno očesno ozadje brez miopičnih sprememb mrežnice in žilnice, v stopnje 1–4 pa so uvrščene različne oblike atrofije mrežnice in žilnice. Tem stopnjam so ločeno dodane 3 značilnosti, opredeljene kot plus znaki: »lacquer«poke, miopična makularna neovaskularizacija (MNV) in Fuchsova pega. Plus znaki predstavljajo značilnosti, ki se lahko pojavijo ne glede na siceršnjo uvrstitev sprememb v posamezno stopnjo miopične makulopatije, in so povezani z izgubo centralnega vida. Glede na to klasifikacijo je patološka kratkovidnost opredeljena kot miopična makulopatija stopnje 2 ali več, kot prisotnost plus znaka ali pa kot prisotnost posteriornega stafiloma (17).

### **Mozaično ali tigroidno ozadje (stopnja 1)**

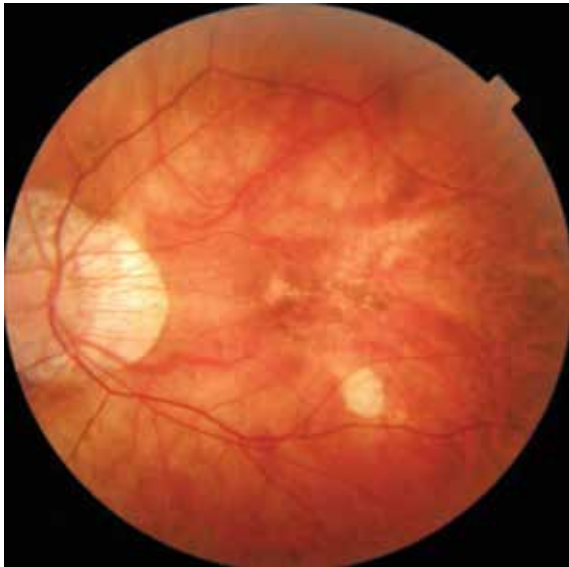Angleški strokovni izraz za mozaično ozadje je *tessellated fundus*. Izraz teselacija, ki ga poznamo tudi v slovenskem jeziku, izvira iz latinske besede tessella, ki pomeni ploščat kamenček (tudi košček keramike ali stekla) za izdelavo mozaika. Teselacija ali tlakovanje je mozaična razporeditev geometrijskih likov po ravnini tako, da se liki stikajo z robovi brez vrzeli. Mozaično ozadje ima torej tako ime, ker nekoliko spominja na mozaik. Drugi izraz, tigroidno ozadje, izvira iz nakazane podobnosti s tigrastim vzorcem. Za mozaično oziroma tigroidno ozadje je namreč značilno prosevanje večjih horoidalnih žil (Slika 1).

Mozaične spremembe se sprva pojavijo okrog papile vidnega živca, zlasti med papilo in foveo. Mozaično ozadje je eden od začetnih znakov kratkovidnosti na splošno in ga pogosto vidimo pri otrocih z visoko kratkovidnostjo (13). Izraženost mozaičnih sprememb se s podaljševanjem zrkla manjša. Pri očeh, ki imajo aksialno dolžino večjo od 31 mm, mozaičnega ozadja ne vidimo (več), saj skoraj vsako tako oko razvije miopično makulopatijo (5).

Povprečna debelina žilnice pri visoko kratkovidnih očeh z mozaičnim ozadjem je subfovealno 80–166  $\mu\text{m}$ , kar je približno polovica debeline žilnice na istem mestu pri očeh z miopično makulopatijo. Vzorec razporeditve debeline žilnice pri očeh z mozaičnim ozadjem je drugačen kot pri očeh brez makulopatije, vendar podoben kot pri očeh z miopično makulopatijo, kar kaže na to, da je mozaično ozadje verjetno prvi znak razvijajoče se patološke kratkovidnosti (5,18).

### **Difuzna horioretinalna atrofija (stopnja 2)**

Difuzna horioretinalna atrofija se kaže kot nejasno zamejena svetla, rumenkasta lezija zrnatega izgleda na zadnjem polu (Slika 4). Primarno se pojavi okrog papile vidnega živca, s starostjo se veča in postopoma prekrije celoten zadnji pol. Razdelimo jo lahko na peripapilarno difuzno horioretinalno atrofijo in makularno difuzno horioretinalno atrofijo. Prevalenca difuzne atrofije se viša s starostjo in aksialno dolžino zrkla. V predelu atrofije je žilnica stanjšana, izraziteje je prizadeto kapilarno žilje (horiokapilaris). Pogosto je žilnica skoraj popolnoma odsotna, vendar sta v tem področju še vedno prisotna RPE in mrežnica. Večje horoidalne žile se lahko bočijo v mrežnico (5,19).

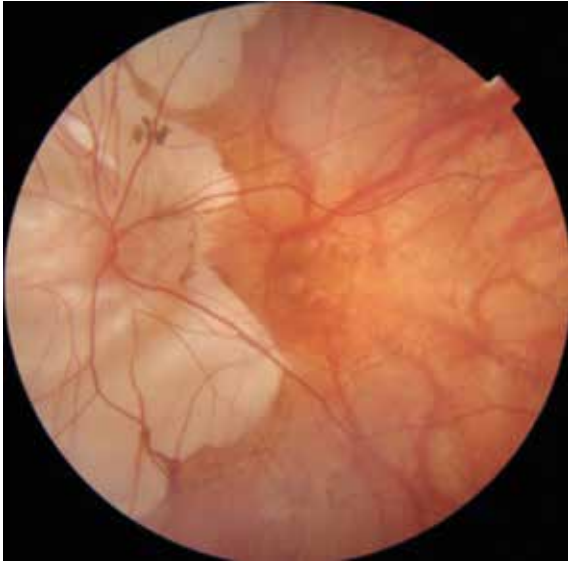


***Slika 4. Difuzna horioretinalna atrofija – nejasno zamejeno svetlejše področje na zadnjem polu in peripapilarno; ob spodnjem temporalnem žilnem loku tudi manjša lokalizirana, jasno zamejena horioretinalna atrofija (vir: Očesna klinika, UKC Ljubljana)***

### Lokalizirana horioretinalna atrofija (stopnja 3)

Lokalizirana horioretinalna atrofija (*angl.* patchy chorioretinal atrophy) se kaže kot sivobelkasto, jasno zamejeno področje atrofije. V tem predelu je žilnica izrazito stanjšana, retinalni pigmentni epitelij (RPE) je odsoten, zato je skozi prosojno mrežnico videti beločnico. Ob robu atrofičnega področja in ob večjih horoidalnih žilah so lahko prisotni skupki pigmenta (Slika 5).

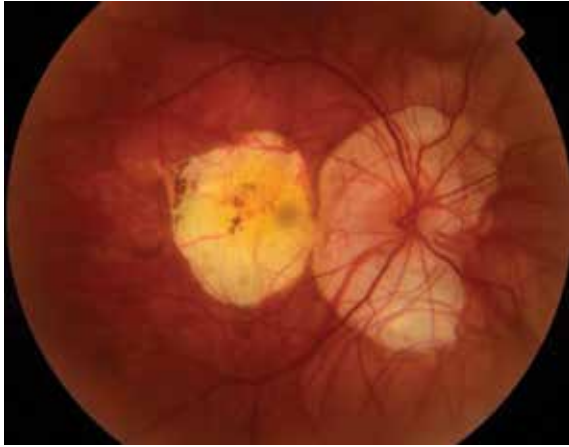
Prevalenca lokalizirane horioretinalne atrofije se s starostjo in večanjem aksialne dolžine zvišuje (20). V področju atrofije ni horiokapilarisa in RPE, Bruchova membrana je prekinjena, prisotna je atrofija zunanjih slojev mrežnice in večine žilnice. Lokalizirano horoidalno atrofijo lahko razdelimo na 3 podtipe: 1) atrofijo, ki se razvije iz »lacquer« poke, 2) atrofijo, ki se razvije znotraj področja izrazite difuzne atrofije, in 3) atrofijo, ki se razvije na robu stafiloma. Oblika lokalizirane atrofije je lahko v pomoč pri razvrstitvi v posamezen tip atrofije. Lokalizirana horioretinalna atrofija, ki se razvije znotraj področja difuzne atrofije, je običajno ovalne ali okrogle oblike. Atrofija, ki se razvije ob »lacquer« poki, je longitudinalno ovalna. Kljub temu da 98 % lokalizirane atrofije napreduje, ekstrafovealno atrofično področje zelo redko s časom zajame tudi foveo. Lokalizirana horioretinalna atrofija torej redko povzroči centralni skotom, čeprav je pogosto vzrok paracentralnega absolutnega skotoma (5).



***Slika 5. Lokalizirana horioretinalna atrofija – jasno zamejeno sivobelkasto področje atrofije (vir: Očesna klinika, UKC Ljubljana)***

#### **Makularna atrofija (stopnja 4)**

Makularna atrofija je jasno zamejeno, sivobelo oziroma belkasto atrofično področje, ki zajema foveo (Slika 6). Gre za podobne spremembe, kot so pri lokalizirani horioretinalni atrofiji, razlika je predvsem v lokaciji. Glede na dolgoročna opazovanja razvoja sprememb lahko makularno atrofijo razdelimo na 2 podtipa: 1) makularno atrofijo, povezano z makularno neovaskularizacijo (MNV), in 2) makularno atrofijo, povezano z lokalizirano horioretinalno atrofijo. Prvi podtip se razvije v fovei in se širi navzven, drugi pa se razvije izven fovee, a se sčasoma razširi tudi vanjo (5,20).



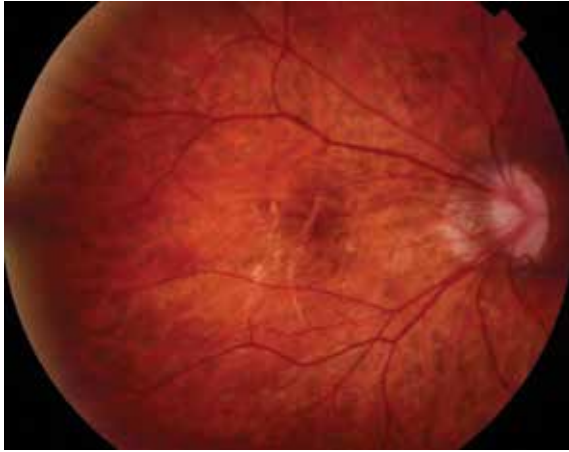
**Slika 6. Makularna atrofija (vir: Očesna klinika, UKC Ljubljana)**

**»Lacquer« poka** (plus znak)

»Lacquer« poka so drobne, iregularne, svetle črte v makuli in njeni okolici. Spominjajo na poka laka, od tod ime (Slika 7). Gre za mehanično pretrganje kompleksa RPE, Bruchove membrane in horiokapilarisa. Poka pogosto tvorijo razvejane ali mrežaste vzorce. Njihova prevalenca je pri visoko kratkovidnih očeh od 4,2 % do 15,7 %. V očeh s patološko kratkovidnostjo se lahko pojavijo relativno zgodaj (5,20).

Poka najbolje prikaže ICGA, v poznih fazah se prikažejo kot črtaste hipofluorescence. Na slikah fluoresceinske angiografije (FA) jih vidimo kot hiperfluorescence v vseh fazah slikanja, na slikah avtofluorescence (AF) imajo nižjo avtofluorescenco. Z OCT jih pogosto lahko spregledamo, ker gre za zelo ozke prekinitve RPE. Na mestu prekinitve RPE je prisotna višja reflektivnost pod mrežnico. OCT angiografija (OCTA) prikaže delno prekinitvev pretoka v horiokapilarisu (5).

V študiji Xu s sod. je več kot 50 % »lacquer« pok napredovalo v 3,5 leta, pri čemer so opažali 3 vzorce progresije: povečanje števila pok, podaljšanje pok in progresijo v lokalizirano horioretinalno atrofijo (21).



**Slika 7. »Lacquer« poka (vir: Očesna klinika, UKC Ljubljana)**

Čeprav »lacquer« poka pogosto najdemo v bližini MNV, slednja redko nastane v prej obstoječi poki, kar kaže na to, da so poka, ki jih vidimo kot svetle linije, dejansko zaceljene brazgotine. Pri novonastali poki v Bruchovi membrani bi MNV lahko nastala, ko pa se enkrat to področje zapolni z brazgotinskim tkivom, je nastanek MNV malo verjeten (22).

»Lacquer« poka zelo redko zajamejo center fovee, vendar pa se lahko subretinalna krvavitev, če do nje pride ob nastanku poka Bruchove membrane, razširi subfoveolarno in povzroči trajno okvaro centralnega vida (5).

### **Miopična MNV (plus znak)**

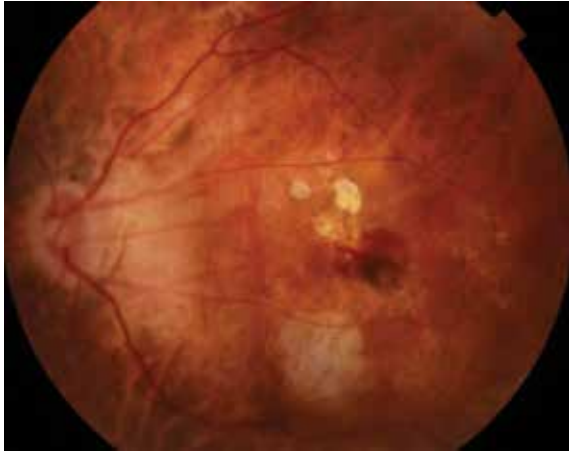MNV je glavni vzrok za okvaro vida pri patološki kratkovidnosti. Dolgoročna prognoza je slaba kljub obstoječemu zdravljenju. Pogosto se ponavlja oziroma reaktivira, običajno je obojestranska (23).

Patogeneza miopične MNV ni popolnoma pojasnjena. K nastanku miopične MNV naj bi prispevale strukturne spremembe, značilne za patološko kratkovidnost (spremembe RPE, Bruchove membrane, horiokapilarisa oziroma žilnice in beločnice). Specifične spremembe, povezane z MNV, so »lacquer« poka, lokalizirana horioretinalna atrofija in velik miopični konus.

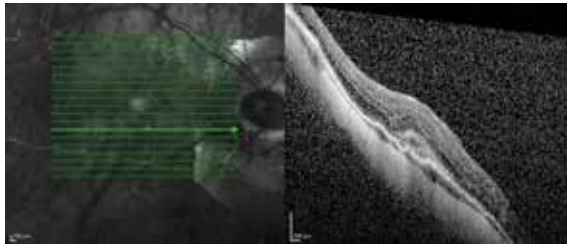
Stanjšanje žilnice z izgubo večjih horoidalnih žil nakazuje, da k razvoju MNV prispeva neustrezna prekrvavitev oziroma ishemija (5). Z OCTA je bilo ugotovljeno, da je gostota žilja v področju makule pri visoko kratkovidnih očeh manjša (24). V prekatni vodici oči z miopično MNV so ugotovili višje ravni žilnega endotelijskega rastnega dejavnika (VEGF) (25). Tudi genetski dejavniki naj bi vplivali na nastanek MNV (26). Raziskovalci so našli povezavo med miopično MNV in polimorfizmom posameznih nukleotidov v genu komplementa faktorja 1 (27).

Razvoj MNV lahko razčlenimo v 3 faze: aktivna faza s proliferacijo fibrovaskularne membrane, eksudacijo in krvavitvijo, faza brazgotine s Fuchsovo pego ter atrofična faza z razvojem makularne atrofije (5). Diagnoza miopične MNV temelji na kliničnih znakih in simptomih. Pacienti lahko navajajo poslabšanje vida, skotom ali metamorfopsijo. Na očesnem ozadju so prisotne atrofične spremembe žilnice ali miopični konus, sama MNV pa je običajno videti kot majhna, sivkasta subretinalna lezija v sami fovei ali bližini fovee, s krvavitvijo ali brez (Slika 8). Na OCT slikah se miopična MNV prikaže kot visokoreflektivna lezija tik nad RPE (tip 2 MNV), običajno z minimalno subretinalno tekočino (Slika 9). OCT preiskava je neinvazivna in za oceno aktivnosti MNV bolj uporabna v primerjavi s FA. Klinično diagnozo lahko potrdimo tudi s FA (slika 10), dandanes pa postaja pomembnejša preiskava OCTA, ki je neinvazivna, visoko specifična in občutljiva za prikaz MNV (5).

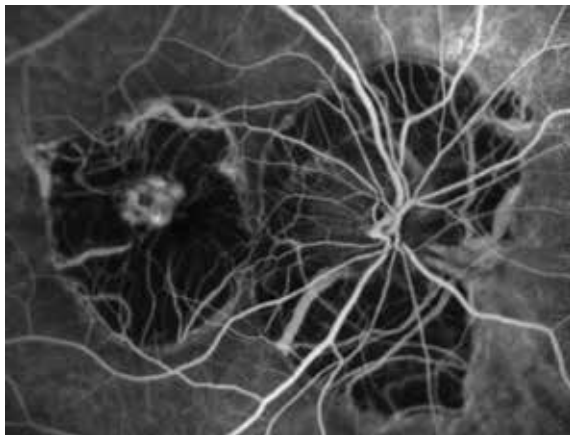




**Slika 8. Miopična MNV s krvavitvijo (vir: Očesna klinika, UKC Ljubljana)**



**Slika 9. Miopična MNV na OCT sliki – hiperreflektivna lezija nad RPE (MNV tip 2) (vir: Očesna klinika, UKC Ljubljana)**



**Slika 10. Miopična MNV na FA sliki – klasična horoidalna neovaskularizacija (vir: Očna klinika, UKC Ljubljana)**

Za zdravljenje aktivne miopične MNV uporabljamo zaviralce VEGF. Za odločitev glede zdravljenja so poleg vidne ostrine pomembne preiskave OCT, OCTA in FA. Z anti-VEGF zdravljenjem zavremo razvoj MNV, kratkoročno lahko izboljšamo vidno ostrino, po 5 do 6 letih pa se pridobljeno izboljšanje vidne ostrine postopoma izgubi, saj se sčasoma razvije brazgotina s hiperpigmentirano Fuchsovo pego, kasneje pa atrofija s horioretinalno anastomozo (2).

V diferencialni diagnozi miopične MNV moramo pomisliti na krvavitev ob »lacquer« poki, različna vnetja žilnice in neovaskularno starostno degeneracijo makule. Na robu stafiloma ali pri očeh z zvrnjeno papilo vidnega živca lahko nastanejo polipoidne lezije. MNV lahko nastane tudi pri kupolasti makulopatiji (5).

### **OCT klasifikacija miopične makulopatije**

OCT klasifikacija miopične makulopatije (28) upošteva spremembe, ki jih vidimo na OCT slikah. Spremembe, kot sta miopična traksijska makulopatija in kupolasta makula, v META-PM klasifikaciji, ki temelji na fotografijah očesnega ozadja, niso zajete. Njihovo natančnejšo prepoznavo je omogočil šele razvoj OCT. Ključne OCT značilnosti patološke kratkovidnosti so

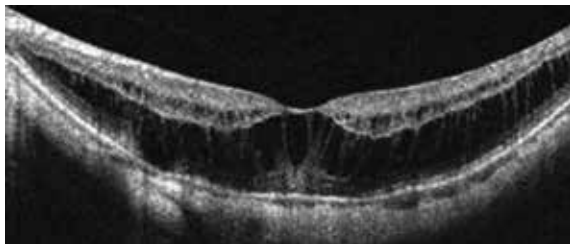
stanjšanje žilnice, prekinitve Bruchove membrane, trakcijska makulopatija in kupolasta makula.

Difuzna horioretinalna atrofija je po OCT klasifikaciji poimenovana **difuzno stanjšanje žilnice**. Peripapilarno difuzno stanjšanje žilnice je opredeljeno kot debelina žilnice manj kot 56,5  $\mu\text{m}$  v točki, ki je 3000  $\mu\text{m}$  nazalno od fovee. Makularno difuzno stanjšanje žilnice je opredeljeno kot subfovealna debelina žilnice manj kot 62  $\mu\text{m}$ . Lokalizirana horioretinalna atrofija in makularna atrofija v povezavi z MNV sta povezani s prekinitvami v Bruchovi membrani, ne samo z atrofijo mrežnice in žilnice. OCT klasifikacija lokalizirano horioretinalno atrofijo zato opredeljuje kot **ekstrafovealne prekinitve Bruchove membrane**, makularno atrofijo pa kot **fovealne prekinitve Bruchove membrane** (28).

### **Miopična trakcijska makulopatija**

Miopična trakcijska makulopatija zajema različne spremembe, ki nastanejo zaradi vleka mrežnice v visoko kratkovidnem očesu. Pogoste so epiretinalna membrana, lamelarna luknja in luknja v makuli, ki jih sicer najdemo tudi pri nekratkovidnih očeh. Miopična retinoshiza ali miopična foveoshiza pa je specifični zaplet visoke kratkovidnosti (Slika 11) (5).

**Miopična retinoshiza ali miopična foveoshiza** se tipično pojavi pri posteriornem stafilomu (29). Mrežnica se razcepi v zunanjih, včasih pa tako v zunanjih kot notranjih slojih. K razvoju miopične retinoshize prispeva posteriorni vlek stafiloma in anteriorni vlek epiretinalne membrane ali adherentne steklovine (30). Miopična retinoshiza je pogosto povezana z razvojem makularne luknje z odstopom ali brez odstopa mrežnice.



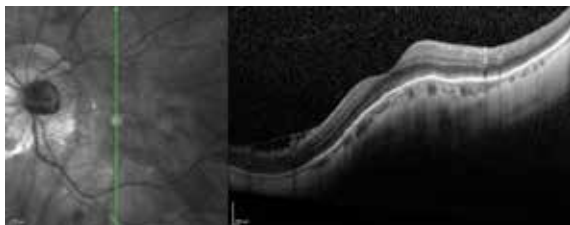
**Slika 11. Miopična retinoshiza (31)**

Simptomi so odvisni od vrste sprememb. Pacienti lahko navajajo metamorfopsijo, poslabšanje ostrine vida, relativni ali absolutni skotom. Ključna preiskava za postavitev prave diagnoze je OCT. Zdravljenje miopične retinoshize je kirurško (31). Asimptomatska miopična foveoshiza ni indikacija za zdravljenje.

### **Kupolasta makula**

Kupolasto makulo so prvič opisali leta 2008 (32). Gre za vbočenje makule v vitrealni prostor (Slika 12). Beločnica je v tem delu debelejša. Bočenje makule v notranjost očesa se s časom povečuje. Povezano je z večanjem atrofičnih sprememb v makuli in tanjšanjem beločnice. Patogeneza kupolaste makule še ni v celoti pojasnjena, verjetno je za razvoj pomembno natezanje Bruchove membrane (33).

Vbočenje je lahko okroglo ali ovalno. Zaradi lažje prepoznave ovalnih različic kupolaste makule je priporočljivo OCT slikanje v različnih meridianih (5).



**Slika 12. Kupolasta makula (vir: Očesna klinika, UKC Ljubljana)**

Glavni zaplet kupolaste makule je serozni odstop mrežnice v makuli. Pogosteje se pojavi, kadar je makula izbočena za več kot 350  $\mu\text{m}$  in pri očeh z vertikalno ovalno kupolasto makulo. Patogeneza seroznega odstopa ni pojasnjena, vendar je bilo ugotovljeno, da je submakularni pretok žilnice, merjen z OCTA preiskavo, pri teh očeh večji kot pri očeh brez seroznega odstopa, kar bi lahko vodilo v porušenje krvno-mrežnične pregrade in pojav subretinalne tekočine. Tekočina se s časom lahko resorbira, resorpcija lahko korelira z razvojem atrofije zunanjih slojev mrežnice in RPE v makuli (34). Drugi zapleti kupolaste makule so odstop RPE na vrhu kupolaste makule, polipoidna horoidalna vaskulopatija in MNV (5). Kupolasta makula in njeni zapleti so zelo podobni inferiornemu stafilomu in pridruženim zapletom pri očeh z zvrnjeno papilo vidnega živca, na kar moramo pomisliti v diferencialni diagnostiki (5).

### **ATN klasifikacija miopične makulopatije**

Ruiz-Medrano s sod. predlaga klasifikacijo miopične makulopatije, ki upošteva atrofični, trakcijski in neovaskularni vidik miopične makulopatije, t. i. ATN klasifikacijo miopične makulopatije. V predlagani klasifikaciji je klasifikaciji atrofije, kot jo opredeljuje META-MP klasifikacija, dodana opredelitev trakcijske komponente, ki je razvrščena v 5 stopenj: notranja in/ali zunanja foveoshiza, odstop v fovei, makularna luknja in odstop mrežnice. Plus znake iz META-PM klasifikacije so razvrstili kot neovaskularno komponento (35).

### **OPTIČNA NEVROPATIJA**

Okvara vidnega živca relativno pogosto spremlja miopično makulopatijo in je pogosto dodaten vzrok za izpade v vidnem polju in okvaro vida. Raziskave so pokazale, da se prevalenca glavkomske ali glavkomu podobne optične nevropatije poveča pri miopični refrakcijski napaki nad  $-8,0$  dioptrij ali aksialni dolžini zrkla, daljši od 26,5 mm. Pri aksialni dolžini manj kot 26,5 mm je prevalenca glavkomske optične nevropatije 12 %, z večanjem aksialne dolžine se veča, pri zrklih, daljših od 30 mm, naraste na 42,1 % (5).

## ZAKLJUČEK

Patogeneza patološke kratkovidnosti še ni popolnoma pojasnjena. Novejše diagnostične metode in klasifikacije so omogočile boljše poznavanje in razumevanje patološke kratkovidnosti. S pomočjo izsledkov genetskih in drugih raziskav v prihodnosti lahko pričakujemo boljše obravnavo ljudi s patološko kratkovidnostjo, ključnega pomena pa je preprečevanje napredovanja kratkovidnosti in s tem zmanjševanje tveganja za razvoj patološke kratkovidnosti.

## LITERATURA

1. Wong TY, Ferreira A, Hughes R, Carter G, Mitchell P. *Epidemiology and disease burden of pathologic myopia and myopic choroidal neovascularization: an evidence-based systematic review. Am J Ophthalmology.* 2014;157:9–25.
2. Ueta T, Makino S, Xamamoto Y, Fukushima H, Yashiro S, Nagahara M. *Pathologic myopia: an overview of the current understanding and interventions. Global Health & Medicine.* 2020;2(3):151–155.
3. Flitcroft DJ, He M, Jonas JB, Jong M, Naidoo K, Ohno-Matsui K, et al. *IMI – Defining and Classifying Myopia: A Proposed Set of Standards for Clinical and Epidemiologic Studies. Invest Ophthalmol Vis Sci.* 2019;60:M20–M30.
4. Haarman AEG, Enthoven CA, Tideman JW, Tedja MS, Verhoeven VJM, Klaver CCW. *The Complications of Myopia: A Review and Meta-analysis. Invest Ophthalmol Vis Sci.* 2020;61(4):49.
5. Ohno-Matsui K, Wu P, Yamashiro K, Vutipongsatorn K, Fang Y, Cheung CMG, et al. *IMI Pathologic Myopia. Invest ophthalmol Vis Sci.* 2021;62(5):5.
6. Hsu WM, Cheng CY, Liu JH, Tsai SY, Chou P. *Prevalence and causes of visual impairment in an elderly Chinese population in Taiwan: the Shihpai Eye Study. Ophthalmology.* 2004;111:62–69.
7. Klaver CC, Wolfs RC, Vingerling JR, Hofman A, de Jong PT. *Age-specific prevalence and causes of blindness and visual impairment in an older population: the Rotterdam Study. Arch Ophthalmol.* 1998;116:653–658.
8. Buch H, Vinding T, Nielsen NV. *Prevalence and causes of visual impairment according to World Health Organization and United States criteria in an aged, urban Scandinavian population: the Copenhagen City Eye Study. Ophthalmology.* 2001;108:2347–2357.
9. Cotter SA, Varma R, Ying-Ali M, Azen SP, Klein R, Los Angeles Latino Eye Study Group. *Causes of low vision and blindness in adult Latinos: the Los Angeles Latino Eye Study. Ophthalmology.* 2006;113:1574–1582.

10. Verkicharla PK, Ohno-Matsui K, Saw SM. Current and predicted demographics of high myopia and an update of its associated pathological changes. *Ophthalmic Physiol Opt.*2015;35:465-475.
11. Shih YF, Ho TC, Hsiao CK, Lin LL. Long-term visual prognosis of infantile-onset high myopia. *Eye (Lond).*2006;20:888–892.
12. Morgan IG, He M, Rose KA. Epidemic of pathologic myopia: what can laboratory studies and epidemiology tell us? *Retina.*2017;37:989–997.
13. Kobayashi K, Ohno-Matsui K, Kojima A, Shimada N, Yasuzumi K, Yoshida T, et al. Fundus Characteristics of high myopia in children. *Jpn J Ophthalmol.*2005;49:306–311.
14. Yasuzumi K, Ohno-Matsui K, Yoshida T, Kojima A, Shimada N, Futagami S, et al. Peripapillary crescent enlargement in highly myopic eyes evaluated by fluorescein and indocyanine green angiography. *Br J Ophthalmol.*2003;87:1088–90.
15. Moriyama M, Ohno-Matsui K, Modegi T, Kondo J, Takahashi Y, Tomita M, et al. Quantitative analyses of high-resolution 3D MR images of highly myopic eyes to determine their shapes. *Invest Ophthalmol Vis Sci.*2012;53:4510–4518.
16. Ohno-Matsui K. Proposed Classification of Posterior Staphylomas Based on Analyses of Eye Shape by Three-Dimensional Magnetic Resonance Imaging and Wide-Field Fundus Imaging. *Ophthalmology* 2014;121:1798–1809.
17. Ohno-Matsui K, Kawasaki R, Jonas JB, Cheung CMG, Saw S, Verhoeven VJM, et al. International photographic classification and grading system for myopic maculopathy. *Am J Ophthalmol.* 2015;159:877–883.
18. Zhou Y, Song M, Zhou M, Liu Y, Wang F, Sun X. Choroidal and retinal thickness of highly myopic eyes with early stage of myopic chorioretinopathy: tessellation. *J Ophthalmol.*2018;2018:2181602.
19. Liu R, Guo X, Xiao O, Li Z, Zhang J, Lee JTL, et al. Diffuse chorioretinal atrophy in Chinese high myopia: the ZOC-BHVI Retina.2020;40:241–248.
20. Fang Y, Yokoi T, Nagaoka N, Shinohara K, Onishi Y, Ishida T, et al. Progression of myopic maculopathy during 18-year follow-up. *Ophthalmology.*2018;125:863–877.
21. Xu X, Fang Y, Uramoto K, Nagaoka N, Shinohara K, Yokoi T, et al. Clinical features of lacquer cracks in eyes with pathologic myopia. *Retina.*2019;39:1265–1277.
22. Avila MP, Weiter JJ, Jalkh AE, Trempe CL, Pruett RC, Schepens CL. Natural history of choroidal neovascularization in degenerative myopia. *Ophthalmology.* 1984;91:1573–1581.
23. Cheung CMG, Arnold JJ, Holz FG, Park KH, Ali TYY, Larsen M, et al. Myopic Choroidal Neovascularization: Review, Guidance, and Consensus Statement on Management. *Ophthalmology.*2017;124:1690–1711.
24. Fan H, Chen HY, Ma HJ, Chang Z, Yin HQ, Ng DS, et al. Reduced Macular Vascular Density in Myopic Eyes. *Chin Med J.* 2017;130:445–451.
25. Tong JP, Chan WM, Liu DT, Lai TYY, Choy K, Pang C, et al. Aqueous humor levels of vascular endothelial growth factor and pigment epithelium-derived factor in polypoidal choroidal vasculopathy and choroidal neovascularization. *Am J Ophthalmol.* 2006;141:456–462.
26. Leveziel N, Yu Y, Reynolds R, Tai A, Meng W, Caillaux V, et al. Genetic factors for choroidal neovascularization associated with high myopia. *Invest Ophthalmol Vis Sci.*2012;53:5004–5009.

27. Miyake M, Yamashiro K, Nakanishi H, Nakata I, Akagi-Kurashige Y, Kumagai K, et al. Evaluation of pigment epithelium-derived factor and complement factor 1 polymorphisms as a cause of choroidal neovascularization in highly myopic eyes. *Invest Ophthalmol Vis Sci.*2013;54:4208–4212.
28. Fang Y, Du R, Nagaoka N, Yokoi T, Shinohara K, Xu X, et al. OCT-based diagnostic criteria for different stages of myopic maculopathy. *Ophthalmology.*2019;126:1018–1032.
29. Takano M, Kishi S. Foveal retinoschisis and retinal detachment in severely myopic eyes with posterior staphyloma. *Am J ophthalmol.*1999;128:472–476.
30. Shinohara K, Tanaka N, Jonas JB, Shimada N, Moriyama M, Yoshida T, et al. Ultrawide-field OCT to investigate relationships between myopic macular retinoschisis and posterior staphyloma. *Ophthalmology* 2018;125:1575–1586.
31. Chang JS, Flynn HW, Engelbert M, Shane AR, Smiddy WE, Chang S. Pars plana vitrectomy in patients with myopic macular retinoschisis. *Br J Ophthalmol* 2014; 98:534–537.
32. Gaucher D, Erginay A, Lecleire-Collet A, Haouchine B, Puech M, Cohen S, et al. Dome-shaped macula in eyes with myopic posterior staphyloma. *Am J Ophthalmol.* 2008;145:909–914.
33. Ohno-Matsui K, Fang Y, Uramoto K, Shinohara K, Yokoi T, Ishida T, et al. Peri-dome choroidal deepening in highly myopic eyes with dome-shaped maculas. *Am J Ophthalmol.*2017;183:134–140.
34. Soudier G, Gaudric A, Gualino V, Tadayoni R, Speeg-Schatz C, Liu X, et al. Serous retinal detachment in dome-shaped macula is associated with greater central choroidal blood flow measured by optical coherence tomography angiography. *Ophthalmologica.* 2020;243:129–135.
35. Ruiz-Medrano J, Montero JA, Flores-Moreno I, Arias I, Garcia-Layana A, Ruiz-Moreno JM. Myopic maculopathy: Current status and proposal for a new classification and grading system (ATN). *Prog Retin Eye Res.*2018;69:80–115.



# ULTRAZVOČNE ZNAČILNOSTI PATOLOŠKE KRATKOVIDNOSTI

---

*Alenka Lavrič Groznik*

*Očesna klinika, Univerzitetni klinični center Ljubljana*

## IZVLEČEK

Patološka kratkovidnost se lahko kaže v obliki miopične traksijske makulopatije ali miopične makularne degeneracije. Zanja je značilna prisotnost stafiloma sklere. Strukturne spremembe makule povzročajo hudo izgubo vida pri bolnikih z visoko kratkovidnostjo. Ultrazvok očesa je uveljavljena diagnostična metoda, ki jo uporabljamo predvsem pri motnih optičnih medijih, kadar očesno ozadje kljub razširjeni zenici ni pregledno ali je pregledno le delno. Uporablja se za oceno oblike zrkla in prisotnosti stafiloma sklere ter za oceno aksialne dolžine zrkla pred operacijo sive mreene. Z očesnim ultrazvokom ocenimo steklovinski prostor s hialoideo, steklovinsko-mrežnični stik, stanje mrežnice in žilnice, debelino beločnice in papilo vidnega živca.

**Ključne besede:** očesni ultrazvok, B-sken, A-sken, stafilom, steklovina, mrežnica

## UVOD

Patološka kratkovidnost je glavni vzrok slepote in slabovidnosti pri visoko kratkovidnih bolnikih in prizadene predvsem bolnike v srednjem in starejšem življenjskem obdobju (1). Predstavlja med 5,8 % in 7,8 % primerov slepote v Evropi (2). Visoka aksialna dolžina zrkla in prisotnost posteriornega stafiloma sta pomembna dejavnika pri razvoju patološke kratkovidnosti (3). Spremenjena oblika očesa s posteriornim stafilomom pri patološki kratkovidnosti vodi v miopično traksijsko makulopatijo (miopična makularna retinoshiza, makularna luknja), miopično makularno degeneracijo (atrofična

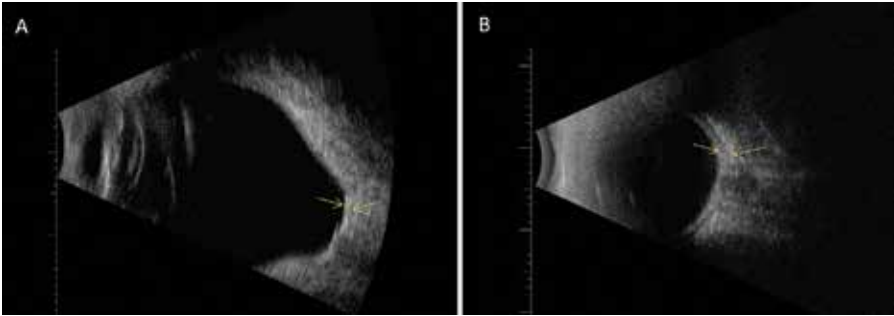
miopična makulopatija ali neovaskularna miopična makulopatija) in miopično optično nevropatijo (nagnjen optični disk, peripapilarna atrofija, izguba nevretinalnega obroča) (1,4,5).

Preiskovalne metode, ki jih uporabljamo pri diagnostiki in spremljanju patološke kratkovidnosti, vključujejo pregled očesnega ozadja pri široki zenici z barvnim in avtofluorescenčnim slikanjem očesnega ozadja, optično koherentno tomografijo (OCT), fluoresceinsko in indocianin zeleno angiografijo, angiografijo z optično koherentno tomografijo (OCTA) in očesni ultrazvok (UZ) (6,7). Očesna ultrazvočna preiskava je neinvazivna metoda, ki ima v primerjavi s preiskavo OCT nižjo ločljivost. Še vedno je nepogrešljiva preiskovalna metoda pri motnih optičnih medijih. Novejši ultrazvočni aparati imajo vertikalno ločljivost med 0,2 in 0,1 mm ter lateralno ločljivost med 0,1 in 0,3 mm, odvisno od vrste UZ aparata in sonde (10-, 15- ali 20-MHz sonda) (8).

V prispevku bomo opisali uporabo očesnega UZ pri visoko kratkovidnem bolniku in bolniku s patološko kratkovidnostjo.

## DEBELINA BELOČNICE

Sklera je na posteriornem delu debela 1 mm, ekvatorialno okoli 0,6 mm, v predelu narastišč zunanjih očesnih mišic pa 0,4 mm (9,10). Njena debelina je odvisna od dolžine zrkla in se tanjša z njegovim podaljšanjem (Slika 1). Pri visoko kratkovidnih očeh je sklera izrazito stanjšana še posebej v predelu stafiloma (11). Opisane so tudi strukturne spremembe sklere v področju stafiloma z znižano proizvodnjo kolagena (12,13). Višina stafiloma korelira s stopnjo stanjšanja beločnice. S pomočjo preiskav OCT so debelino beločnice pri visoko kratkovidnih očeh izmerili med 230 in 280  $\mu\text{m}$  (14,15). Zunanja površina sklere se ultrazvočno dobro loči od visokoreflektivne Tenonove kapsule, medtem ko notranjo površino sklere težje ločimo od horioretine. Za oceno debeline beločnice na posteriornem polu uporabljamo aksialne in/ali longitudinalne UZ skene.

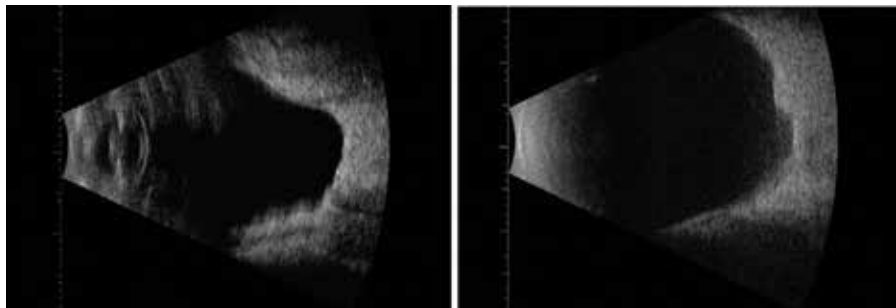


**Slika 1. Ultrazvočna B-sken slika pri bolniku s patološko kratkovidnostjo. Beločnica s horioretino je stanjšana (Slika A). Zadebeljena sklera s horioretino pri daljnovidnem očesu (Slika B).**

## STAFILOM BELOČNICE

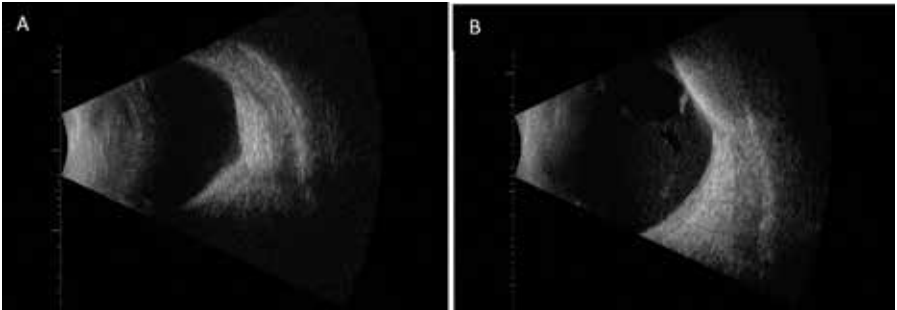
Prisotnost posteriornega stafiloma je glavni znak patološke kratkovidnosti ter glavni vzrok nastanka miopične makularne degeneracije in traksijske makulopatije (16). Definiran je kot izboklina očesne stene, katere polmer ukrivljenosti je manjši od ukrivljenosti okolne očesne stene (17). Posteriorni stafilomi beločnice so pri mladih visoko kratkovidnih bolnikih redki, s starostjo pa se širijo in poglobljajo (4,18). Pri starejših bolnikih, starih nad 60 let, so prisotni v več kot 50 % (19). Prevalenca posteriornega stafiloma narašča z naraščajočo aksialno dolžino (20). Ultrazvok nam lepo prikaže izbočeno steno beločnice in nam omogoča oceno oblike, velikosti in lokacije stafiloma, s preiskavo OCT pa pogosto ne uspemo zajeti celotnega stafiloma. Najbolje ga prikažemo s širokokotnim OCT s hitronastavljivim laserjem (*angl.* Swept-source OCT, SS-OCT), ki uporablja svetlobo dolge valovne dolžine in dobro prehaja skozi globlje plasti očesa (21,22). Glede na lokacijo, kjer se pojavijo, stafilome razdelimo na stafilome na posteriornem polu, v makuli, peripapilarno, nazalno od papile ali pod papilo. Lahko so tudi mešani oziroma sestavljeni (19). Po novejši klasifikaciji jih razdelimo v: široke makularne, ozke makularne, nazalne, inferiorne, peripapilarne in ostale (16). Najpogosteje se pojavijo na postpolu in so bilateralni (23). Peripapilarni in nazalni stafilomi imajo običajno manjšo krivino in so plitvejši

(24). V predelu stafiloma so poleg tanjše sklere stanjšani tudi mrežnica in žilnica (25). Ultrazvočna lokalizacija posteriornega stafiloma je zelo pomembna za določitev pravilne aksialne dolžine za izračun znotraj očesne leče pri operaciji sive mreže.



**Slika 2. Ultrazvočni prikaz različne oblike in velikosti stafiloma pri dveh bolnikih s patološko kratkovidnostjo.**

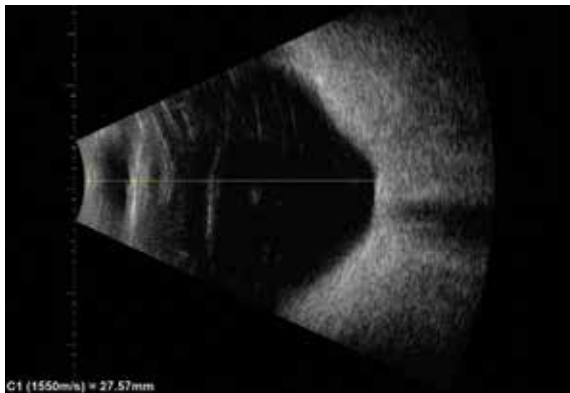
Lokalizirano izbočenje očesne stene lahko najdemo tudi pri kongenitalnih spremembah oz. uvealnih kolobomih. Običajno se nahajajo v inferonazalnem delu očesnega ozadja in so lahko povezani s številnimi sindromi in kromosomskimi abnormalnostmi (26,27). Oblika zrkla je lahko spremenjena tudi v primeru operacije odstopa mrežnice z uporabo skleralne plombe, ko pride do vtiska očesne stene. Plombe so UZ visokoreflektivne, vtiskajo zrklo v področju ruptуре mrežnice in mečejo senco.



**Slika 3. Bolnik s horoidalnim kolobomom (A). Spremenjena oblika zrkla zaradi skleralne plombe v področju ruptуре mrežnice (B).**

### **MERITEV AKSIALNE DOLŽINE ZRKLA (BIOMETRIJA)**

V primeru visoko kratkovidnega očesa je treba narediti B-sken ultrazvok za potrditev ali izključitev posteriornega stafiloma, kar lahko vpliva na meritev aksialne dolžine. Lokalizacija makule in prikaz visokega pravokotnega odboja mrežnice na A-skenu je pri visoko kratkovidnih očeh s stafilomi izredno težka. Posteriorni stafilomi povzročajo nepravilno obliko očesne stene, kar vodi v napačne meritve aksialne dolžine z A-skenom. Najgloblja točka stafiloma se lahko nahaja ekscentrično od makule, zato so aksialne dolžine, izmerjene z A-skenom, lahko večje od prave aksialne dolžine. Meritve aksialne dolžine se lahko v tem primeru naredijo s horizontalnim aksialnim B-skenom (Slika 4) ali s pomočjo prekrivanja vektorskega A-skena na B-sken (28,29).



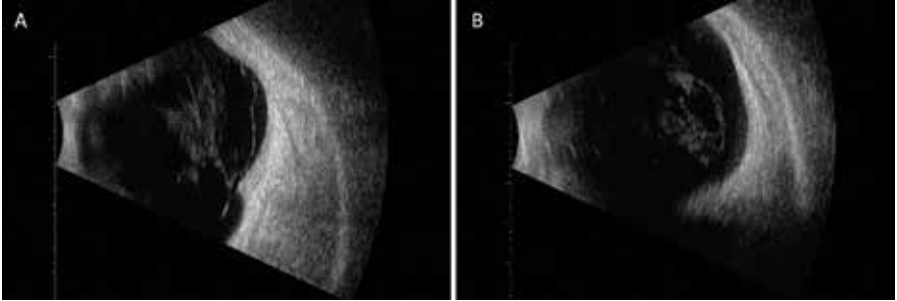
**Slika 4. Primer meritve aksialne dolžine zrkla pri visoko kratkovidnem očesu s pomočjo B-skena.**

## STEKLOVINA

Pri visoko kratkovidnih očeh so prisotne spremembe steklovine, kot je prezgodnje utekočinjenje steklovine in nepravilni posteriorni odstop steklovine (*angl.* posterior vitreous detachment, PVD). Pri teh očeh je lahko prisoten nekompletni PVD, pri katerem je posteriorna hialoidea dolgotrajno pripeta na papilo vidnega živca (30,31).

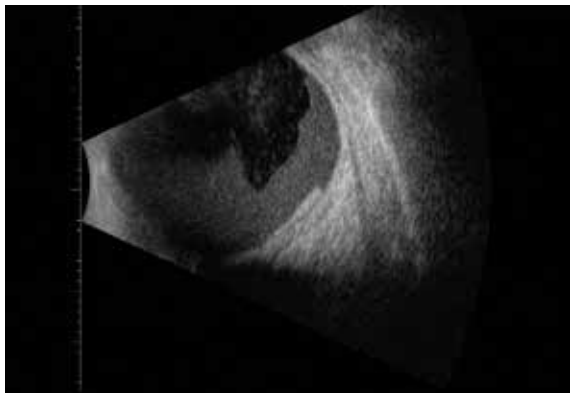
Steklovina se pripenja na mrežnico na bazi steklovine v predelu ora serrate, okoli papile, ob žilah in v makuli. Pri mladih zdravih očeh je steklovina ultrazvočno čista, med staranjem pa se v vitrealnem prostoru pojavijo motnjave. Odstop zadajšnjega dela steklovine je normalen proces, povezan s staranjem ali degenerativnimi spremembami steklovine. Pri kratkovidnih očeh se PVD pojavi prej kot pri zdravi populaciji in prevalenca pojava PVD pri visoko kratkovidnih očeh je petkrat višja kot pri očeh z emetropijo (17,32). Ultrazvočno je odstop steklovine na B-skenu viden kot tanka, mobilna linija. Odstop se običajno začne v makuli. Pri polovici primerov je odstop steklovine nepopoln (Slika 5). Mehanski vlek adherentne steklovine z mrežnico lahko povzroči krvavitev v steklovino in/ali subvitrealni prostor ali raztrganino mrežnice. Steklovina lahko ostane pripeta na poklopcu ruptur

mrežnice ali na papili vidnega živca. V primeru krvavitve v steklovino ima lahko odstopla steklovina obliko visokoreflektivne in zadebeljene membrane, ki pa jo ultrazvočno ne smemo zamenjati z odstoplo mrežnico. Mrežnica je ultrazvočno manj mobilna od steklovine, se pripenja na papilo vidnega živca in je visokoreflektivna tudi anteriorno.



**Slika 5: Delni odstop steklovine pri bolniku s patološko kratkovidnostjo. Steklovina se še pripenja na rob stafiloma (A). Steklovina je odstopila v celoti (B).**

Pri vitrealni krvavitvi so ultrazvočno vidne visokoreflektivne motnjave v steklovini, ki se zaradi težnosti lahko zgoščujejo v spodnjem delu zrkla. Subvitrealna (subhialoidna) krvavitev se lahko pojavi z vitrealno krvavitvijo ali brez nje (Slika 6). Kri se lahko v subvitrealnem prostoru tudi posede in povzroči posteriorno hifemo, ki jo ultrazvočno vidimo kot gosto, ravno membrano na B-skenu. Spominja lahko na plitev odstop mrežnice. Če bolnik glavo obrne, bo posteriorna hifema spremenila položaj.

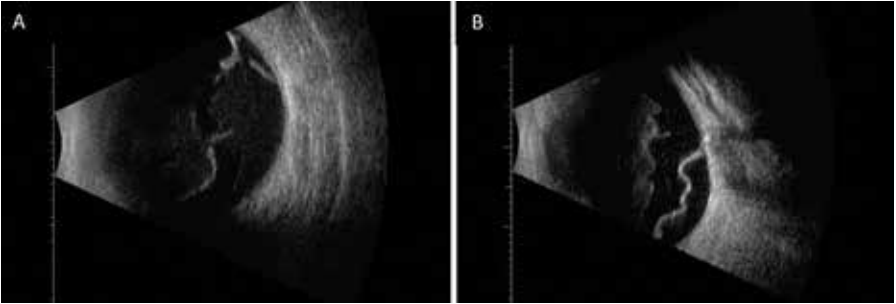


**Slika 6. Ultrazvok prikazuje subvitrealno krvavitev, ki se zgošča preretinalno.**

## RAZTRGANINA IN ODSTOP MREŽNICE

Raztrganine mrežnice so v eni tretjini povezane z vitrealno krvavitvijo. Najpogosteje se pojavljajo v zgornjem perifernem delu očesnega ozadja. Ultrazvok je natančna metoda za odkrivanje raztrganin mrežnice z ocenjeno občutljivostjo in specifičnostjo nad 90 % (33,34). Ultrazvočno je raztrganina vidna kot lokaliziran visokoreflektiven odboj, ki poteka iz površine očesnega ozadja in na katerega se pripenja steklovina (Slika 7). Pridružen ima lahko plitev odstop mrežnice. O veliki raztrganini mrežnice govorimo, kadar zavzema več kot en kvadrant. Mrežnica je v tem primeru lahko bolj mobilna kot običajno ali celo zložena nase, kar daje UZ sliko dvojne membrane. V primeru obsežnega regmatogenega odstopa mrežnice ultrazvočno majhne rupture ne bomo našli. Glavna diferencialna diagnoza raztrganine mrežnice je retinalna neovaskularizacija, ki se običajno nahaja posteriorno, ali majhen trakcijski odstop mrežnice.

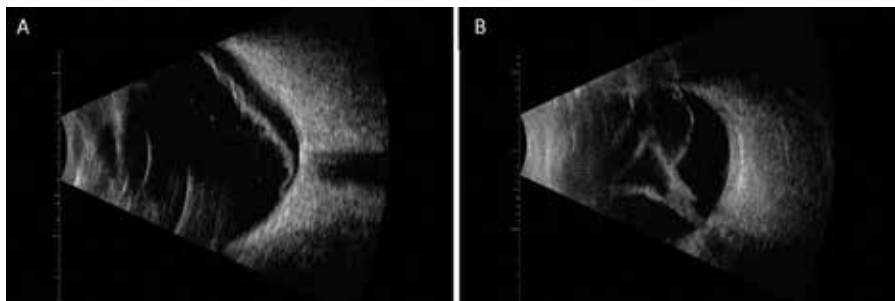




**Slika 7: Steklovina se pripenja na visokoreflektivno rupturo mrežnice (A). Bolnik z odstoplo steklovino in vitrealno krvavitvijo ter odstoplo mrežnico. Nežne motnjave zaradi krvavitve so prisotne tudi subvitrealno.**

Ultrazvočno je odstopla mrežnica visokoreflektivna, nagubana membrana na B-skenu in visokoreflektiven odboj na A-skenu (Slika 7 in Slika 8). Pri totalnem odstopu se mrežnica pripenja na papilo vidnega živca in v področju ore serrate anteriorno (Slika 8). Kadar je odstop mrežnice dolgotrajen s prisotno proliferativno vitreoretinopatijo, postane mrežnica toga in slabše mobilna. V primeru krvavitve pod mrežnico so v subretinalnem prostoru vidne višjereflektivne motnjave (34).

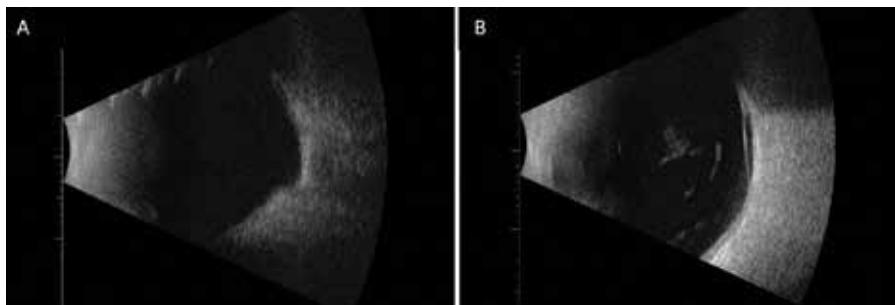
Ocena odstopa mrežnice v makuli je nujna za prognozo bolezni. Pri kratkovidnih očeh z velikimi stafilomi je UZ koristen tudi pri čistih optičnih medijih, saj plitev odstop mrežnice klinično vedno ni viden.



**Slika 8. Odstop mrežnice pri visoko kratkovidnem očesu (A). Totalni odstop mrežnice, ki se pripenja na papilo vidnega živca (B).**

### MIOPIČNA FOVEOSHIZA

Prisotnost posteriornega stafiloma pri visoko kratkovidnih bolnikih igra ključno vlogo pri razvoju makularne traksijske makulopatije. Miopična retinoshiza nastane zaradi antero-posteriornega vleka ob rasti stafiloma, nepravilnega PVD ob stafilomu in tangencialnega vleka zaradi toge hialoidne membrane, epiretinalne membrane ali žilja mrežnice (35–38). Za miopično retinoshizo je značilna postopna razslojitev slojev nevroretine, kar lahko vodi v odstop mrežnice (36). Razslojitev makule potrdimo z OCT, UZ pa je retinoshiza, vidna kot tanka visokoreflektivna membrana v makuli (Slika 9).



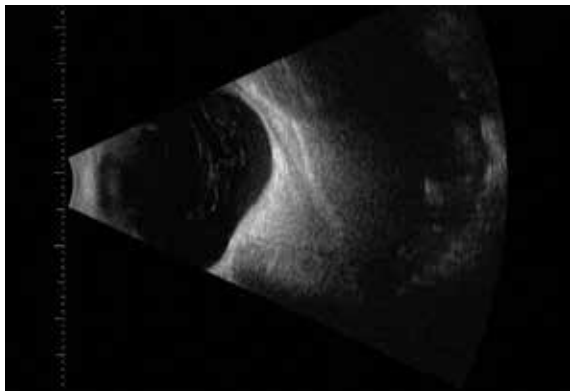
**Slika 9. Visoko kratkovidno oko s peripapilarnim posteriornim stafilomom (A) in tanko membrano v spodnjem delu makule, ki predstavlja z OCT potrjeno retinoshizo (B).**

## MAKULARNA LUKNJA

Makularna luknja vodi v poslabšanje vidne ostrine in je prekinitvev vseh slojev nevrotretine (39). Nastane zaradi vleka steklovine pri nepravilnem odstopu posteriornega dela steklovine (40). Pri visoko kratkovidnih očeh se pojavlja v 6 % (41). Pogosteje se pojavlja pri ženskah (42). Vodi lahko v odstop mrežnice še posebej pri visoko kratkovidnih očeh s posteriornim stafilomom (43). Za prikaz steklovinsko-makularnega stika se v prvi vrsti uporablja preiskovalna metoda OCT, v primeru motnih optičnih medijev pa UZ. Ultrazvok nam omogoča tudi prikaz celotne steklovine in njen odnos do makule. Z njim lahko ocenimo kinetične lastnosti vitreusa in vitreoretinalne adhezije na peripapilarno področje in makulo. Pri oceni posterioorne hialoidee in makule se uporabljata horizontalni aksialni in vertikalni makularni sken. Pri IV. stopnji makularne luknje vidimo UZ drobno zadebelitev v makuli s centralno depresijo, ki ustreza luknji. Viden je tudi plitev odstop steklovine z Weissovimi obroči kot višjerefektivno motnjavo na površini PVD (44,45).

## KUPOLASTA MAKULA

Kupolasta makula je konveksno vbočenje makule znotraj posteriornega stafiloma in se pojavlja pri visoko kratkovidnih očeh, občasno pa se pojavi tudi pri emetropih očeh (Slika 10) (46). Patogeneza nastanka še ni povsem pojasnjena. Prevalenca kupolaste makulopatije pri visoko kratkovidnih očeh je ocenjena med 10 in 20 % (47,48). Povezana je lahko s plitvim seroznim odstopom na vrhu makule, atrofijo RPE, miopično neovaskularizacijo in slabšanjem vidne ostrine (47,49,50).



**Slika 10: Ultrazvok prikazuje kupolasto obliko makule in motnjave v vitrealnem prostoru.**

## ZAKLJUČEK

Patološka kratkovidnost prizadene običajno visoko kratkovidne oči, lahko pa se pojavi tudi pri bolnikih, ki niso visoko kratkovidni, in lahko vodi v hudo izgubo vida (3,51). Ultrazvok je kljub slabši aksialni in lateralni resoluciji v primerjavi z metodo OCT še vedno uporabna in nepogrešljiva diagnostična metoda za oceno sprememb steklovine, steklovinsko-mrežničnega stika, horioretine in sklere.

*Avtor nima navzkrižja interesov. Vse slike so pridobljene iz ultrazvočnega arhiva Očesne klinike.*

## LITERATURA

1. Flitcroft DJ, He M, Jonas JB, Jong M, Naidoo K, Ohno-Matsui K, et al. IMI - Defining and Classifying Myopia: A Proposed Set of Standards for Clinical and Epidemiologic Studies. *Invest Ophthalmol Vis Sci.* 2019;60(3):M20–30.
2. Cedrone C, Nucci C, Scuderi G, Ricci F, Cerulli A, Culasso F. Prevalence of blindness and low vision in an Italian population: a comparison with other European studies. *Eye (Lond).* 2006;20(6):661–7.

3. Wang NK, Wu YM, Wang JP, Liu L, Yeung L, Chen YP, et al. *Clinical Characteristics of Posterior Staphylomas in Myopic Eyes With Axial Length Shorter Than 26.5 Millimeters.* *Am J Ophthalmol.* 2016;162:180-190.e1.
4. Chang L, Pan CW, Ohno-Matsui K, Lin X, Cheung GCM, Gazzard G, et al. *Myopia-related fundus changes in Singapore adults with high myopia.* *Am J Ophthalmol.* 2013;155(6):991–9.e1.
5. Nagaoka N, Jonas JB, Morohoshi K, Moriyama M, Shimada N, Yoshida T, et al. *Glaucomatous-Type Optic Discs in High Myopia.* *PLoS One.* 2015;10(10):e0138825.
6. Ruiz-Medrano J, Montero JA, Flores-Moreno I, Arias L, García-Layana A, Ruiz-Moreno JM. *Myopic maculopathy: Current status and proposal for a new classification and grading system (ATN).* *Prog Retin Eye Res.* 2019;69:80–115. Available from: <https://pubmed.ncbi.nlm.nih.gov/30391362/>
7. Ehongo A. *Understanding posterior staphyloma in pathologic myopia: current overview, new input, and perspectives.* *Clin Ophthalmol.* 2023;17:3825–53.
8. Silverman RH. *Focused ultrasound in ophthalmology.* *Clin Ophthalmol.* 2016;10:1865–75.
9. Norman RE, Flanagan JG, Rausch SMK, Sigal IA, Tertinegg I, Eilaghi A, et al. *Dimensions of the human sclera: Thickness measurement and regional changes with axial length.* *Exp Eye Res.* 2010;90(2):277–84.
10. Vurgese S, Panda-Jonas S, Jonas JB. *Scleral thickness in human eyes.* *PLoS One.* 2012;7(1):e29692.
11. Jonas JB, Bikbov MM, Wang YX, Jonas RA, Panda-Jonas S. *Anatomic Peculiarities Associated with Axial Elongation of the Myopic Eye.* *J Clin Med.* 2023;12(4):1317.
12. McBrien NA, Gentle A. *Role of the sclera in the development and pathological complications of myopia.* *Prog Retin Eye Res.* 2003;22(3):307–38.
13. Curtin BJ, Iwamoto T, Renaldo DP. *Normal and staphylomatous sclera of high myopia. An electron microscopic study.* *Arch Ophthalmol.* 1979;97(5):912–5.
14. Ohno-Matsui K, Akiba M, Modegi T, Tomita M, Ishibashi T, Tokoro T, et al. *Association between shape of sclera and myopic retinochoroidal lesions in patients with pathologic myopia.* *Invest Ophthalmol Vis Sci.* 2012;53(10):6046–61.
15. Imamura Y, Iida T, Maruko I, Zweifel SA, Spaide RF. *Enhanced depth imaging optical coherence tomography of the sclera in dome-shaped macula.* *Am J Ophthalmol.* 2011;151(2):297–302.
16. Ohno-Matsui K. *Proposed classification of posterior staphylomas based on analyses of eye shape by three-dimensional magnetic resonance imaging and wide-field fundus imaging.* *Ophthalmology.* 2014;121(9):1798–809.
17. Ruiz-Medrano J, Montero JA, Flores-Moreno I, Arias L, García-Layana A, Ruiz-Moreno JM. *Myopic maculopathy: Current status and proposal for a new classification and grading system (ATN).* *Prog Retin Eye Res.* 2019;69:80–115.
18. Tanaka N, Shinohara K, Yokoi T, Uramoto K, Takahashi H, Onishi Y, et al. *Posterior staphylomas and scleral curvature in highly myopic children and adolescents investigated by ultra-widefield optical coherence tomography.* *PLoS One.* 2019;14(6):e0218107.
19. Curtin BJ. *The posterior staphyloma of pathologic myopia.* *Trans Am Ophthalmol Soc.* 1977;75:67.

20. Ruiz-Moreno JM, Puertas M, Flores-Moreno I, Almázán-Alonso E, García-Zamora M, Ruiz-Medrano J. Analysis of Bilaterality and Symmetry of Posterior Staphyloma in High Myopia. *Diagnostics (Basel)*. 2023;13(16):2680.
21. Shinohara K, Shimada N, Moriyama M, Yoshida T, Jonas JB, Yoshimura N, et al. Posterior Staphylomas in Pathologic Myopia Imaged by Widefield Optical Coherence Tomography. *Invest Ophthalmol Vis Sci*. 2017;58(9):3750–8.
22. Shinohara K, Moriyama M, Shimada N, Yoshida T, Ohno-Matsui K. Characteristics of Peripapillary Staphylomas Associated With High Myopia Determined by Swept-Source Optical Coherence Tomography. *Am J Ophthalmol*. 2016;169:138–44.
23. An G, Dai F, Wang R, Liu Z, Guo J, Pan M, et al. Association Between the Types of Posterior Staphyloma and Their Risk Factors in Pathological Myopia. *Transl Vis Sci Technol*. 2021;10(4):5.
24. Ohno-Matsui K, Akiba M, Modegi T, Tomita M, Ishibashi T, Tokoro T, et al. Association between shape of sclera and myopic retinochoroidal lesions in patients with pathologic myopia. *Invest Ophthalmol Vis Sci [Internet]*. 2012;53(10):6046–61. Available from: <https://pubmed.ncbi.nlm.nih.gov/22879412/>
25. Nie F, Ouyang J, Tang W, Luo L, Cao M, Zhang L, et al. Posterior staphyloma is associated with the microvasculature and microstructure of myopic eyes. *Graefes Arch Clin Exp Ophthalmol*. 2021;259(8):2119–30.
26. Onwochei BC, Simon JW, Bateman JB, Couture KC, Mir E. Ocular Colobomata. *Surv Ophthalmol*. 2000;45(3):175–94.
27. Rathi A, Takkar B, Venkatesh P, Gaur N, Kumar A. Ultrasonographic evaluation of transition from normal to ectatic area: A comparison between myopic staphylomata and coloboma. *Indian J Ophthalmol*. 2017;65(10):1030–2.
28. Good P, Burdon M. B Scan Biometry in Clear Lens Extraction in Myopic Eyes. *Invest Ophthalmol Vis Sci*. 2002;43(13):383.
29. Zaldivar R, Shultz MC, Davidorf JM, Holladay JT. Intraocular lens power calculations in patients with extreme myopia. *J Cataract Refract Surg*. 2000;26(5):668–74.
30. Sebag J. Anomalous posterior vitreous detachment: a unifying concept in vitreo-retinal disease. *Graefes Arch Clin Exp Ophthalmol*. 2004;242(8):690–8.
31. Lorenzo Carrero J. Incomplete posterior vitreous detachment: prevalence and clinical relevance. *Am J Ophthalmol*. 2012;153(3):497–503.
32. Akiba J. Prevalence of posterior vitreous detachment in high myopia. *Ophthalmology*. 1993;100(9):1384–8.
33. Blumenkranz MS, Byrne SF. Standardized Echography (Ultrasonography) for the Detection and Characterization of Retinal Detachment. *Ophthalmology*. 1982;89(7):821–31.
34. Chu HC, Chan MY, Chau CWJ, Wong CP, Chan HH, Wong TW. The use of ocular ultrasound for the diagnosis of retinal detachment in a local accident and emergency department. *Hong Kong J Emerg Med*. 2017;24(6):263–7.
35. Ikuno Y, Gomi F, Tano Y. Potent retinal arteriolar traction as a possible cause of myopic foveoschisis. *Am J Ophthalmol*. 2005;139(3):462–7.
36. Shimada N, Tanaka Y, Tokoro T, Ohno-Matsui K. Natural course of myopic traction maculopathy and factors associated with progression or resolution. *Am J Ophthalmol*. 2013;156(5):948–57.

37. Ward B. Degenerative myopia: myopic macular schisis and the posterior pole buckle. *Retina*. 2013;33(1):224–31.
38. Vanderbeek BL, Johnson MW. The diversity of traction mechanisms in myopic traction maculopathy. *Am J Ophthalmol*. 2012;153(1):93–102.
39. Ikuno Y. Overview of the complications of high myopia. *Retina*. 2017;37(12):2347–51.
40. Spaide RF. Macular hole hypotheses. *Am J Ophthalmol*. 2005;139(1):149–51.
41. McCannel CA, Ensminger JL, Diehl NN, Hodge DN. Population-based incidence of macular holes. *Ophthalmology*. 2009;116(7):1366–9.
42. Ali FS, Stein JD, Blachley TS, Ackley S, Stewart JM. Incidence of and risk factors for developing idiopathic macular hole among a diverse group of patients throughout the United States. *JAMA Ophthalmol*. 2017;135(4):299–305.
43. Oie Y, Ikuno Y, Fujikado T, Tano Y. Relation of posterior staphyloma in highly myopic eyes with macular hole and retinal detachment. *Jpn J Ophthalmol*. 2005;49(6):530–532.
44. Dugel PU, Smiddy WE, Byrne SF, Hughes JR, Gass JDM. Macular Hole Syndromes: Echographic Findings with Clinical Correlation. *Ophthalmology*. 1994;101(5):815–21.
45. Bottós JM, Torres VLL, Kanecadan LAA, Martinez AAG, Moraes NSB, Maia M, et al. Macular hole: 10 and 20-MHz ultrasound and spectral-domain optical coherence tomography. *Arq Bras Oftalmol*. 2012;75(6):415–9.
46. Gaucher D, Erginay A, Leclaire-Collet A, Haouchine B, Puech M, Cohen SY, et al. Dome-Shaped Macula in Eyes with Myopic Posterior Staphyloma. *Am J Ophthalmol*. 2008;145(5):909–14.e1.
47. Jain M, Gopal L, Padhi TR. Dome-shaped maculopathy: a review. *Eye (Lond)*. 2021;35(9):2458–67.
48. Liang IC, Shimada N, Tanaka Y, Nagaoka N, Moriyama M, Yoshida T, et al. Comparison of Clinical Features in Highly Myopic Eyes with and without a Dome-Shaped Macula. *Ophthalmology*. 2015;122(8):1591–600.
49. Marchese A, Arrigo A, Sacconi R, Querques L, Prascina F, Pierro L, et al. Spectrum of choroidal neovascularisation associated with dome-shaped macula. *Br J Ophthalmol*. 2019;103(8):1146–151.
50. Fang D, Zhang Z, Wei Y, Wang L, Zhang T, Jiang X, et al. The morphological relationship between dome-shaped macula and myopic retinoschisis: A Cross-sectional Study of 409 Highly Myopic Eyes. *Invest Ophthalmol Vis Sci*. 2020;61(3):19.
51. Moriyama M, Ohno-Matsui K, Hayashi K, Shimada N, Yoshida T, Tokoro T, Morita I. Topographic analyses of shape of eyes with pathologic myopia by high-resolution three-dimensional magnetic resonance imaging. *Ophthalmology*. 2011;118(8):1626–37.

## OCT ZNAČILNOSTI PATOLOŠKE KRATKOVIDNOSTI

---

*Kristina Jevnikar<sup>1,2</sup>, Ana Fakin<sup>1,2</sup>*

<sup>1</sup> *Očesna klinika, Univerzitetni klinični center Ljubljana*

<sup>2</sup> *Medicinska fakulteta, Univerza v Ljubljani*

### IZVLEČEK

Optična koherentna tomografija (OCT) in optična koherentna tomografska angiografija (OCTA) sta pomembni slikovni metodi za opredelitev strukturnih značilnosti patološke kratkovidnosti (PK). OCT slikanje lahko z visoko ločljivostjo razkrije subtilne patološke spremembe, ki jih ni mogoče zaznati pri kliničnem pregledu, napove napredovanje kratkovidnosti ter omogoči zgodnje zdravljenje in spremljanje odziva nanj. OCTA je uporabna predvsem za neinvazivno oceno makularne neovaskularizacije. Slikovna diagnostika pri patološki kratkovidnosti je povezana s številnimi izzivi, ki so posledica strukturnih sprememb visoko kratkovidnih oči. Glavni vzroki za okvaro vida pri očeh s PK, ki jih je mogoče ovrednotiti z OCT, vključujejo posteriorni stafilom, kupolasto makulopatijo, miopično makularno neovaskularizacijo, miopično trakcijsko makulopatijo, odstop mrežnice in miopično optično nevropatijo. Pomembne so tudi strukturne spremembe žilnice, zlasti izrazito stanjšanje, ki bi lahko bilo potencialen biomarker za napredovanje miopične makulopatije.

***Ključne besede:*** miopija, patološka miopija, slikovna diagnostika, OCT, OCTA

### UVOD

Optična koherentna tomografija (OCT) in optična koherentna tomografska angiografija (OCTA) sta pomembni slikovni metodi za opredelitev strukturnih značilnosti patološke kratkovidnosti (PK). OCT slikanje lahko z visoko ločljivostjo razkrije subtilne patološke spremembe, ki jih ni mogoče zaznati pri kliničnem pregledu, napove napredovanje kratkovidnosti in omogoči zgodnje zdravljenje ter spremljanje odziva na zdravljenje (1,2). Poleg tega je



OCTA postala vse bolj pomembno orodje za oceno potencialne makularne neovaskularizacije (mMNV) pri bolnikih z visoko kratkovidnostjo.

## **OPTIČNA KOHERENTNA TOMOGRAFIJA (OCT)**

OCT slikanje je sprožilo revolucijo v diagnostiki in obvladovanju mrežničnih zapletov PK z omogočanjem visokoločljivega slikanja mrežničnih plasti. OCT s spektralno domeno (Spectral domain OCT, SD-OCT, Spectralis, Heidelberg Eng., Carlsbad, CA) zagotavlja aksialno ločljivost 4  $\mu\text{m}$  in lateralno ločljivost 14  $\mu\text{m}$ , vendar v mrežnico prodira le 1 mm. Optična koherentna tomografija s hitronastavljivim laserjem (Swept source OCT; SS-OCT) uporablja nastavljiv laser z daljšo valovno dolžino 1050 nm, ki prodre globlje v tkivo z manjšim upadanjem signala, kar omogoča boljšo vizualizacijo anatomije žilnice. Tehnološki napredek pri slikanju OCT, vključno z OCT z ultra širokim poljem (wide field) in 3-dimenzionalno konstrukcijo OCT, daje pomemben vpogled v spremenjeno morfologijo očesa pri PK (3). Glavni vzroki za okvaro vida pri očeh s PK, ki jih je mogoče ovrednotiti z OCT, vključujejo posteriorni stafilon, kupolasto makulopatijo, miopično makularno neovaskularizacijo, miopično trakcijsko makulopatijo, odstop mrežnice in miopično optično nevroopatijo (3). Pomembne so tudi strukturne spremembe žilnice, zlasti izrazito stanjšanje, ki bi lahko bilo potencialen biomarker za napredovanje miopične makulopatije, saj so dokazali, da se subfovealna žilnica stanjša za 15  $\mu\text{m}$  na dioptrijo povečane kratkovidnosti (4).

## **POSEBNOSTI OCT SLIKANJA PRI VISOKI MIOPIJI**

Slikovna diagnostika oči z visoko kratkovidnostjo je povezana s številnimi izzivi. Podaljšanje očesa je povezano s strukturnimi spremembami, kot so nepravilnosti ukrivljenosti beločnice ali roženice. Slikanje otežujejo aberacije nizkega in visokega reda. Izboklina zrkla navzven povzroči globoko konkavno OCT sliko in težje razpoznavne strukture mrežnice (Slika 4). Pri izraziti izbočenosti lahko OCT vsebuje tudi artefakt zrcalne slike, tako da je v enem delu polovica slike pokončna, druga polovica pa obrnjena (Sliki 4C in 6C) (5). Ukrivljenost je navadno večja v vodoravni ravnini, zato je strukture včasih lažje prikazati z uporabo navpičnih ali radialnih skenov (Slika 7) (5). Problem predstavljajo tudi omejitve ostrenja v napravi; na primer v

primerih zelo visoke kratkovidnosti (npr. več kot  $-12,0$  dioptrije) dioptrija kompenzacije zajemanja slike morda ne bo zadostovala (2). SS-OCT naj bi zagotavljal več podrobnosti kot SD-OCT (6). V nekaterih študijah poročajo, da so meritve, ki jih ponujajo OCT aparati, pri visoki kratkovidnosti lahko nezanesljive. Na meritve OCT namreč vplivata aksialna dolžina in stopnja refrakcijske napake. Študije na primer poročajo o debelejšem izmerjenem RNFL, če preiskovanci z visoko miopijo med preiskavo nosijo kontaktne leče, zlasti v spodnjem kvadrantu (7). Razlike v meritvah so bile opisane tudi po refraktivnih operacijah in/ali operacijah sive mreže (8–11). Problem pa predstavlja tudi normativna baza podatkov v sistemih OCT, saj bi morala biti referenčna kohorta idealno izbrana iz iste populacije kot kohorta bolnikov. Običajno je stratifikacija potrebna za sospremenljivke, ki vplivajo na meritve, kot so starost, etnična pripadnost in refrakcijska napaka. Za kratkovidnost je to izziv zaradi velike regionalne razlike med višino dioptrije, posledično lahko referenčna baza ni ustrezna, kar otežuje tudi klinično interpretacijo posnetkov (4).

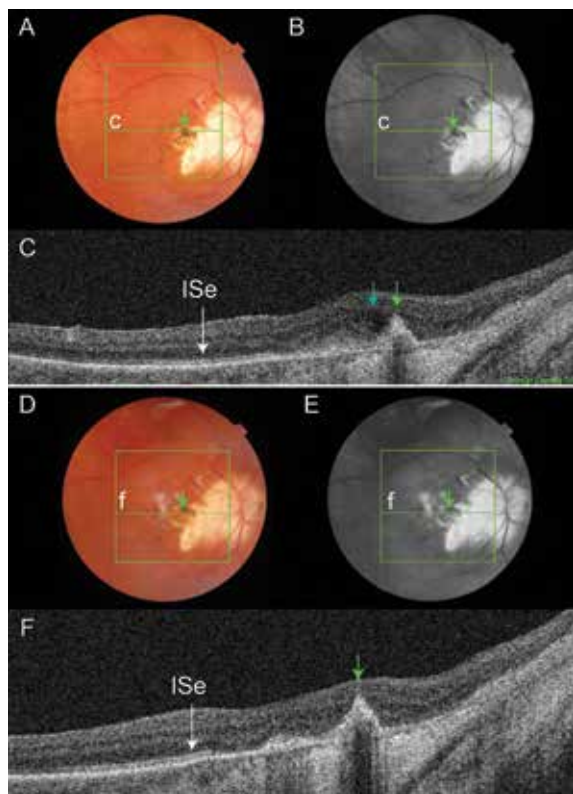
### **OPTIČNA KOHERENTNA TOMOGRAFSKA ANGIOGRAFIJA (OCTA)**

OCTA se je izkazala kot uporabna slikovna modalnost za neinvazivno oceno makularne neovaskularizacije (4). Prepoznavanje makularne neovaskularizacije z uporabo OCTA pri bolnikih z visoko kratkovidnostjo otežujejo velika področja atrofije, slaba fiksacija in zelo dolga aksialna dolžina. OCTA ima več omejitev pri očeh z dolgo aksialno dolžino ali velikim posteriornim stafilomom. Segmentacija plasti, ki je ključna za interpretacijo slike, je v teh primerih pogosto težavna. Slike je v mnogih primerih težko interpretirati zaradi gibanja, projekcije in projekcijskih artefaktov. OCTA je zato treba opraviti v kombinaciji s SD-OCT ali SS-OCT, v primeru, da ocena slike ni mogoča, pa narediti fluoresceinsko angiografijo (FA) (12). Druga omejitev OCTA je pomanjkanje informacij o aktivnosti bolezni, saj lahko signal pretoka ostane v neaktivni makularni neovaskularizaciji, zaradi česar je za oceno aktivnosti še vedno pogosto treba opraviti FA (4).

## OCT IN OCTA ZNAČILNOSTI RAZLIČNIH PATOLOŠKIH SPREMEMB, POVEZANIH S PATOLOŠKO KRATKOVIDNOSTJO

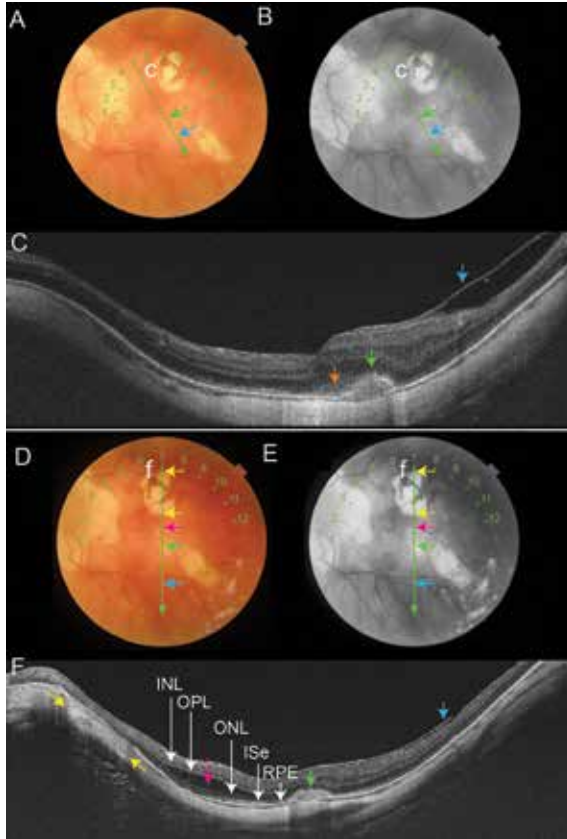
### Miopična horoidalna neovaskularizacija

Aktivna miopična makularna neovaskularizacija (mMNV) se na OCT pojavi kot kupolasta elevacija s hiperreflektivno lezijo nad RPE (večina primerov mMNV je MNV tipa 2), za katero so značilni slabo definirani robovi in prekinitev zunanje mejne membrane z variabilno količino intra- ali subretinalne tekočine, tekočina pa je lahko tudi odsotna (Sliki 1 in 2) (3,13). Prekinitev zunanje mejne membrane ustreza območju puščanja kontrasta, ki je viden na FA, zato je manjkajoča ali prekinjena zunanja mejna membrana dober pokazatelj aktivnosti mMNV, ki je uporaben tako za diagnostiko kot za spremljanje. Z zdravljenjem se hiperreflektivna lezija zmanjša in pridobi jasno mejo (13). Na OCT slikanju je za fazo brazgotine značilna hiperreflektivna lezija z oslabiljenostjo tkiva pod njo. Med atrofično stopnjo se neovaskularna lezija zravna in v območju CNV se razvije horioretinalna atrofija, kar povzroči poslabšanje vidne ostrine. Pod atrofičnim območjem se poveča reflektivnost zaradi zmanjšanja pigmentacije RPE (3,13). Medtem ko je FA zlati standard za diagnosticiranje mMNV, raziskave kažejo, da ima tudi OCTA visoko občutljivost (90–94,1 %) in specifičnost (93,75 %) (Slika 3) (12,14). Nekateri avtorji so na podlagi skeniranja OCTA predlagali 2 različni vrsti mMNV: 1) dobro organiziran, prepleten vzorec, ki kaže na zrelo membrano, in 2) majhen, neorganiziran podtip vaskularne zanke, ki kaže na nezrelo lezijo (14). Kljub temu več avtorjem ni uspelo identificirati nobenega jasnega vzorca, saj so lezije opisali kot nepravilne, s slabo definiranimi robovi, osrednjimi kapilarami in brez kakršnegakoli dobro definirane središča [12]. Vendar je pomembna omejitev OCTA pomanjkanje informacij o aktivnosti bolezni, saj lahko signal pretoka vztraja v neaktivni leziji, zaradi česar je za spremljanje aktivnosti še vedno treba opraviti FA [4].



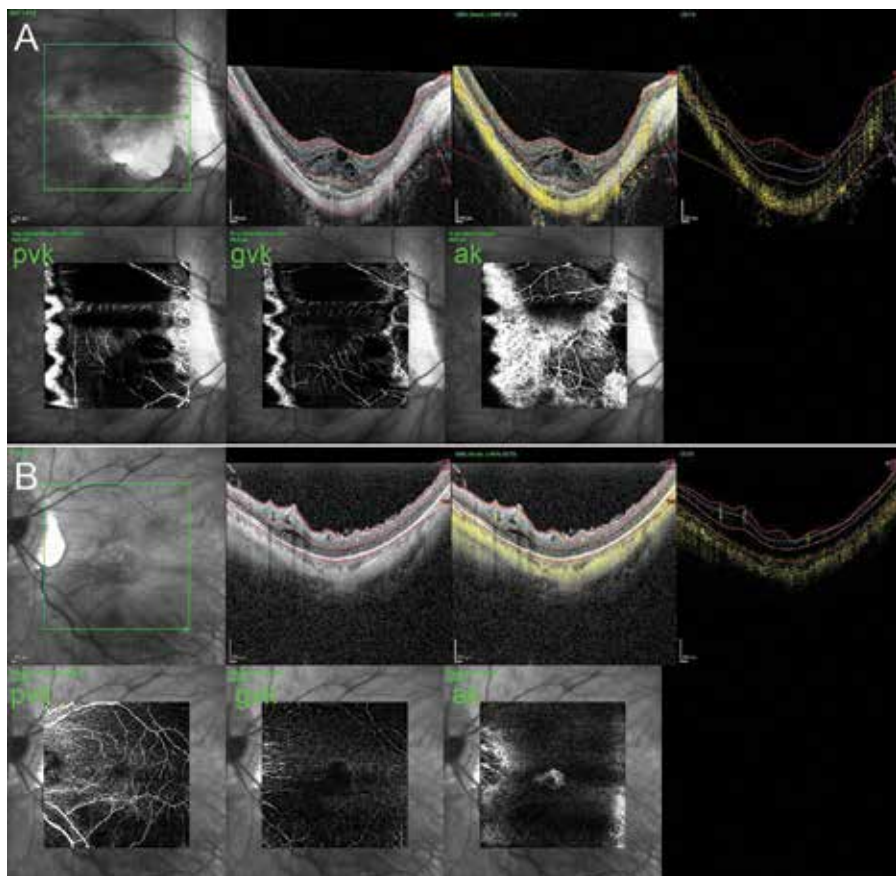
**Slika 1. Miopična MNV – prvi primer**

**Barvna slika (A), infrardeča slika (B) in OCT prek makule (C) desnega očesa z MNV pred zdravljenjem. Barvna slika (D), infrardeča slika (E) in OCT preko makule (F) desnega očesa z MNV po zdravljenju. Zelena črta označuje lokacijo OCT skena. Zelena puščica – MNV. Turkizna puščica – intraretinalna tekočina. ISe – elipsoidna cona.**



**Slika 2. Miopična MNV – drugi primer**

**Barvna slika (A), infrardeča slika (B) in OCT prek makule (C) levega očesa z MNV pred zdravljenjem. Bavna slika (D), infrardeča slika (E) in OCT prek makule (F) levega očesa z MNV po zdravljenju. Zelena črta označuje lokacijo OCT skena. Zelena puščica – MNV, rožnata puščica – razslojitev mrežnice, modra puščica – epiretinalna membrana, rumene puščice – meja področja atrofije, skozi katero preseva OCT signal, INL – notranja jedrna plast, OPL – zunanja pleksiformna plast, ONL – zunanja jedrna plast, ISe – elipsoidna cona.**

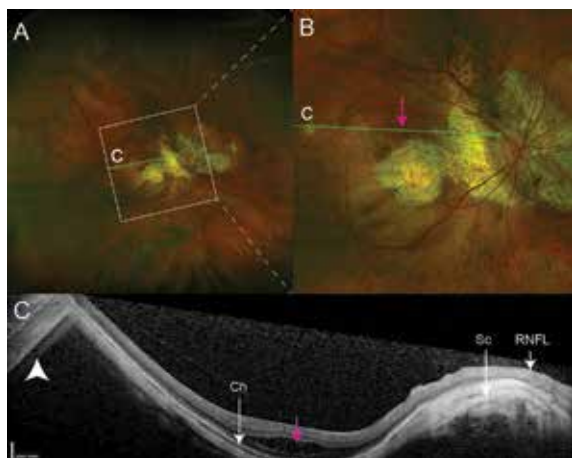


**Slika 3. Miopična MNV – OCTA**

**OCTA desnega (A) in levega (očesa) bolnika z obojestransko miopično MNV. Rumena barva prikazuje pretok krvi. pvk – povrhnji vaskularni kompleks, gvk – globoki vaskularni kompleks, ak – avaskularni kompleks. Na desnem očesu interpretacija OCTA zaradi strukturnih sprememb in posledično slabe segmentacije ni mogoča, za oceno prisotnosti ev. neovaskularizacije v tem primeru naredimo FA. Na levem očesu je vidna makularna neovaskularizacija tipa 2 (čipka). Opomba: sliki 4 in 9 prikazujeta slike istega bolnika.**

### **Posteriorsni stafilom**

Posteriorsni stafilom, opredeljen kot izboklina očesne stene z manjšim polmerom ukrivljenosti kot okolna očesna stena, je pomembna značilnost patološke kratkovidnosti (Slika 4) (3). Zelo kratkovidne oči s posteriornimi stafilomi imajo bistveno višje stopnje hude miopične makulopatije, horioretinalne atrofije in slabše vidne ostrine (15). Posteriorsni stafilom lahko povzroči razcepitev mrežničnih plasti in privede do foveoshize v miopični makularni luknji, slednja pa je pomemben dejavnik razlikovanja med miopično in emetropično makularno luknjo (3). Tveganje za izgubo vida zaradi miopične makulopatije (npr. zaradi foveoshize, makularne luknje, atrofije in CNV) je lahko povezano s specifično lokacijo in obliko stafilomov (4). OCT slikanje je neprecenljivo pri diagnozi posteriornega stafiloma, saj klinično posteriorsni stafilom zaradi strukturnih sprememb mrežnice pogosto ni dobro viden. Novejši sistemi širokokotnega slikanja (*angl.* ultra wide field, UWF-OCT) omogočajo še širše (100°) skeniranje, ki je ključnega pomena za natančno določitev oblike stafiloma. V raziskavi, ki je primerjala UWF-OCT in tridimenzionalno (3D) MRI slikanje, ni bilo ugotovljene razlike v zaznavnosti stafiloma (4).



**Slika 4. Posteriorni stafilom**

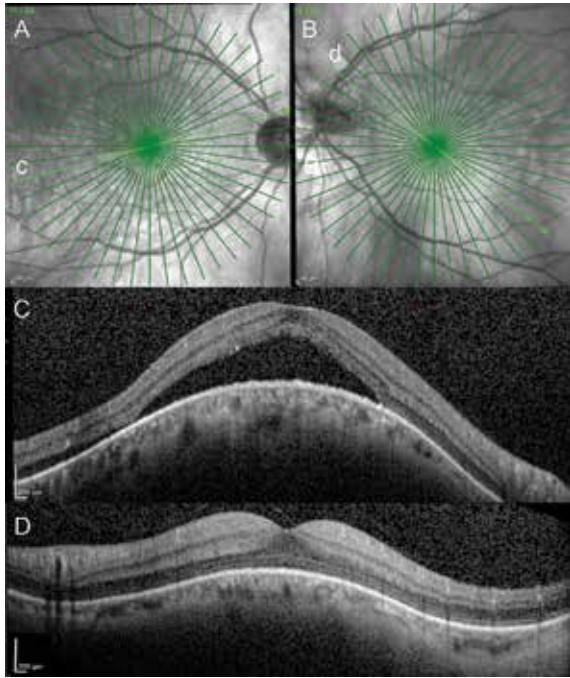
**Barvna slika (A, B) in OCT prek makule (C) desnega očesa s posteriornim stafilomom. Slika B. Glava bele puščice prikazuje artefakt zrcalne slike. Rožnata puščica prikazuje razslojitev mrežnice na nivoju zunanje pleksiformne plasti. Ch – horoidea, Sc – sklera, RNFL – retinalni sloj živčnih vlaken. Opomba: sliki 3 in 9 prikazujeta slike istega bolnika.**

### **Kupolasta makulopatija**

Kupolasta makulopatija (KM) je opredeljena kot navznoter izbočena črta pigmentnega epitelija mrežnice (RPE) na OCT, ki je več kot 50  $\mu\text{m}$  nad osnovno linijo, in povezuje linijo RPE na obeh straneh zunaj kupole (Slika 5). Razširjenost KM pri očeh s PK je bila ocenjena na do 20 % na Japonskem in približno 10,7 % v Evropi (16). Čeprav je KM pomembna ugotovitev pri PK, so bili opisani primeri tudi pri blago kratkovidnih ali celo emetropnih očeh (3). OCT je ključnega pomena za postavitev diagnoze KM, vendar kupola ni vedno vidna pri vseh radialnih ali navzkrižnih OCT posnetkih. Pri slikanju oči s KM je mogoče opaziti znatne variacije morfologije pri različnih orientacijah OCT skeniranja, zato je poleg radiarnega smiselno tudi navpično in vodoravno skeniranje. Poznamo 3 morfološke vzorce glede na videz na OCT: okrogla kupola, navpična kupola ali vodoravno ovalna kupola (17). Makularni zapleti pri KM vključujejo serozni odstop mrežnice, MN in nenormalnosti pigmentnega epitelija mrežnice (3). Prevalenca



seroznega odstopa mrežnice variira od 2 % do 67 %. Zdi se, da je velikost atrofije makularnega RPE povezana z višino izbokline, medtem ko se lahko subretinalna tekočina poveča ali pa spontano izgine. Vendar je bila višina izbokline več kot 400  $\mu\text{m}$  povezana s slabšo vidno ostrino, subfovealnim seroznim odstopom in večjo atrofijo RPE [3]. Pri očeh s KM je vidna ostrina sicer dolgo stabilna in načeloma KM pri visoko kratkovidnih ne predstavlja vzroka pomembnega poslabšanja vidne ostrine (18).



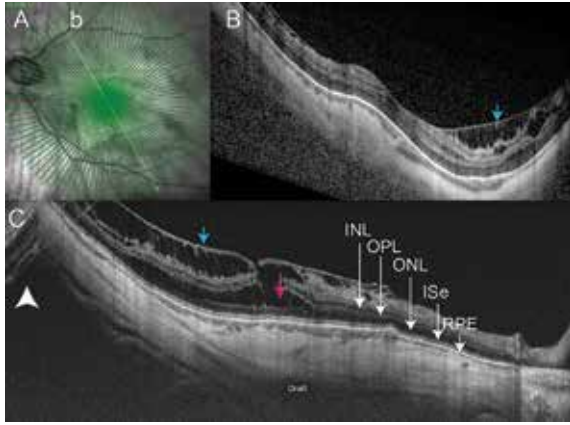
**Slika 5. Kupolasta makulopatija**

### **Atrofična makulopatija**

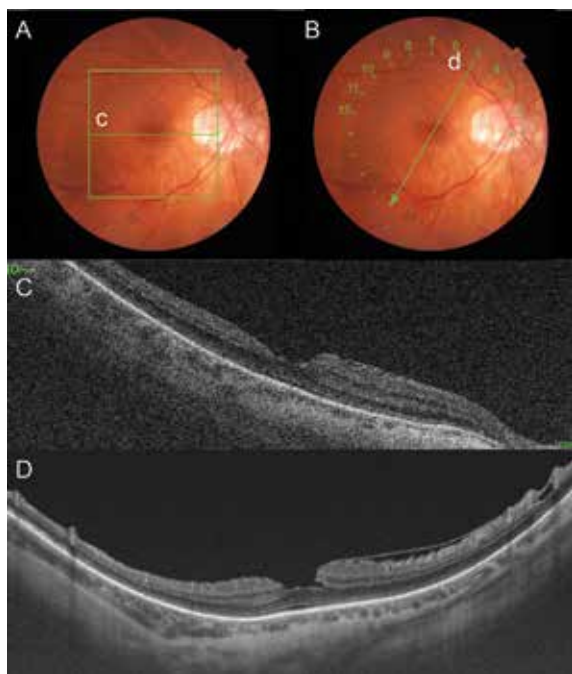
Atrofična miopična makulopatija (AMM) je miopični ekvivalent atrofične starostne degeneracije makule. Lahko je posledica miopične neovaskularizacije ali pa nastane v sklopu stanjšanja žilnice pri visoki kratkovidnosti. AMM je povezana s progresivnim slabšanjem vidne ostrine (6).

**Miopična trakcijska makulopatija**

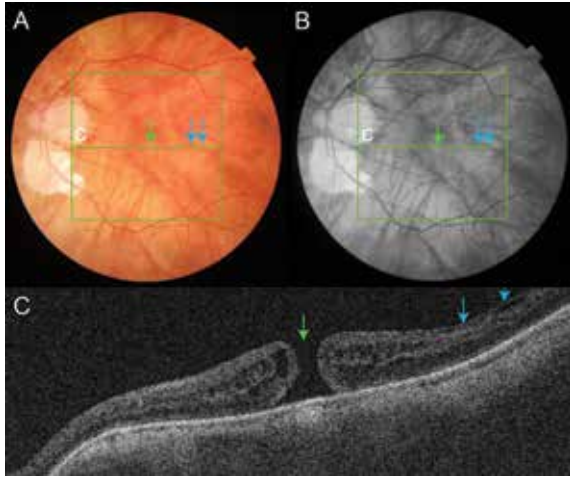
Miopična trakcijska makulopatija (MTM) (primeri na Sliki 6 in Sliki 7) je posledica kombinacije vleka, ki ga povzroča epiretinalna membrana (ERM), preostalih žariščnih vitreoretinalnih adhezij in progresivnega raztezanja očesa zaradi posteriornega stafiloma. Pri visoki kratkovidnosti pride do vleka, ki ga določata 2 nasprotni sili: (i) epiretinalna membrana in vitreomakularne adhezije ustvarjajo centripetalno in/ali notranjo trakcijo, medtem ko (ii) stafilom in progresivno raztezanje beločnice, čeprav ni aktivna oblika vleka, ustvarjata zunanje sile, ki močno povečajo notranji vlek (19). Kombinacija obeh sil vodi v poškodbo mrežnice, ki je veliko večja v primerjavi s poškodbo, ki jo povzročijo epiretinalne membrane ali vitreomakularna trakcija v očeh brez miopije. V skupino bolezni, ki nastanejo v sklopu MTM, uvrščamo miopično foveoshizo (Slika 6C), lamelarno makularno luknjo (Slika 7) in makularno luknjo polne debeline (Slika 8), ki se lahko zaplete z odstopom mrežnice (3). MTM lahko prizadene do eno tretjino oči s PK in povzroči hudo okvaro vida (19). Biomikroskopija v očeh s PK je lahko zahtevna zaradi odsotnosti enakomernega pigmentnega epitelijskega mrežnice in popačenja slike, ki ga povzročajo motnjave v steklovini in posteriorni stafilom. Mrežnica je stanjšana, pogosto z območji horioretinalne atrofije, hiperplazije pigmentnega epitelijskega mrežnice ali subretinalne fibroze. OCT močno izboljša občutljivost zaznavanja subtilnih notranjih sprememb mrežnice in bistveno prispeva k natančni analizi strukture mrežnice s slikami preseka z ločljivostjo približno 10  $\mu\text{m}$  (3,19).



**Slika 6. Miopična traksijska makulopatija**  
**Infrardeča slika (A) in OCT (B) očesnega ozadja levega očesa ter OCT očesnega ozadja desnega očesa (C) z miopično traksijsko makulopatijo. INL – notranja jedrna plast, OPL – zunanja pleksiformna plast, ONL – zunanja jedrna plast, ISe – elipsoidna cona. Zelena črta (b) označuje lokacijo OCT skena. Rožnata puščica – foveoshiza. Modra puščica – epiretinalna membrana. Glava bele puščice prikazuje artefakt zrcalne slike.**



**Slika 7. Lamelarna makularna luknja**  
**Horizontalni (A, C) in poševni (B, D) OCT sken prek fovee desnega očesa z lamelarno makulatno luknjo. Zaradi nagiba mrežnice je klinično uporaben OCT lažje posneti s poševnim skenom.**



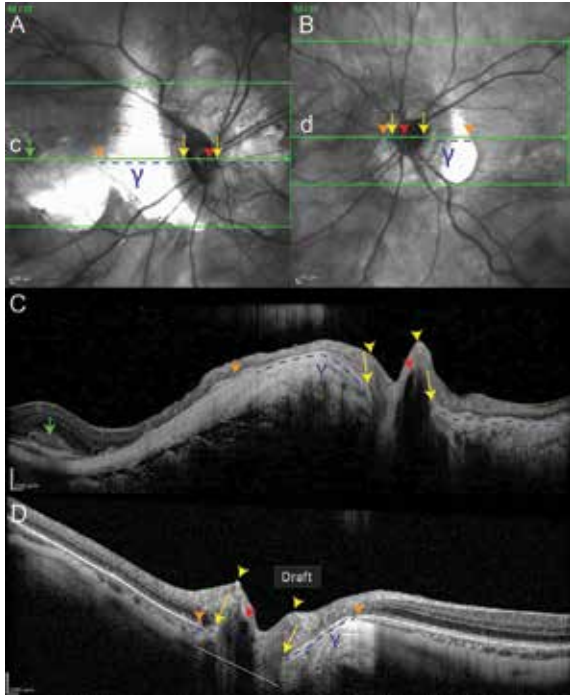
**Slika 8. Makularna luknja**

**Barvna slika (A), infrardeča slika (B) in OCT (C) očesnega ozadja levega očesa z makularno luknjo. Lokacija OCT skena je označena na slikah A in B z zeleno črto (c). Modra puščica – epiretinalna membrana. Zelena puščica – makularna luknja.**

### **Značilnosti OCT vidnega živca pri visoki miopiji**

Morfološke spremembe papile in peripapilarnega področja, ki jih lahko vidimo pri visoki kratkovidnosti, vključujejo zvrnjeno papilo (20,21), peripapilarno atrofijo (PPA) (22), glavkomu podobno optično nevropatijo (23) in peripapilarno intrahoroidalno kavitacijo (24). Zvrnjena papila je ena najpogostejših morfoloških sprememb, povezanih z miopijo (Slika 9). Kaže se kot ovalna in poševno zasukana papila, včasih ločeno opisana kot nagib in torzija vidnega živca (25). Zvrnjena papila je povezana s povečanim tveganjem za razvoj optične nevropatije, vključno z glavkomom (26). Smer nagiba je navadno inferotemporalna (27). Globlji stafilom, tanjša žilnica in večja površina PPA so povezani z večjim nagibom (27). Študija z uporabo OCT je nakazala, da je kot nagiba pri visoki miopiji povezan s tanjšo debelino živčnih vlaken in večjim izpadom v vidnem polju (28). Poleg tega obstaja korelacija med nagnjenostjo papile in perfuzijo mrežnice, izmerjeno z OCTA (29). S stopnjo nagiba vidnega živca in velikostjo PPA je povezano tudi stanjšanje žilnice v makuli (30). Peripapilarna atrofija je območje

vidne beločnice ob klinično vidnem robu optičnega diska in je prisotna pri približno 20 % ljudi z visoko miopijo, klinično pa je pomembna tudi pri diagnostiki glavkoma. PPA se tradicionalno deli glede na klinični izgled pri pregledu očesnega ozadja na alfa- (pregrupacija RPE) in beta-PPA (izguba RPE). S pomočjo OCT, ki omogoča skoraj histološki vpogled v očesne strukture, lahko sedaj klinično delimo beta-PPA še na gama- (odsotnost Bruchove membrane) in delta-PPA (podaljšan in stanjšani peripapilarni skleralni rob) (31). Nagib vidnega živca pri miopiji je povezan s premikom odprtine Bruchove membrane (BMO), ki obdaja vidni živec, v temporalno smer, kar vodi v izgubo Bruchove membrane (gama-PPA) v temporalni parapapilarni regiji (Slika 9B). Pri zelo kratkovidnih očeh je lahko povečanje BMO tako izraženo, da povzroči krožno območje gama- in delta-PPA okoli vidnega živca (Slika 4 in Slika 9A). Nekatere študije kažejo, da je gama-PPA bolj povezana s kratkovidnostjo in bi lahko predstavljala anatomske spremembe, ki so posledica podaljšanja zrkla, medtem ko je beta-PPA z ohranjenjo Bruchove membrane bolj povezana z glavkomom, tanjšo žilnico in višjo starostjo, kar verjetno predstavlja degenerativno spremembo (32). Visoka kratkovidnost je povezana z večjim tveganjem za glavkom in glavkomu podobno optično nevropatijo, ki naj bi bilo večje pri očeh z večjo papilo in/ali večjo parapapilarno atrofijo (23). Študija z uporabo OCTA je pokazala, da imajo bolniki s primarnim glavkomom odprtega zakotja in visoko kratkovidnostjo višjo stopnjo zmanjšanja gostote makularnih žil v globokih kapilarnih pletežih kot tisti brez visoke kratkovidnosti (33). OCT je zelo uporaben za prikaz morfologije papile, kot je navedeno zgoraj, pri interpretaciji RNFL meritev pa je treba biti nekoliko previden. Peripapilarna intrahoroidalna kavitacija je razslojitev mrežničnih plasti ob papili, ki je prisotna pri 5 % ljudi z visoko miopijo, od katerih ima 71 % prisotne glavkomske izpade v vidnem polju (34). Običajno se nahaja pod vidnim živcem (24). V preteklosti je bila uveljavljena hipoteza, da je intrahoroidalna kavitacija posledica dviga mrežnice in RPE, s pomočjo OCT pa je bilo ugotovljeno, da je lahko povezana tudi s posteriornim upogibom sklere (24).



**Slika 9. Zvrnjena papila**

**Infrardeča slika (A) in OCT prek papile (C) desnega očesa ter infrardeča slika (B) in OCT prek papile (D) levega očesa. Rumene puščice označujejo vidni rob papile.**

**Glave rumenih puščic označujejo najvišji temporalni in nazalni del retinalnih mrežničnih živčnih vlaken (RNFL). Glava rdeče puščice označuje žile. Glave oranžnih puščic označujejo konec Bruchove membrane (BMO). Modra črtkana črta (Y) označuje področje gama atrofije, tj. predel brez Bruchove membrane.**

**Opomba: Sliki 3 in 4 prikazujeta slike istega bolnika.**

## ZAKLJUČEK

Razširjenost kratkovidnosti in patološke kratkovidnosti narašča po vsem svetu. Ustrezna slikovna diagnostika in interpretacija slik je ključna za pravilno postavljeno diagnozo, oceno napredovanja bolezni in spremljanje stanja mrežnice ob zdravljenju. Pomembno je, da se zavedamo omejitev in

izzivov slikanja kratkovidnega očesa, ki vplivajo na klinično interpretacijo. Razvoj na področju multimodalnega slikanja omogoča zajem čedalje večje globine in širokokotno slikanje, kar bo pripomoglo k izboljšanju razumevanja patogeneze miopične degeneracije in njenih zapletov, ki ogrožajo vid, kot sta mMNV in miopična trakcijska makulopatija. Z razvojem slikovne diagnostike je mogoče tudi določanje novih biomarkerjev za napredovanje miopije ali razvoj zapletov visoke kratkovidnosti.

#### LITERATURA

1. Li, Y., et al., *Pathologic myopia: advances in imaging and the potential role of artificial intelligence*. *Br J Ophthalmol*, 2023. 107(5): p. 600–606.
2. Ang, M., et al., *Imaging in myopia: potential biomarkers, current challenges and future developments*. *Br J Ophthalmol*, 2019. 103(6): p. 855–862.
3. Ohno-Matsui, K., et al., *Imaging of Pathologic Myopia*. *Asia Pac J Ophthalmol (Phila)*, 2019. 8(2): p. 172–177.
4. Hoang, Q.V., et al., *Imaging in Myopia*, in *Updates on Myopia: A Clinical Perspective*, M. Ang and T.Y. Wong, Editors. 2020, Springer Singapore: Singapore. p. 219–239.
5. Faghihi, H., F. Hajizadeh, and M. Riazi-Esfahani, *Optical coherence tomographic findings in highly myopic eyes*. *J Ophthalmic Vis Res*, 2010. 5(2): p. 110–21.
6. Lim, L.S., G. Cheung, and S.Y. Lee, *Comparison of spectral domain and swept-source optical coherence tomography in pathological myopia*. *Eye (Lond)*, 2014. 28(4): p. 488–91.
7. Snezhana, M. and B. Georgi, *OCT Results in Myopia: Diagnostic Difficulties in Clinical Practice?* *J Clin Med*, 2022. 11(12).
8. Sharma, N., et al., *Effect of laser in situ keratomileusis and laser-assisted subepithelial keratectomy on retinal nerve fiber layer thickness*. *J Cataract Refract Surg*, 2006. 32(3): p. 446–50.
9. Dementyev, D.D., et al., *Retinal nerve fiber layer changes after LASIK evaluated with optical coherence tomography*. *J Refract Surg*, 2005. 21(5 Suppl): p. S623–7.
10. El-Ashry, M., et al., *The effect of phacoemulsification cataract surgery on the measurement of retinal nerve fiber layer thickness using optical coherence tomography*. *Curr Eye Res*, 2006. 31(5): p. 409–13.
11. Salchow, D.J., et al., *Effect of contact lens power on optical coherence tomography of the retinal nerve fiber layer*. *Invest Ophthalmol Vis Sci*, 2011. 52(3): p. 1650–4.
12. Querques, G., et al., *Optical Coherence Tomography Angiography of Choroidal Neovascularization Secondary to Pathologic Myopia*. *Dev Ophthalmol*, 2016. 56: p. 101–6.
13. Ruiz-Medrano, J., et al., *Myopic maculopathy: Current status and proposal for a new classification and grading system (ATN)*. *Prog Retin Eye Res*, 2019. 69: p. 80–115.



14. Bruyère, E., et al., *NEOVASCULARIZATION SECONDARY TO HIGH MYOPIA IMAGED BY OPTICAL COHERENCE TOMOGRAPHY ANGIOGRAPHY*. *Retina*, 2017. 37(11): p. 2095–2101.
15. Guo, X., et al., *Three-Dimensional Eye Shape, Myopic Maculopathy, and Visual Acuity: The Zhongshan Ophthalmic Center-Brien Holden Vision Institute High Myopia Cohort Study*. *Ophthalmology*, 2017. 124(5): p. 679–687.
16. Xu, X., et al., *RIDGE-SHAPED MACULA IN YOUNG MYOPIC PATIENTS AND ITS DIFFERENTIATION FROM TYPICAL DOME-SHAPED MACULA IN ELDERLY MYOPIC PATIENTS*. *Retina*, 2020. 40(2): p. 225–232.
17. Caillaux, V., et al., *Morphologic characterization of dome-shaped macula in myopic eyes with serous macular detachment*. *Am J Ophthalmol*, 2013. 156(5): p. 958–967.e1.
18. Lorenzo, D., et al., *DOME-SHAPED MACULA IN MYOPIC EYES: Twelve-Month Follow-up*. *Retina*, 2017. 37(4): p. 680–686.
19. Panozzo, G. and A. Mercanti, *Optical coherence tomography findings in myopic traction maculopathy*. *Arch Ophthalmol*, 2004. 122(10): p. 1455–60.
20. Fan, Y.Y., et al., *Horizontal and vertical optic disc rotation*. *The Beijing Eye Study*. *PLoS One*, 2017. 12(5): p. e0175749.
21. Sung, M.S., et al., *Association Between Optic Nerve Head Deformation and Retinal Microvasculature in High Myopia*. *Am J Ophthalmol*, 2018. 188: p. 81–90.
22. Lee, K.M., et al., *Change of 6-Zone Parapapillary Atrophy During Axial Elongation: Boramae Myopia Cohort Study Report 3*. *Invest Ophthalmol Vis Sci*, 2018. 59(10): p. 4020–4030.
23. Jonas, J.B., et al., *High Myopia and Glaucoma-Like Optic Neuropathy*. *Asia Pac J Ophthalmol (Phila)*, 2020. 9(3): p. 234–238.
24. Spaide, R.F., M. Akiba, and K. Ohno-Matsui, *Evaluation of peripapillary intrachoroidal cavitation with swept source and enhanced depth imaging optical coherence tomography*. *Retina*, 2012. 32(6): p. 1037–44.
25. Witmer, M.T., C.E. Margo, and M. Drucker, *Tilted optic disks*. *Surv Ophthalmol*, 2010. 55(5): p. 403–28.
26. Chan, P.P., Y. Zhang, and C.P. Pang, *Myopic tilted disc: Mechanism, clinical significance, and public health implication*. *Front Med (Lausanne)*, 2023. 10: p. 1094937.
27. Asai, T., et al., *Analysis of Peripapillary Geometric Characters in High Myopia Using Swept-Source Optical Coherence Tomography*. *Invest Ophthalmol Vis Sci*, 2016. 57(1): p. 137–44.
28. Akagi, T., et al., *Peripapillary scleral deformation and retinal nerve fiber damage in high myopia assessed with swept-source optical coherence tomography*. *Am J Ophthalmol*, 2013. 155(5): p. 927–36.
29. He, J., et al., *Association between retinal microvasculature and optic disc alterations in high myopia*. *Eye (Lond)*, 2019. 33(9): p. 1494–1503.
30. Liu, X., et al., *Associations between optic disc characteristics and macular choroidal microvasculature in young patients with high myopia*. *Clin Exp Ophthalmol*, 2021. 49(6): p. 560–569.

31. Wang, Y.X., S. Panda-Jonas, and J.B. Jonas, *Optic nerve head anatomy in myopia and glaucoma, including parapapillary zones alpha, beta, gamma and delta: Histology and clinical features. Prog Retin Eye Res, 2021. 83: p. 100933.*
32. Vianna, J.R. and M.T. Nicolela, *Author Response: Peripapillary Atrophy in Myopic Eyes: Comparison of Gamma to Beta Zone Ratio Between Those With and Without Glaucoma. Invest Ophthalmol Vis Sci, 2016. 57(14): p. 6032.*
33. Lee, K., et al., *Diagnostic ability of vessel density measured by spectral-domain optical coherence tomography angiography for glaucoma in patients with high myopia. Sci Rep, 2020. 10(1): p. 3027.*
34. Shimada, N., et al., *Characteristics of peripapillary detachment in pathologic myopia. Arch Ophthalmol, 2006. 124(1): p. 46–52.*

## FLUORESCEINSKA ANGIOGRAFIJA PRI PATOLOŠKI KRATKOVIDNOSTI

---

*Polona Jaki Mekjavić*

*Očesna klinika, Univerzitetni klinični center Ljubljana*

*Medicinska fakulteta, Univerza v Ljubljani*

### IZVLEČEK

Pri visoko kratkovidnih, ki opazijo nenadno poslabšanje centralnega vida, je potrebno hitro slikovno diagnosticiranje, da ugotovimo ev. prisotnost mione horoidalne neovaskularizacije (mCNV) v makuli. V sklopu diagnosticiranja naredimo tudi fluoresceinsko angiografijo (FA), ki v primeru aktivne mCNV v makuli pokaže hiperfluorescentno lezijo, ki v poznih fazah pridobiva tako velikost kot intenzivnost. Če potrdimo prisotnost mCNV, je potrebno čimprejšnje intravitrealno zdravljenje z zaviralci VEGF. Lezija, ki je večja in bolj izrazito spušča, zahteva daljše zdravljenje in reaktivacija je pogostejša. S FA lahko tudi ugotovimo, ali je lezija po zdravljenju postala neaktivna, kar nam je vodilo za zaključek intravitrealne terapije in nadaljnje spremljanje.

***Ključne besede:*** fluoresceinska angiografija, miopna makularna neovaskularizacija, patološka kratkovidnost

### UVOD

Patološka kratkovidnost (PK) je tista kratkovidnost, pri kateri zaradi dolge aksialne dolžine zrkla nastanejo strukturne spremembe na zadajšnjem delu očesa in ki lahko vodi k zmanjšanju vidne ostrine. Strukturne spremembe na zadajšnjem polu so zlasti makulopatija zaradi kratkovidnosti (miopna makulopatija), kar vključuje difuzno stanjšanje mrežnice in žilnice, neenakomerno mrežnično-žilnično atrofijo, poke Bruchove membrane (lacquer cracks), neovaskularizacijo pri kratkovidnosti (miopno horoidalno neovaskularizacijo, mCNV) in z njo povezano atrofijo ter trakcijsko makulopatijo (miopno makularno retinoshizo, makularno luknjo) (1). PK

pogosto močno vpliva na vid in je pomemben vzrok ireverzibilne okvare vida. Prevalenca okvare vida zaradi PK je v Evropi 0,1 %–0,5 % in v Aziji 0,2 %–1,4 % (2).

## FLUORESCENSKA ANGIOGRAFIJA (FA)

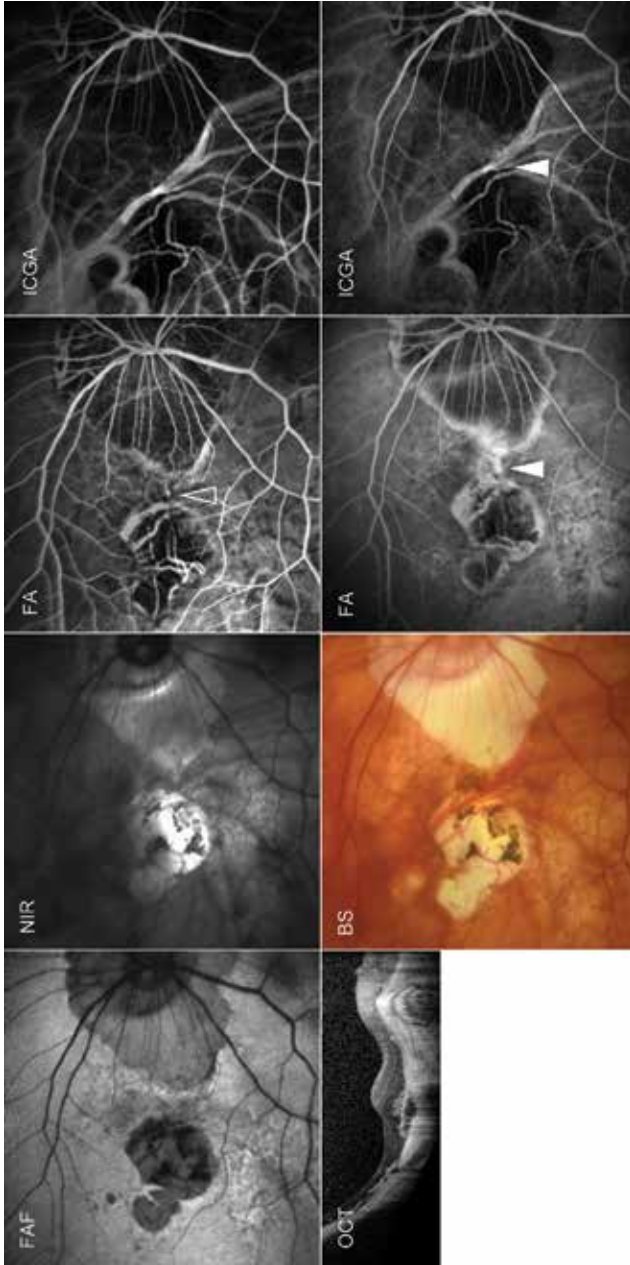
FA je invazivna slikovnodiagnosticska metoda, s katero prikažemo in si pogosto tudi razložimo številne patološke procese v mrežnici. Za FA uporabljamo barvilo fluorescein, ki ga vbrizgamo intravenozno, običajno v kubitalno veno. Takoj po vbrizganju začnemo skozi razširjeno zenico slikati mrežnico. Pri slikanju usmerimo svetlobo skozi ekscitacijski filter. Nevezane molekule fluoresceina absorbirajo modro svetlobo (465–490 nm), kar povzroči, da te molekule fluoresceirajo in emitirajo svetlobo daljših valovnih dolžin rumeno-zelenega spektra. Barjerni filter (520–530 nm) omogoča sprejetje le tiste svetlobe, ki jo emitira fluorescein. Slikamo takoj po vbrizganju barvila, da posnamemo t. i. hitre faze FA, in nadaljujemo še več minut po vbrizganju, da posnamemo pozne faze FA. Nato slike analiziramo, primerjamo slike različnih faz in ugotavljamo odstopanja od normalne FA. Odstopanja se lahko kažejo z zmanjšano oz. blokirano fluorescenco ali s povečano fluorescenco zaradi puščanja, kopičenja, barvanja ali prepuščanja. Spremenjene fluorescences so odraz patoloških sprememb.

### Fluorescenška angiografija in patološka kratkovidnost

FA uporabljamo pri diagnosticiranju in sledenju sprememb v mrežnici in žilnici tudi pri PK v sklopu multimodalnega slikovnega pristopa (Slika 1).

Pri visoki kratkovidnosti FA ostaja zlati standard za prikaz novih žil v makuli, t. i. žilnične neovaskularizacije, CNV (*angl.* choroidal neovascularisation). FA služi za dokaz, da je mCNV prisotna, in za ugotavljanje njene aktivnosti na osnovi puščanja barvila iz novih žil.

CNV so novonastale žile, ki se iz žilnice razraščajo pod mrežnico, najpogosteje v centralnem delu makule, v fovei. CNV pri kratkovidnih je običajno manjša in pogosto ne kaže izrazite eksudacije tekočine, kar je torej drugače kot CNV v sklopu starostne degeneracije makule. Zato je aktivnost mCNV z neinvazivnimi diagnostičnimi metodami nemalokrat težko oceniti.



**Slika 1:** Multimodalni slikovni prikaz horoidalne neovaskularizacije pri patološki miopiji

Na angiografiji s fluoresceinom se med dvema atrofičnima lisama v zgodnjih fazah prikaže drobna čipkasta hiperfluorescena s hipofluorescentnim robom (prazna puščica), ki v poznih fazah spušča barvilo (polna puščica) – to kaže na aktivnost horoidalne neovaskularizacije, česar z optično koherentno tomografijo ne moremo potrditi, saj ob visokoreflektivnem materialu pod mrežnico ni serozne tekočine. Na angiografiji z indocianin zelenim se v poznih fazah oblikuje plak (polna puščica).

FAF – slikanje avtofluorescence, NIR – slikanje s svetlobo blizu infrardeče, OCT – optična koherentna tomografija, BS – slikanje z belo svetlobo, FA – angiografija s fluoresceinom, ICGA – angiografija z indocianin zelenim

Določitev aktivnosti pa je bistvenega pomena za odločanje glede zdravljenja: za indikacijo za začetek zdravljenja in za ocenjevanje uspešnosti zdravljenja; na podlagi aktivnosti se odločimo za nadaljevanje ali zaključek intravitrealnega zdravljenja mCNV.

### **NEOVASKULARIZACIJA V MAKULI PRI KRATKOVIDNOSTI – MIOPNA HOROIDALNA NEOVASKULARIZACIJA**

Miopna CNV (mCNV) je eden od najbolj vid ogrožujočih zapletov PK. Najpogosteje se pojavi pri ljudeh srednje starosti. Običajno vodi do nenadnega progresivnega poslabšanja vida in ima brez zdravljenja slabo prognozo. Po nekaterih analizah pri približno 11 % bolnikov s PK nastane mCNV (2), v osmih letih pa pri več kot tretjini le-teh nastane mCNV še na drugem očesu, torej razvijejo bilateralno bolezen (3).

Patogeneza mCNV ni povsem jasna. Znano pa je, da so očesni dejavniki tveganja morfološke spremembe na zadajšnjem polu: atrofične lise mrežnice, poke Bruchove membrane in stanjšanje žilnice (4,5). Tudi podaljšano polnjenje žilnice, kar lahko prikažemo s FA, je povezano z večjo pojavnostjo mCNV (6). Študije, ki so ugotovljale povezanost sistemskih in genskih dejavnikov tveganja za nastanek mCNV, so si nasprotujoče.

#### **Klinična slika mCNV**

Bolniki z aktivno mCNV najpogosteje opisujejo hitro poslabšanje vida, lahko z metamorfopsijo ali centralnim skotomom. Ti simptomi ostanejo tudi, ko mCNV postane brazgotinska, ali se še stopnjujejo, ko okrog nje nastane atrofija.

Slikovnodiaagnostično za dokaz aktivne mCNV uporabljamo multimodalni pristop (Sliki 1 in 2). Pri pregledu ozadja z belo svetlobo vidimo v makuli, pogosto ob robu atrofične lise, sivkasto lezijo, ob kateri je lahko manjša krvavitev. S slikanjem avtofluorescence (FAF) očesnega ozadja je FAF v predelu mCNV spremenjena oziroma je v predelu atrofije ni, zato je FAF zelo primerna metoda za ugotavljanje prisotnosti oziroma sledenje večanja atrofije mrežnice. Z optično koherentno tomografijo (OCT) vidimo visokoreflektivni, kupalosto oblikovan, slabše omejen material

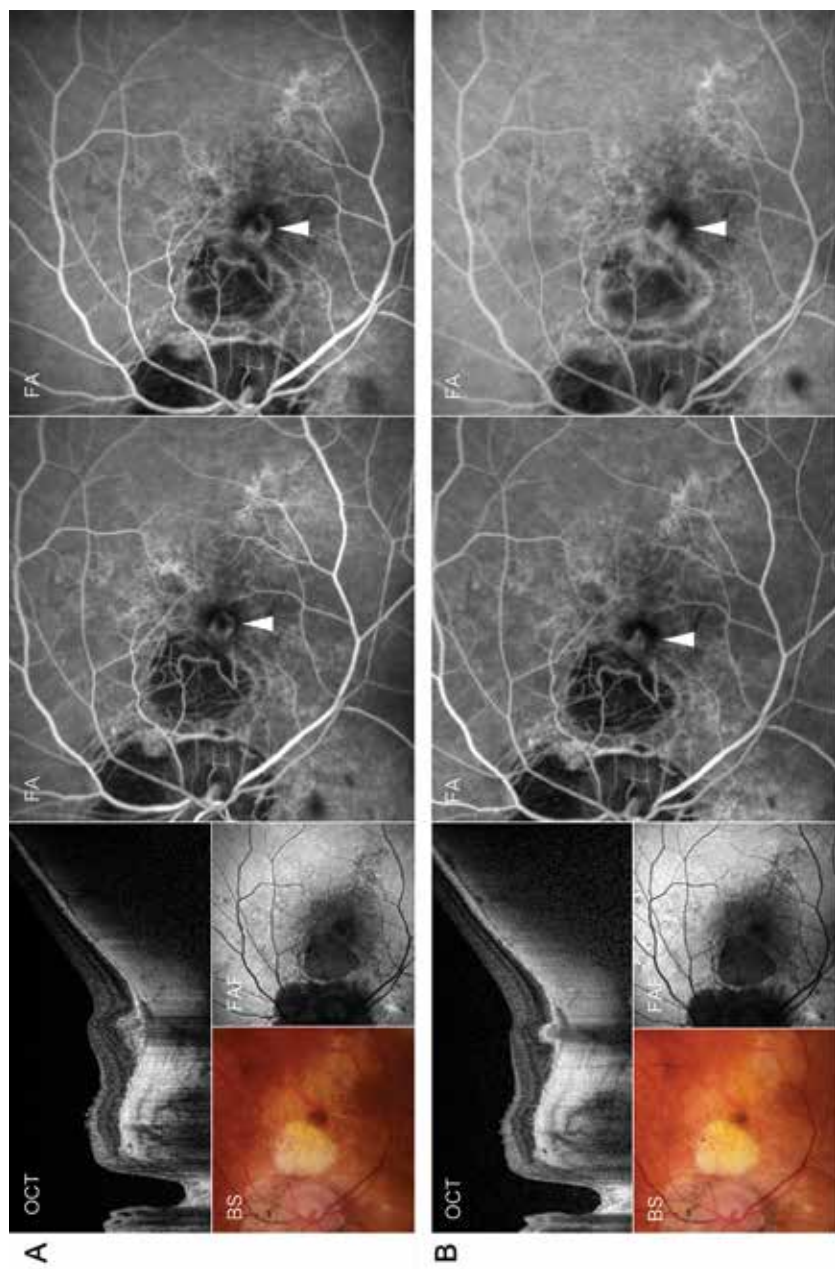
pod mrežnico, najpogosteje nad mrežničnim pigmentnim epitelom (t. i. makularna neovaskularizacija tipa 2, klasična) z malo ali nič tekočine ob njem. Ko je mCNV aktivna, so meje visokoreflektivnega materiala bolj zabrisane, zunanja mejna membrana je dvignjena in slabo prepoznavna (7) ter elipsoidna cona prekinjena (8); ko mCNV postane fibrozna, material pod mrežnico postane še višjerefektiven in bolj ostro zamejen ter zunanja mejna membrana dobro vidna. Z OCTA je v leziji viden tok krvi.

Več faktorjev pa vpliva na to, da mCNV večkrat težko zanesljivo opredelimo. Običajno je mCNV majhna in ima omejeno eksudacijo. Na očesnem ozadju so pri ljudeh s patološko miopijo sočasno prisotne tudi druge degenerativne spremembe zaradi visoke kratkovidnosti, zlasti stafilom, zato je z naštetimi neinvazivnimi diagnostičnimi metodami večkrat težko opredeliti že prisotnost mCNV, še zlasti pa njeno aktivnost, kar pa je ključnega pomena za odločitev o zdravljenju. Posebej v takih primerih nam je FA lahko v veliko pomoč (Slika 2).

### **Fluoresceinska angiografija mCNV**

Običajno je aktivna mCNV je na FA dobro vidna hiperfluorescentna sprememba: v zgodnjih fazah je majhna, v poznih fazah pa je hiperfluorescenca večja, saj nove žile spuščajo barvilo (Slika 1). Če je ob mCNV krvavitev, lahko ta blokira in moti interpretacijo, takrat nam je lahko v pomoč angiografija z indocianin zelenim barvilom (ICGA) (9). ICGA tudi zelo lepo prikaže poka BM. Še vedno se priporoča, da se pri sumu na mCNV pred začetkom zdravljenja naredi FA in oceni puščanje barvila, saj s FA takoj in natančno ugotovimo, kakšna je mCNV, kar ima praktični klinični pomen (10).

Pri poki Bruchove membrane (BM) je lahko prisotna tudi krvavitev, ki pa ni vedno posledica vraščanja novih žil iz žilnice (CNV). Še zlasti novonastala poka BM s krvavitvijo (novonastali »lacquer crack«) povzroči podobne simptome kot mCNV. S FA ti dve stanji lahko ločimo, saj pri poki brez CNV ni značilne hiperfluorescence (Slika 3). To je pomembno zlasti zato, ker nove žile (CNV) terjajo zdravljenje, medtem ko krvavitev prepustimo spontani resorpciji.

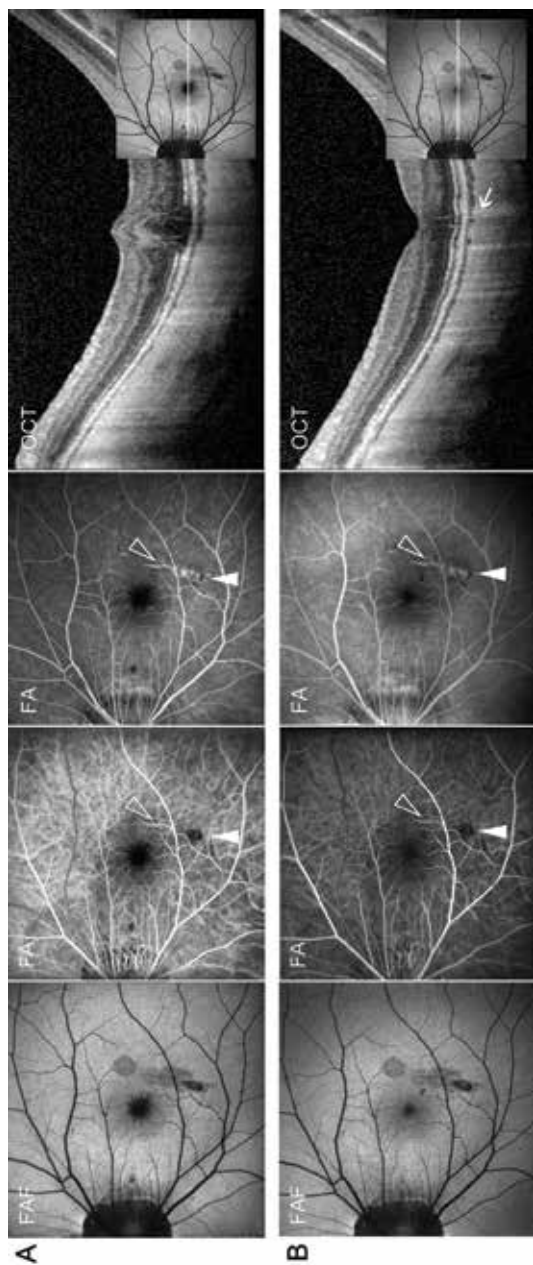




*Slika 2: Aktivna mCNV v poznih fazah spuša barvilo.*  
*A – mCNV pred zdravljenjem: Z OCT vidimo kupulast višjereflektivni material pod mrežnico nad slojem pigmentnega epitela, s FA pa v zgodnjih fazah (leva slika FA) majhno čipkasto hiperfluorescenco, ki v poznih fazah (desna slika FA) spuša barvilo.*

*B – mCNV po intravitrealnem vbrizganju zaviralcev VEGF: Z OCT vidimo, da je visokoreflektivni material pod mrežnico boljše demarkiran, ni tekočine okrog njega, kljub temu pa na FA pokaže, da je mCNV še aktivna, saj se v poznih fazah (desna slika FA) hiperfluorescentna lezija poveča, membrana še spuša barvilo. Potrebno je nadaljevati z intravitrealnim zdravljenjem.*

*mCNV – miopna horoidalna neovaskularizacija, OCT – optična koherentna tomografija, BS – slikanje z belo svetlobo, FAF – slikanje avtofluorescence, FA – angiografija s fluoresceinom*



**Slika 3:** Krvavitev v pokli Bruchove membrane

- A** – Krvavitev v makuli zaradi zaradi poke Bruchove membrane. Na OCT je v makuli pod mrežnico srednje- do visokoreflektivni material, na FA je na tem mestu fluorescena blokirana ves čas preiskave.
- B** – Krvavitev v makuli se je spotano resorbirala. Na OCT so sedaj vsi sloji lepo vidni, primerno široki, v predelu poke Bruchove membrane pa je trakast odsev v žilnici (puščica). Na FA so stare poke Bruchove membrane trakaste hiperfluorescence vidne že v zgodnjih fazah (prazna puščica); brazgotina po mCNV pa se obarva šele v poznih fazah (leva slika FA (polna puščica)).

**FAF** – slikanje avtofluorescence, **OCT** – optična koherentna tomografija, **FA** – angiografija s fluoresceinom

## Zdravljenje mCNV

Prva terapija izbora za zdravljenje aktivne mCNV je intravitrealno zdravljenje (*angl.* Intravitreal therapy, IVT) z zaviralci rastnih dejavnikov za žilni endotelj, t. i. zaviralci VEGF (*angl.* Vascular endothelial growth factor). V prospektivnih randomiziranih raziskavah so namreč pokazali dobro učinkovitost in varnost zdravljenja mCNV, in sicer v raziskavi RADIANCE z ranibizumabom (11) in v raziskavi MYRROR z afliberceptom (12). Obe molekuli sta sedaj registrirani za zdravljenje mCNV in ju redno uporabljamo v klinični praksi. Za dober klinični odgovor na zdravljenje mCNV z IVT običajno zadostuje nekaj mesečnih aplikacij, 1–3 (11,12). Je pa za boljšo vidno funkcijo po zdravljenju ključnega pomena, da se zdravljenje začne čimprej, saj je mCNV običajno t. i. klasična oblika neovaskularizacije, ki zelo hitro napreduje. Boljši izid IVT je, če je lezija manjša, če je minilo manj časa od njenega nastanka, če je vidna ostrina pred zdravljenjem boljša in je bolnik mlajši (13). Tiste mCNV, ki so večje, bolj izrazito spuščajo barvilo na FA ali imajo na OCT več visokoreflektivnega materiala pod mrežnico, potrebujejo večje število vbrizganj zaviralcev VEGF kot tiste, ki so manjše in manj izrazito puščajo (10).

Pri ekstrafovealnih mCNV lahko ev. naredimo tudi lasersko fotokoagulacijo z argonskim laserjem. Zaradi narave mCNV je FA uporabna metoda, s katero tudi ocenimo, ali je mCNV neaktivna, kar je vodilo, da zaključimo IVT. Samo odsotnost subretinalne ali intraretinalne tekočine namreč ni zadosten kriterij (Slika 2). V študiji RADIANCE je bilo po 12 mesecih pri 20 % bolnikov še vidno aktivno spuščanje barvila na FA, medtem ko je bila na OCT vidna subretinalna tekočina le pri 4,3 % in intraretinalna pri 8,6 % bolnikov (11).

Ker se mCNV s časom lahko reaktivira, je potrebno redno klinično spremljanje visoko kratkovidnih tudi po tem, ko ne potrebujejo več IVT. Reaktivacija je pogostejša pri tistih lezijah, ki so na izhodiščni FA pred zdravljenjem večje in izraziteje spuščajo barvilo (10). Pregledamo seveda vedno obe očesi, saj se pri tretjini bolnikov mCNV pojavi binokularno (3).

## ZAKLJUČEK

FA je invazivna diagnostična metoda, ki jo uporabljamo za diagnosticiranje PK v sklopu multimodalnega slikovnega pristopa. Z njo ugotovimo prisotnost aktivne mCNV, ki se kaže s spuščanjem barvila. Ko mCNV ni več aktivna, nakopiči barvilo, spuščanja pa ni. S FA tudi ločimo krvavitev v mrežnici zaradi mCNV od krvavitev druge etiologije, ki se pojavijo pri PK. Aktivna mCNV terja hitro IVT z zaviralci VEGF. Tudi ko dosežemo resolucijo mCNV, se vid lahko postopno še naprej slabša, saj ob brazgotini, ki nastane po aktivni mCNV, postopoma nastaja horioretinalna atrofija (14). Ker se mCNV s časom lahko reaktivira, je potrebno redno klinično spremljanje visoko kratkovidnih tudi po tem, ko ne potrebujejo več IVT.

## SPREMEMBE, KI JIH PRI VISOKI KRATKOVIDNOSTI OCENJUJEMO S FA

### Atrofija RPE:

v zgodnjih fazah vidni dobro omejeni predeli hiperfluorescence v makuli ali okrog papile vidnega živca, njihova velikost se s časom ne spreminja; s FA v različnih časovnih obdobjih lahko tudi spremljamo razvoj atrofije

### Poke Bruchove membrane (lacquer cracks):

trakaste hiperfluorescence vidne že v zgodnjih fazah

### Aktivna CNV:

v zgodnjih fazah fokalna hiperfluorescenca s hipofluorescentnim robom, intenzivnost in velikost hiperfluorescence s časom naraščata, v poznih fazah ima zabrisane robove

### Fibrozirana CNV:

hiperfluorescenca s hipofluorescentnim robom (posledica hiperpigmentacije na robu lezije), katere intenzivnost narašča s časom, velikost pa se ne spreminja

### Krvavitve (v poki BM, v sklopu mCVN):

blokirana fluorescenca ves čas preiskave

## LITERATURA

1. Ohno-Matsui K. *Pathologic myopia*. *Asia Pac J Ophthalmol* 2016; 5:415–423
2. Wong TY, Ferreira A, Hughes R et al. *Epidemiology and Disease Burden of Pathologic Myopia and Myopic Choroidal Neovascularization: An Evidence Based Systemic Review*. *American Journal of Ophthalmology*. 2014; 15:9–25.
3. Ohno-Matsui K, Yoshida T, Futagami S, et al. *Patchy atrophy and lacquer cracks predispose to the development of choroidal neovascularisation in pathological myopia*. *Br J Ophthalmol*. 2003; 87:570–573.
4. Cheung CM, Loh BK, Li X, et al. *Choroidal thickness and risk characteristics of eyes with myopic choroidal neovascularization*. *Acta Ophthalmol*. 2013; 91:e580–e581.
5. Kim YM, Yoon JU, Koh HJ. *The analysis of lacquer crack in the assessment of myopic choroidal neovascularization*. *Eye (Lond)*. 2011; 25:937–946.
6. Wakabayashi T, Ikuno Y. *Choroidal filling delay in choroidal neovascularisation due to pathological myopia*. *Br J Ophthalmol*. 2010; 94:611–615
7. Battaglia Parodi M, Iacono P, Bandello F. *Correspondence of leakage on fluorescein angiography and optical coherence tomography parameters in diagnosis and monitoring of myopic choroidal neovascularization treated with bevacizumab*. *Retina*. 2016; 36(1):104–109.
8. Li X, Jing R, Li X, Wang Z. *Evaluation of macular neovascularization activity in pathological myopia: a comparison between optical coherence tomography and OCT-angiography*. *Front Med (Lausanne)*. 2023; 10:1166271. Published 2023 Sept 14
9. Neelam K, Cheung CM, Ohno-Matsui K, et al. *Choroidal neovascularization in pathological myopia*. *Prog Retin Eye Res*. 2012; 31:495–525.
10. Battaglia Parodi M, Iacono P, Romano F, Bandello F. *Fluorescein leakage and optical coherence tomography features of choroidal neovascularization secondary to pathologic myopia*. *Invest Ophthalmol Vis Sci*. 2018; 59:3175–3180.
11. Wolf S, et al. *RADIANCE: A randomized controlled study of ranibizumab in patients with choroidal neovascularization secondary to pathologic myopia*. *Ophthalmology*. 2014; 121:682–692.e2.
12. Ikuno Y, et al. *Intravitreal aflibercept injection in patients with myopic choroidal neovascularization: The MYRROR study*. *Ophthalmology*. 2015; 122:1220–1227.
13. Wang J, Kang Z. *Summary of prognostic factors for choroidal neovascularization due to pathological myopia treated by intravitreal bevacizumab injection*. *Graefes Arch Clin Exp Ophthalmol*. 2012; 250:1717–1723.
14. Farinha CL, Baltar AS, Nunes SG, et al. *Progression of myopic maculopathy after treatment of choroidal neovascularisation*. *Ophthalmologica*. 2014; 231:211–20.

## ELEKTROFIZIOLOŠKE ZNAČILNOSTI PRI PATOLOŠKI KRATKOVIDNOSTI

---

*Maja Šuštar Habjan*

*Očesna klinika, Univerzitetni klinični center Ljubljana*

### IZVLEČEK

Visoka kratkovidnost je lahko povezana z več strukturnimi in funkcionalnimi spremembami mrežnice, ki jih povzroči progresivno raztezanje in tanjšanje zadnjega dela očesa ter vodi v razvoj patoloških sprememb na očesnem ozadju. Kratkovidnost je lahko tudi potencialni spremljajoč pojav očesnih patologij, zlasti distrofij mrežnice. Elektrofiziološke preiskave vida omogočajo objektivno in neinvazivno oceno funkcionalnega stanja vidnega sistema od ravni retinalnega pigmentnega epitelija, posameznih plasti mrežnice, vidnih živcev in vidne poti do primarne vidne skorje. Vključujejo snemanje elektroretinografije (ERG), vidnih evociranih potencialov (VEP) in elektrookulografije (EOG). V prispevku je predstavljen pomen elektrofizioloških preiskav pri diagnostiki patološke kratkovidnosti.

**Ključne besede:** elektrofiziološko testiranje vida, elektrookulografija (EOG), kratkovidnost, elektroretinografija (ERG), vidni evocirani potenciali (VEP)

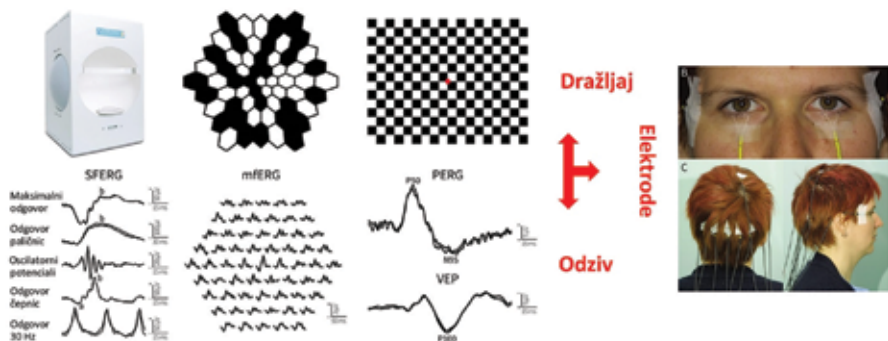
### UVOD

Naraščanje kratkovidnosti je ena izmed pomembnih težav javnega zdravstva. Čeprav je po večini kratkovidnost mogoče enostavno obvladati z ustrezno optično korekcijo, pa je dejavnik tveganja za številne patologije mrežnice (1). Poleg tega se lahko pri bolnikih z visoko kratkovidnostjo (z refraktivno napako 6.00 dioptrij ali več ter aksialno dolžino zrkla 26.5 mm ali več) razvijejo patološke spremembe na očesnem ozadju, tako imenovana patološka kratkovidnost, ki jo povzroči progresivno raztezanje in tanjšanje zadnjega dela očesa. Te spremembe vključujejo t. i. lakaste pike

(*angl.* lacquer cracks) in atrofijo horioretine, nastopijo lahko tudi miopne žilnične neovaskularizacije (mCNP) v makuli, posteriorni odstop mrežnice in retinoshiza. Bolniki z visoko kratkovidnostjo in posteriornim stafilomom so tudi nagnjeni k razvoju miopične foveoshize, za katero je značilna cepitev notranjih fovealnih plasti (2,3). Takšne anatomske spremembe lahko povzročijo oslABLJENO delovanje mrežnice in vplivajo na vidno funkcijo (2). Dokazano je, da imajo oči s patološko kratkovidnostjo tanjšo mrežnico na zadnjem polu in obrobju. Izguba vidne funkcije pri patološki kratkovidnosti je tako izrazitejša pri bolnikih z višjo stopnjo dioptrije ter izrazitejšimi patološkimi spremembami v makuli (3). Zlasti pri visoki kratkovidnosti je le-ta lahko tudi spremljajoč pojav nekaterih oblik distrofij mrežnice. Opisana je bila za več specifičnih genetsko opredeljenih distrofij, kot so X-vezana prirojena stacionarna nočna slepota, X-vezana pigmentna retinopatija, distrofija čepnic ter nekatere oblike mešanih distrofij čepnic in paličnic (4,5,6). Visoka kratkovidnost je bila tako predlagana kot potencialni biomarker mrežničnih distrofij, zato je treba visoko kratkovidnost, ki se pojavi v otroštvu, vselej nadalje raziskati (7).

Elektrofiziološke preiskave vida omogočajo opredelitev delovanja struktur vidnega sistema, od ravni retinalnega pigmentnega epitelija, mrežnice, vidnih živcev in vidne poti do primarne vidne skorje. Njihovo snemanje poteka po priporočilih Mednarodnega združenja za klinično elektrofiziologijo vida (International Society for Clinical Electrophysiology of Vision – ISCEV) (8). Preiskave temeljijo na detekciji s svetlobo izzvanih sprememb električnega potenciala celic mrežnice oz. vidne skorje, ki ga zaznajo ustrezno nameščene snemalne elektrode (Slika 1). Elektrofiziološke preiskave vida so eno izmed ključnih orodij za opredelitev delovanja mrežnice pri diagnostiki obolenj mrežnice in imajo zato pomembno vrednost tudi pri spremljanju kratkovidnosti (9). Visoka kratkovidnost (> 6 dioptrij) lahko tudi v primeru odsotnosti patoloških sprememb vpliva na amplitudo elektroretinograma (10,11). Opisanih je več mehanizmov, ki lahko povzročijo znižanje elektroretinograma pri kratkovidnosti, ki jih je Luu s sodelavci (12) klasificiral na: 1) optične faktorje, ki se pojavijo zaradi znižane osvetlitve mrežnice kot posledica povečane aksialne dolžine zrkla; 2) električne faktorje, zaradi povečanja razdalje med virom električne aktivnosti in snemalno elektrodo; 3) retinalne faktorje, ki so posledica morfoloških in funkcionalnih sprememb pri kratkovidnosti. V primeru

patološke kratkovidnosti, pri kateri prihaja do progresivnega raztezanja in tanjšanja zadnjega segmenta očesa ter degenerativnih sprememb, pa so pričakovano elektrofiziološka odstopanja še izrazitejša (13).



**Slika 1: Princip vidne elektrofiziologije. Različni svetlobni dražljaji omogočajo odziv različnih struktur vidnega sistema, kar zaznajo ustrezno nameščene snemalne elektrode (prirejeno po (14)).**

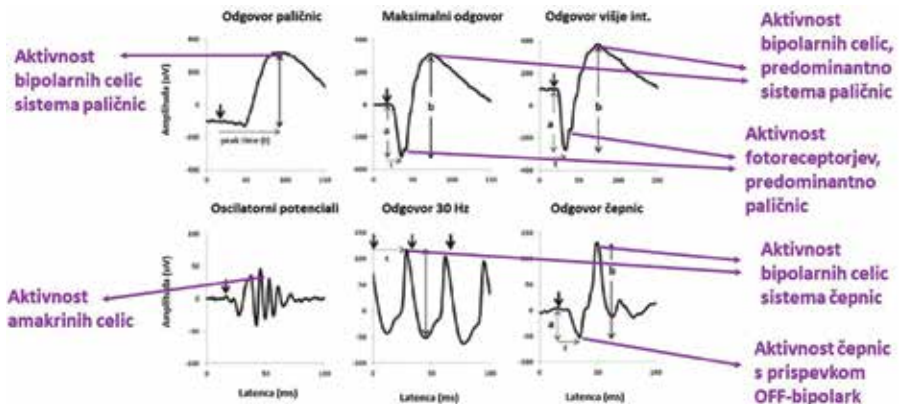
## VRSTE ELEKTROFIZIOLOŠKIH PREISKAV IN PRIČAKOVANE SPREMEMBE V SKLOPU KRATKOVIDNOSTI

### Skotopična in fotopična elektroretinografija (SFERG)

SFERG temelji na snemanju generaliziranega električnega odziva mrežnice na bliskovne dražljaje (15). Odziv prihaja večinoma iz perifernejših delov mrežnice in omogoča opredelitev, ali gre za prednostno okvaro fotoreceptorjev ali sledečih bipolarnih celic mrežnice ter tudi ali je izraziteje prizadet sistem paličnic, sistem čepnic ali oba. Vir odziva glede na pogoje draženja je shematično predstavljen na Sliki 2. Skotopične odzive mrežnice (to so tako imenovani odgovor paličnic, maksimalni odgovor, odgovor višje intenzitete in oscilatorni potenciali) posnamemo po predhodnem 20-minutnem privajanju na temo, pokažejo pa predvsem delovanje sistema paličnic. Odgovor paličnic izvabljammo z zelo šibkim svetlobnim dražljajem ( $0.01 \text{ cd} \cdot \text{s}/\text{m}^2$ ) na temnem ozadju, kar omogoča selektivno vrednotenje delovanja plasti bipolarnih celic sistema paličnic, ne vzdraži pa še sistema



čepnic. Z intenzivnejšimi bliski, ki jih uporabimo pri snemanju maksimalnega odgovora in odgovora višje intenzitete, poleg sistema paličnic vzdražimo tudi sistem čepnic in dobimo kombiniran odgovor obeh sistemov, ob čemer zaradi številčnosti prevladuje sistem paličnic. Maksimalni odgovor in odgovor višje intenzitete tako omogočata predvsem vrednotenje okvar paličnic, kar se kaže kot znižanje vala a (ter posredno tudi znižanje vala b), ali pa okvaro bipolarnih celic sistema paličnic, ki jo označuje znižan val b. Če gre za selektivno okvaro bipolarnih celic, dobi ERG značilno elektronegativno izoblikovanost. Oscilatorni potenciali odražajo delovanje amakrinih celic, za njihovo lažje odčitavanje pa se signal filtrira s pasovnim filtrom, ki ohrani hitre oscilacije, odstrani pa valove s počasno frekvenco (kot sta val a in b). S fotopičnimi odzivi mrežnice (odgovor čepnic in odgovor 30 Hz), ki jih posnamemo po 10 minutah privajanja na svetlobo, pa testiramo delovanje sistema čepnic. Fotopične odzive izzovemo ob prisotnosti svetlega ozadja, ki zavre sistem paličnic in zato omogoči selektivno vrednotenje delovanja sistema čepnic. Odgovor 30 Hz izhaja večinoma iz sloja bipolarnih celic sistema čepnic, medtem ko ima odgovor čepnic jasno definirana dva vala, a in b. Val a izhaja iz samih čepničnih fotoreceptorjev, vendar z zaznavnim prispevkom čepničnih OFF-bipolarnih celic. Val b tvori podobno kot odgovor 30 Hz predvsem aktivnost bipolarnih celic sistema čepnic (15).

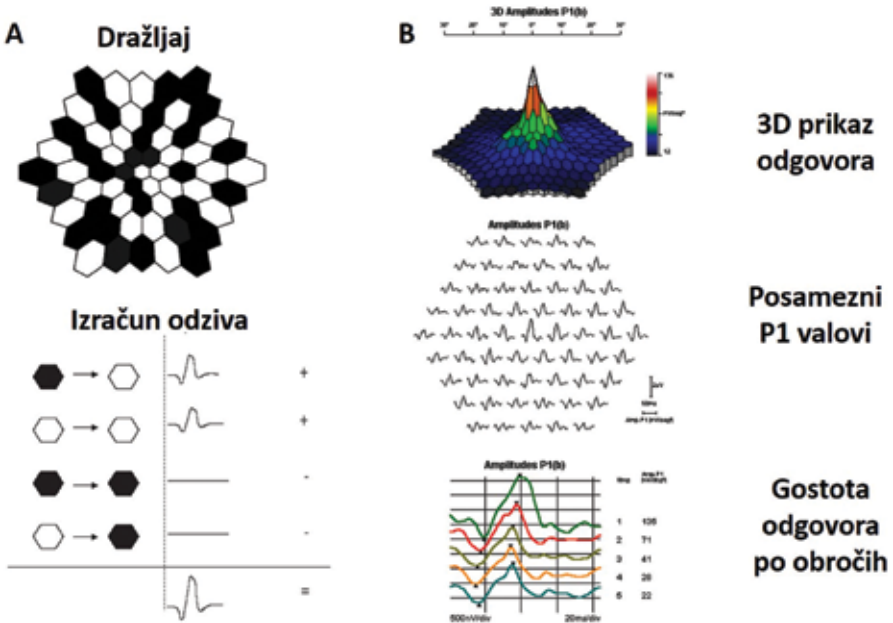


**Slika 2: Izvor posameznih komponent odziva SFERG (prirejeno po (15)).**

Prvo poročilo o spremembah SFERG pri kratkovidnosti sega v leto 1945 (16). Sledilo je več študij, ki so kazale pomembno znižanje amplitude odzivov SFERG pri kratkovidnosti, kar je koreliralo s stopnjo kratkovidnosti in aksialno dolžino očesa. Za vsak mm povečanja osne dolžine se je amplituda vala a maksimalnega odgovora znižala za 15.7  $\mu\text{V}$ , amplituda vala b pa za 23.4  $\mu\text{V}$ , tudi v primeru odsotnosti miopne degeneracije mrežnice (17). Pri patoloških kratkovidnostih pa je bilo opisano signifikantno znižanje amplitude valov a in b pri visoko kratkovidnih očeh s tigroidnimi spremembami na očesnem ozadju v primerjavi z emetropnimi očmi, latenca SFERG pa je bila znotraj normalnega območja. Tovrstno odstopanje so pripisali znižanemu prispevku čepnic makularnega področja. Pri visoki kratkovidnosti s posteriornim stafilomom, ki vključuje makulo, pa je prišlo v primerjavi z zgodnejšo kratkovidnostjo s tigroidnim fundusom do dodatnega znižanja amplitud in podaljšanja latence, najverjetneje na račun dodatne okvare makularnih fotoreceptorjev. Podobne spremembe odzivov ERG pa lahko nastanejo tudi pri degenerativni kratkovidnosti zaradi horioretinalnih vaskularnih sprememb, degeneracije pigmentnega epitelija mrežnice in sprememb fotoreceptorjev (18,19).

### **Multifokalni ERG (mfERG)**

MfERG omogoča vrednotenje delovanja sistema čepnic v osrednjem 30° območju mrežnice (20). Snemanje poteka s pomočjo slikovnega dražljaja, ki vzdraži le makularni del mrežnice. Polja draženja so manjša v središču in večja proti obrobju, kar ustreza različni velikosti receptivnih polj mrežnice in omogoča izzivanje enakomerno visokih odzivov v vseh območjih draženja. Osvetlitev teh polj se ponavlja v navidezno naključnih vzorcih. Snemalna elektroda zabeleži odziv ob vsaki menjavi vzorca draženja, ker pa je zaporedje draženja v času znano, algoritem naknadno izračuna lokalni odgovor za vsako od polj draženja (Slika 3A). Gre za matematično sestavljen odziv in ne nativni odgovor, kakršnega dobimo pri drugih elektrofizioloških metodah. Odziv je po izvoru podoben odgovoru čepnic pri SFERG, vendar je ta razporejen v lokalizirane odgovore v 30° območju osrednje mrežnice (Slika 3B). Na ta način je mogoče topografsko ovrednotiti delovanje posameznih majhnih področij centralne mrežnice, kar je zlasti pomembno pri diagnostiki makulopatij (20).



**Slika 3: Multifokalni elektroretinogram. A: Način generiranja odziva v posameznih lokaliziranih področjih. Algoritem iz povprečnega signala prišteje odziv, kadar je področje draženo, in odšteje, ko področje ni draženo. B: Rezultat odziva lahko ponazorimo v obliki tridimenzionalnega prikaza gostote odgovora po posameznih področjih, lokaliziranih odzivov ali povprečja gostote odgovora po obročih.**

Pri bolnikih s kratkovidnostjo so študije pokazale znižanje gostote odgovora ter podaljšanje latence po vseh področjih centralne mrežnice, kar je pomembno koreliralo z aksialno dolžino zrkla in stopnjo miopične refrakcijske napake (12,21). Zakasnitev latence so študije pripisale morebitnemu spremenjenemu sinaptičnemu prenosu med ON- in OFF-bipolarnimi celicami ali strukturnim spremembam v notranji pleksiformni plasti mrežnice (13,22). Za vsak mm povečanja aksialne dolžine zrkla je mfERG v področju fovee pokazal znižanje gostote odgovora za  $7.4 \text{ nV/deg}^2$  v odsotnosti miopične degeneracije mrežnice (17). Visoke kratkovidnosti z daljšo aksialno dolžino so imele znižano gostoto odgovora po vseh

področjih centralne mrežnice, najvišja stopnja nenormalnosti pa se je kazala v foveolarnem področju (17,23). Pri bolnikih z dodatnimi spremembami v smislu patološke kratkovidnosti pa je bila stopnja sprememb še izrazitejša in prav tako najvišja v področju fovee (24). Primerjalna študija odraslih in otrok s kratkovidnostjo je pokazala, da obstaja pomembna korelacija med refrakcijsko napako in amplitudo mfERG zgolj pri kratkovidnih odraslih, ne pa pri otrocih z enako stopnjo refrakcijske napake (12). Ta najdba nakazuje, da prihaja pri visoki kratkovidnosti v odrasli dobi do patoloških funkcionalnih mehanizmov tudi v odsotnosti očitnih patoloških sprememb na očesnem ozadju. Po drugi strani pa je študija mfERG pri otrocih s kratkovidnostjo pokazala, da je znižan foveolarni odziv pri mfERG povezan z verjetnejšim napredovanjem kratkovidnosti. Elektrofiziološka opredelitev delovanja centralne mrežnice je tako lahko biomarker napredovanja in obsežnosti stopnje patološke kratkovidnosti pri otrocih (25).

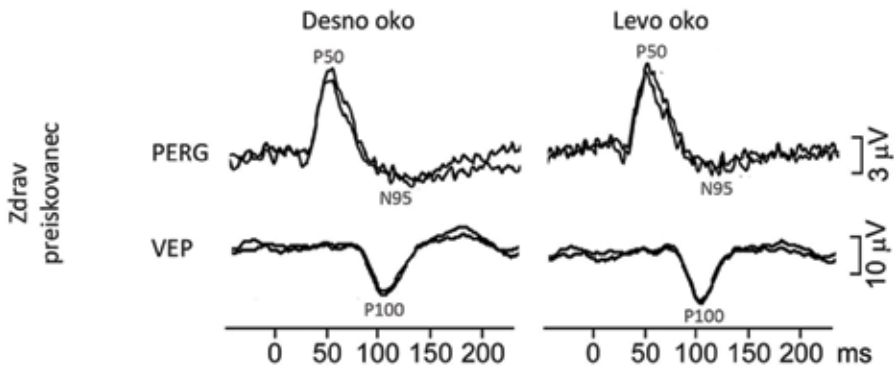
### **Slikovni ERG (PERG)**

PERG je mogoče izzvati z visokokontrastnim črno-belim dražljajem v obliki šahovnice, pri katerem se črna in bela polja nekajkrat na sekundo izmenjujejo – gre za tako imenovani slikovni »reversal« dražljaj (26). Ta način stimulacije optimalno vzdraži plast ganglijskih celic, zato se slikovni ERG uporablja za oceno delovanja plasti ganglijskih celic. Ker pa je gostota slednjih najvišja v makuli in ker dražljaj stimulira le centralne dele mrežnice, je mogoče s PERG oceniti tudi delovanje makule. Odziv je sestavljen iz dveh komponent. Pozitivni val P50 vsebuje izrazit prispevek iz makularnih bipolarnih celic, zato poenostavljeno rečemo, da vrednoti delovanje makule. Negativni val N95 izhaja izključno iz ganglijskih celic in njihovih aksonov, zato ovrednoti delovanje ganglijske plasti mrežnice. PERG tako v kombinaciji z drugimi testi predstavlja pomembno orodje za odkrivanje ravni okvare. Pri tem je treba poudariti, da lahko neustrezna refrakcija, neprosojnost optičnih medijev ali slabša fiksacija preiskovanca bistveno vplivajo na izoblikovanost odziva PERG, zato je vrednotenje mogoče le ob zagotovljenih ustreznih pogojih snemanja (26). Hkrati pa je PERG ključen za interpretacijo vsakršne nenormalnosti, ugotovljene z vidnimi evociranimi potenciali, zato je njegovo sočasno snemanje pomembno pri razjasnjevanju bolezni vidnega živca (8). Primer sočasnega snemanja PERG in VEP pri zdravem preiskovancu je prikazan na Sliki 4.

Opisano je bilo, da sta amplitudi valov P50 in N95 izraziteje znižani pri kratkovidnih bolnikih z daljšo aksialno dolžino v primerjavi z emetropi in bolniki z nizko stopnjo kratkovidnosti (27,28). Stopnja znižanja amplitude P50 je bila sorazmerna s stopnjo kratkovidnosti, in sicer 8 % pri nizki kratkovidnosti, 16 % pri zmerni kratkovidnosti in 36 % pri visoki kratkovidnosti v primerjavi z emetropi (27). Podobno je bila stopnja znižanja amplitude N95 prav tako sorazmerna s stopnjo kratkovidnosti, in sicer 7 % pri nizki kratkovidnosti, 21 % pri zmerni kratkovidnosti in 43 % pri visoki kratkovidnosti v primerjavi z emetropi (27). Znižane amplitude P50 in N95 pri višjih stopnjah miopije lahko kažejo na zgodnjo disfunkcijo makularnih in ganglijskih celic tudi pri očeh z zdravim videzom makule, elektrofiziološka odstopanja pa postajajo še izrazitejša v primeru patoloških miopnih sprememb mrežnice (27,28).

### **Vidni evocirani potenciali (VEP)**

VEP omogočajo oceno prevajanja po vidnih živcih in vidne poti do primarne vidne skorje (29,30). Ta odziv nastaja kot seštevek električne aktivnosti primarne vidne skorje in odraža milijone ekscitatornih in inhibitornih potencialov nevronov vidne poti in vidne skorje. Hkrati VEP po večini odraža delovanje makularnega področja mrežnice, saj večinski delež primarne vidne skorje procesira signal, ki prihaja iz makularnega področja. Za snemanje VEP se po večini uporablja slikovni »reversal« dražljaj, enak, kot ga uporabljamo tudi pri PERG. Komponenta, ki jo ob tem merimo, je val P100, katerega amplituda, latenca in izoblikovanost povedo, ali je prevajanje upočasnjeno (podaljšana latenca) ali oslABLJENO (znižana amplituda) ali oboje. VEP predstavlja močno orodje za objektivno oceno funkcionalnega stanja vidnega živca in vidne poti, hkrati pa ob sočasnem snemanju PERG ali mfERG omogoča razlikovanje med makulopatijo in optično nevropatijo (31).



**Slika 4: Primer sočasnega snemanja PERG in VEP ter normalna izoblikovanost valov P50, N95 in P100 pri zdravem preiskovancu.**

Kratkovidnost lahko tudi ob odsotnosti patoloških miopičnih sprememb vpliva na amplitudo in latenco odziva VEP. Opisano je bilo, da je VEP pri blagi in zmerni kratkovidnosti podoben kot pri emetropiji, pri visoki kratkovidnosti pa se je amplituda vala P100 znižala, latenca pa nekoliko podaljšala. Pri posameznikih s patološko kratkovidnostjo je prišlo do znatnega podaljšanja latence vala P100 v primerjavi s kontrolno skupino (32,33). Ker stopnja sprememb VEP vselej korelira z ostrino vida, lahko VEP pri bolnikih s kratkovidnostjo objektivizira slabo ostrino vida.

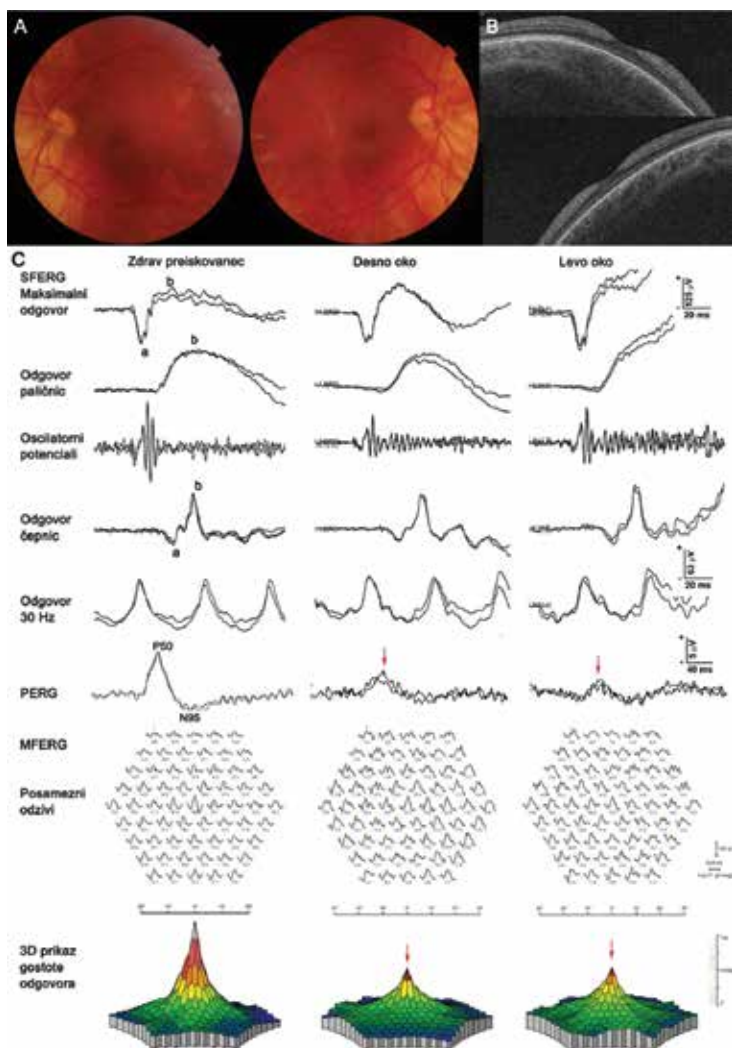
## **POMEN UPORABE ELEKTROFIZIOLOŠKIH PREISKAV PRI DIAGNOSTIKI PATOLOŠKE KRATKOVIDNOSTI**

Zgoraj opisane študije, ki so uporabile različne elektrofiziološke preiskave pri bolnikih s kratkovidnostjo, so pokazale spremenjene odzive in sklepale na možne patološke mehanizme, odgovorne za tovrstna odstopanja. Pomen elektrofizioloških preiskav v raziskavah je torej opredelitev patofizioloških vzrokov za ugotovljena odstopanja in slabšo ostrino vida. Hkrati pa številne študije opisujejo elektrofiziološka odstopanja pri kratkovidnih bolnikih tudi v primerih, ko ti nimajo očitnih patoloških sprememb na očesnem ozadju. Tako je iz elektrofiziološkega vidika meja med patološko kratkovidnostjo in zgolj visoko kratkovidnostjo nekoliko zabrisana, saj so funkcionalna

odstopanja lahko prisotna tudi, ko na očesnem ozadju še ni mogoče diferencirati očitnih morfoloških sprememb. Elektrofiziološke preiskave v klinični diagnostiki tako lahko pomagajo opredeliti vzrok slabega vida, zlasti v primerih, ko vidna ostrina docela ne korelira z izgledom očesnega ozadja in morfološkimi spremembami, opazovanimi s slikovnimi preiskavami. Opredelitev stopnje okvare mrežničnih struktur pa je zlasti pomembna v primeru, ko je kratkovidnost zgolj spremljajoč pojav retinalne distrofije. V nadaljevanju so opisani trije primeri, ki pokažejo smotrnost uporabe elektrofiziologije pri spremljanju kratkovidnosti.

### **Klinični primer 1**

18-letni preiskovanec je bil na elektrofiziološke preiskave napoten zaradi obojestranske slabovidnosti. Sam poslabšanja vida ni opazil, subjektivno je bilo stanje ves čas enako. Ultrazvočni pregled obeh oči je pokazal, da sta zrkli miopično podaljšani, s stafilomom stene zrkla nazalno nekoliko spodaj. Ob pregledu očesnega ozadja sta bili opisani manjši, blago zvrnjeni papili vidnih živcev, sicer rožnati, makuli sta bili brez foveolarnega odseva, mrežnica je bila v nazalnem delu zelo stanjšana. Ostrina vida je bila na obeh očesih 0.7, desno s korekcijo  $-8.00 -2.50/27^\circ$ , levo pa  $-10.0 -1.50/167^\circ$ . Opravil je obširnejše elektrofiziološke preiskave, sprva po presejalnem protokolu s preiskavo PERG, kjer se je kazala okvara makule. Ob kontrolnem obisku je opravil natančnejše testiranje s preiskavama SFERG in mfERG, elektrofiziološki izvid je prikazan na Sliki 5 ter kaže okvaro makularnega področja desnega in levega očesa, medtem ko je bilo delovanje periferne mrežnice normalno ohranjeno.



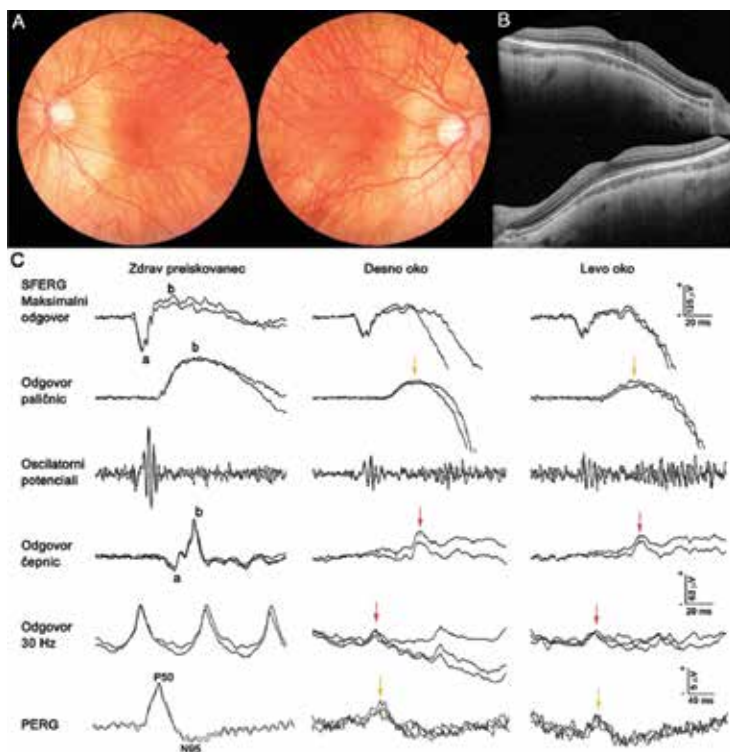
**Slika 5: Slikovna in funkcionalna diagnostika pri bolniku z obojestransko slabovidnostjo. A: Fotografija očesnega ozadja levega in desnega očesa. B: Posnetek optične koherentne tomografije (OCT) čez področje makule desnega in levega očesa. C: Izvid SFERG, PERG in mfERG; SFERG je bil normalen, PERG izrazito znižan, mfERG pa je kazal spremembe v področju fovee (rdeča puščica označuje izrazitejšo spremembo).**



Ugotovljena elektrofiziološka odstopanja lahko razložijo slabo ostrino vida in govorijo za okvaro makularnega področja, lahko v povezavi s prisotnostjo posteriornega stafiloma. Tako v tem primeru ne gre za slabovidnost od otroštva, pri kateri je pričakovano normalno delovanje mrežnice.

### **Klinični primer 2**

12-letni deček je bil na elektrofiziološko preiskavo napoten zaradi obojestranske slabovidnosti ob visoki kratkovidnosti. Kljub predpisanim ustreznim korekcijskim očalom (Do  $-12.75 -1.75/130^\circ$ ; Lo  $-10.75 -1.50/40^\circ$ ) je bila ostrina vida slaba, 0.3–0.4 p. na desnem očesu ter 0.3 na levem očesu. V oftalmološkem statusu je bil opisan normalen barvni vid (Ishihara DLo: 12/12), zrkli blede, roženici gladki, prozorni, sprednja prekata čista, primerno globoka, leči čisti. Ob pregledu očesnega ozadja so bile opisane posamezne zgostitve v steklovini, papili zvrnjeni, C/D 0.5, makuli brez foveolarnega odseva, peripapilarna atrofija, mrežnica stanjšana, žilje poravnano. Deček je opravil preiskavi SFERG in PERG, spremembe so prikazane na Sliki 6.



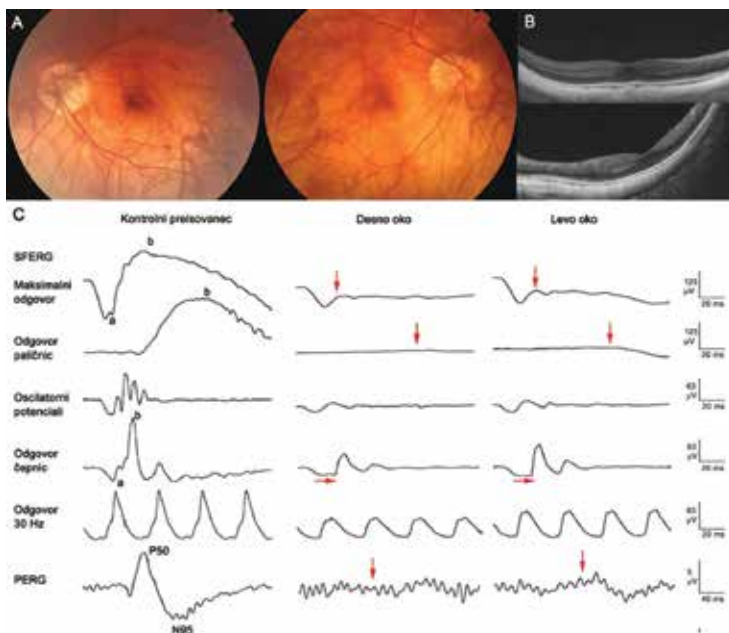
**Slika 6: Slikovna in funkcionalna diagnostika pri bolniku z obojestransko slabovidnostjo. A: Fotografija očesnega ozadja levega in desnega očesa. B: Posnetek optične koherentne tomografije (OCT) čez področje makule desnega in levega očesa. C: Izvid SFERG in PERG; pri SFERG so bili vsi odzivi nižji, izraziteje je bil prizadet sistem čepnic; pri PERG sta bila valova P50 in N95 mejno nižja (rdeča puščica označuje izrazitejše spremembe, rumena pa mejne).**

Elektrofiziološke preiskave so pokazale znake generalizirano slabše funkcije mrežnice, izraziteje je bil prizadet sistem čepnic, tako v področju makul kot tudi periferneje. Ugotovljena funkcionalna odstopanja mrežnice so bila tolikšna, da so lahko razložila slabo ostrino vida, ki torej ni bila posledica slabovidnosti od otroštva. S preiskavo pa ni bilo mogoče diferencirati, ali je šlo za patološko kratkovidnost ali morebitno spremljajočo retinalno

distrofijo, zato je bil deček s strani lečečega oftalmologa napoten še na genetsko testiranje.

### **Klinični primer 3**

36-letni gospod je bil na elektrofiziološko preiskavo napoten zaradi opredelitve vzroka obojestransko slabše ostrine vida ob visoki kratkovidnosti in nistagmusu. V oftalmološkem statusu je bil opisan finonihni rotatorni nistagmus, miopično spremenjeni papili s peripapilarno atrofijo, obe mrežnici sta bili obsežno miopično spremenjeni, makuli sta bili brez odseva. Ostrina vida je bila na desnem očesu 0.1 s korekcijo  $-21,0$  Dsph, na levem očesu pa 0.4 s korekcijo  $-18,0$  Dsph. Gospod je opravil preiskavo SFERG, spremembe so prikazane na Sliki 7.



**Slika 7: Slikovna in funkcionalna diagnostika pri bolniku z visoko kratkovidnostjo in slabo ostrino vida. A: Fotografija očesnega ozadja levega in desnega očesa.**

**B: Posnetek optične koherentne tomografije (OCT) čez področje makule desnega in levega očesa. C: Izvid SFERG in PERG; pri SFERG se je kazala značilna elektronegativna izoblikovanost maksimalnega odgovora, odgovor paličnic je bil popolnoma odsoten, odgovor čepnic in odgovor 30 Hz sta bila ohranjena, vendar spremenjeno izoblikovana. Tovrstne spremembe so karakteristične za popolno obliko stacionarne nočne slepote.**

Na podlagi ugotovljenih odstopanj SFERG smo ugotovili, da je slaba ostrina vida posledica kompletne oblike kongenitalne stacionarne nočne slepote (kompletna CSNB). Kompletna oblika CSNB je prirojeno obolenje, ki se deduje vezano na kromosom X ali avtosomno recesivno. Pri X-vezani obliki gre za mutacijo v genu *NYX*, ki kodira ekstracelularni protein niktalopin, ta pa je domnevno odgovoren za pravilno formiranje ON-mrežnične poti med embriogenezo (34). Pri avtosomno recesivni obliki kompletne CSNB gre za mutacijo genov *GRM6*, *TRPM1*, *LRIT3* ali *GPR179*, ki povzročijo neaktivnost

ON-bipolarnih celicah (8,35). Klinične značilnosti kompletne oblike nočne slepote so težave z vidom v temi, kar pa ni nujno glavni simptom. Bolniki pogosteje od tega tožijo zaradi znižane ostrine vida, prisotna je zmerna do visoka kratkovidnost. Očesno ozadje je večinoma normalno ali miopno spremenjeno, prisotna sta lahko nistagmus in škiljenje. SFERG je karakteristično spremenjen, in sicer je maksimalni odgovor elektronegativne oblike (normalen val a in zelo reduciran val b), kar je posledica ohranjenega delovanja fotoreceptorjev, medtem ko je prenos signala na plast bipolarnih celic zmanjšan. Odgovor paličnic je pri kompletni obliki popolnoma odsoten, ker se signal v sistemu paličnic prevaja zgolj prek ON-bipolarnih celic, te pa so pri kompletni CSNB nefunkcionalne. Odgovor čepnic je lahko normalne do subnormalne amplitude, karakteristično pa je spremenjen val a, ki je razširjen. Sprememba v izoblikovanosti odgovora čepnic je posledica manjkajoče komponente ON-bipolarnih celic, ki tvorijo zgodnjo fazo vala b odgovora čepnic, medtem ko tvorijo pozno fazo OFF-bipolarne celice, te pa so pri kompletni obliki CSNB normalno delujoče (36,37). Podobno je vzorec elektrofizioloških odstopanj karakterističen tudi pri bolnikih z nekompletno obliko CSNB, ki se prav tako pojavlja v povezavi s kratkovidnostjo. Pri nekompletni obliki CSNB gre zgolj za delno okvaro ON- in OFF-bipolarnih celic mrežnice, kar pa je prav tako mogoče razbrati na podlagi vzorca sprememb SFERG (37). Elektrofiziološko testiranje je tako pri bolnikih s kratkovidnostjo in pridruženo CSNB poleg genetskih preiskav ključno orodje za odkrivanje vzroka slabe ostrine vida.

## ZAKLJUČEK

Elektrofiziološke preiskave omogočajo objektivno oceno delovanja vidnega sistema pri kratkovidnosti, tudi kadar so funkcionalna odstopanja prisotna brez očitnih patoloških sprememb na očesnem ozadju. Če gre za spremljajočo distrofijo mrežnice, lahko na podlagi dobljenih elektroretinografskih sprememb lociramo nivo okvare in opredelimo obseg sprememb.

## ZAHVALA

Za izvrstno sodelovanje pri vsakodnevni klinični elektrofiziološki diagnostiki se zahvaljujem celotni ekipi Laboratorija za vidno elektrofiziološko diagnostiko, zlasti doc. dr. Andreju Megliču, Ani Jeršin, Andreji Bozovičar in Astridi Pintarič.

## LITERATURA

1. Wakitani Y, Sasoh M, Sugimoto M. Macular thickness measurements in healthy subjects with different axial lengths using optical coherence tomography. *Retina* 2003;23(2):177–182.
2. Kader MA. Electrophysiological study of myopia. *Sau J Ophthalmol.* 2012;26(1):91–99.
3. Tu Y, Wei WB, Zhou D, Wang DS, Liu Y, Zhao M. Observation on morphology and function of macular in pathologic myopia. *Chin J Ophthalmol.* 2008;44(9):794–799.
4. Sadowski B, Zrenner E. Cone and rod function in cone degenerations. *Vis Res.* 1997;37(16):2303–2314.
5. Flaxel CJ, Jay M, Thiselton DL, Nayudu M, Hardcastle AJ, Wright A, Bird AC. Difference between RP2 and RP3 phenotypes in X linked retinitis pigmentosa. *Br J Ophthalmol.* 1999;83(10):1144–1148.
6. Zito I, Allen LE, Patel RJ, Meindl A, Bradshaw K, Yates JR, Bird AC, Erskine L, Cheetham ME, Webster AR, Poopalasundaram S. Mutations in the CACNA1F and NYX genes in British CSNBX families. *Human mut.* 2003;21(2):169–179.
7. Marr JE, Halliwell-Ewen J, Fisher B, Soler L, Ainsworth JR. Associations of high myopia in childhood. *Eye.* 2001;15(1):70–74.
8. Robson AG, Nilsson J, Li S, Jalali S, Fulton AB, Tormene AP, Holder GE, Brodie SE. ISCEV guide to visual electrodagnostic procedures. *Doc Ophthalmol.* 2018;136:1–26.
9. Flitcroft DJ, Adams GG, Robson AG, Holder GE. Retinal dysfunction and refractive errors: an electrophysiological study of children. *Br J Ophthalmol.* 2005;89(4):484–488.
10. Kawabata H, Adachi-Usami E. Multifocal electroretinogram in myopia. *Invest Ophthalmol Vis Sci.* 1997; 38(13):2844–2851.
11. Westall CA, Dhaliwal HS, Pantan CM, Sigesmun D, Levin AV, Nischal KK, Heon E. Values of electroretinogram responses according to axial length. *Doc Ophthalmol.* 2001;102(2):115–130.
12. Luu CD, Lau AM, Lee SY. Multifocal electroretinogram in adults and children with myopia. *Arch Ophthalmol* 2006;124(3):328–334.
13. Gupta SK, Chakraborty R, Verkicharla PK. Electroretinogram responses in myopia: a review. *Doc Ophthalmol.* 2022;145(2):77–95.
14. Šuštar M, Hawlina M, Breclj J. Klinično elektrofiziološko testiranje vida. *Slo Med J.* 2020;89(7-8):378–397.

15. Robson AG, Frishman LJ, Grigg J, Hamilton R, Jeffrey BG, Kondo M, Li S, McCulloch DL. *ISCEV Standard for full-field clinical electroretinography (2022 update)*. *Doc Ophthalmol* . 2022;144(3):165–177.
16. Karpe G. *The basis of clinical electroretinography*. *Acta Ophthalmol*. 1945:1–18.
17. Sachidanandam R, Ravi P, Sen P. *Effect of axial length on full-field and multifocal electroretinograms*. *Clin Exper Optometry*. 2017;100(6):668–675.
18. Blach RK, Jay B, Kolb H. *Electrical activity of the eye in high myopia*. *Br J Ophthalmol*. 1966;50:629–641.
19. Ishikawa M, Miyake Y, Shiroyama N. *Focal macular electroretinogram in high myopia*. *Nippon Ganka Gakkai Zasshi*. 1990;94:1040–1047.
20. Hoffmann MB, Bach M, Kondo M, Li S, Walker S, Holopigian K, Viswanathan S, Robson AG. *ISCEV standard for clinical multifocal electroretinography (mfERG)(2021 update)*. *Doc Ophthalmol*. 2021;142:5–16.
21. Park S, Kim SH, Park TK, Ohn YH. *Evaluation of structural and functional changes in non-pathologic myopic fundus using multifocal electroretinogram and optical coherence tomography*. *Doc Ophthalmol*. 2013;126:199–210.
22. Hood DC. *Assessing retinal function with the multifocal technique*. *Progress in retinal and eye research*. 2000;19(5):607–646.
23. Chan HL, Mohidin N. *Variation of multifocal electroretinogram with axial length*. *Ophthalm Physiol Optics*. 2003;23(2):133–140.
24. Nebbioso M, Lambiase A, Gharbiya M, Bruscolini A, Alisi L, Bonfiglio V. *High myopic patients with and without foveoschisis: morphological and functional characteristics*. *Doc Ophthalmol*. 2020;141:227–236.
25. Luu CD, Foulds WS, Tan DT. *Features of the multifocal electroretinogram may predict the rate of myopia progression in children*. *Ophthalmology*. 2007;114(8):1433–1438.
26. Bach M, Brigell MG, Hawlina M, Holder GE, Johnson MA, McCulloch DL, Meigen T, Viswanathan S. *ISCEV standard for clinical pattern electroretinography (PERG): 2012 update*. *Doc Ophthalmol*. 2013;126:1–7.
27. Oner A, Gumus K, Arda H, Karakucuk S, Mirza E. *Pattern electroretinographic recordings in eyes with myopia*. *Eye Cont Lens*. 2009;35(5):238–241.
28. Lubiński W. *Electroretinogram of the “pattern” type of eyes with medium grade myopia*. *Klin Oczna*. 1991;93:284–285.
29. Odom JV, Bach M, Brigell M, Holder GE, McCulloch DL, Mizota A, Tormene AP, *International Society for Clinical Electrophysiology of Vision*. *ISCEV standard for clinical visual evoked potentials: (2016 update)*. *Doc Ophthalmol*. 2016;133:1–9.
30. Holder GE, Celesia GG, Miyake Y, Tobimatsu S, Weleber RG. *International Federation of Clinical Neurophysiology: recommendations for visual system testing*. *Clin Neurophys*. 2010;121(9):1393–1409.
31. Holder GE. *Electrophysiological assessment of optic nerve disease*. *Eye*. 2004;18(11):1133–1143.
32. Abdelkader M, Fawzy A. *Visual Evoked Potential in Myopia*. *Acta Scient Ophthalmol*. 2022;5:5.
33. Kothari R, Bokariya P, Singh R, Singh S. *Influence of refractory error on the pattern reversal VEPs of myopes and hypermetropes*. *Int J Physiol* 2013;1:57–61.

34. Bech-Hansen NT, Naylor MJ, Maybaum TA, Sparkes RL, Koop B, Birch DG, Bergen AA, Prinsen CF, Polomeno RC, Gal A, Drack AV, Musarella MA, Jacobson SG, Young RS, Weleber RG. Mutations in NYX encoding the leucine-rich proteoglycan nyctalopin cause X-linked complete congenital stationary night blindness. *Nat Genet* 2000;26(3):319–323.
35. Dryja TP, McGee TL, Berson EL, Fishman GA, Sandberg MA, Alexander KR, Derlacki DJ, Rajagopalan AS. Night blindness and abnormal cone electroretinogram ON responses in patients with mutations in the GRM6 gene encoding mGluR6. *Proc Nat Acad Sci USA* 2005;102(13):4884–4889.
36. Miyake Y, Yagasaki K, Horiguchi M, Kawase Y. On- and off responses in photopic electroretinogram in complete and incomplete types of congenital stationary night blindness. *Jpn J Ophthalmol* 1987;31:81–87.
37. Allen LE, Zito I, Bradshaw K, Patel RJ, Bird AC, Fitzke F, Yates JR, Trump D, Hardcastle AJ, Moore AT. Genotype-phenotype correlation in British families with X linked congenital stationary night blindness. *Br J Ophthalmol* 2003;87(11):1413–1420.



## NEKONTAKTNA BIOMETRIJA PRI KRATKOVIDNOSTI

---

*Katja Matovič*

*Očesna klinika, Univerzitetni klinični center Ljubljana*

### IZVLEČEK

Optična biometrija predstavlja zlati standard očesne biometrije in omogoča natančnejše doseganje tarčne pooperativne refrakcije. Spremljanje aksialne dolžine zrkla s pomočjo optične biometrije igra tudi pomembno vlogo pri spremljanju razvoja kratkovidnosti. Hitrejša rast zrkla je pri kratkovidnih otrocih prisotna že 3 leta pred pojavom refraktivne napake očesa, sledenje rasti zrkla pa omogoča tudi prepoznavo tistih, pri katerih bi bile indicirane metode za upočasnitev napredovanja kratkovidnosti.

***Ključne besede:*** biometrija, kratkovidnost, miopija, intraokularna leča, aksialna dolžina zrkla

### UVOD

Po definiciji iz Slovarja slovenskega knjižnega jezika je biometrija statistično proučevanje življenjskih pojavov in procesov ter tehnologija zbiranja in obdelave podatkov o posameznikovih merljivih telesnih in vedenjskih lastnostih, po katerih ga je mogoče preveriti in prepoznati (1). Očesna biometrija predstavlja meritev več anatomskih značilnosti očesa za izračun moči znotrajočesne leče (IOL) glede na tarčno pooperativno refrakcijo. Doseganje tarčnega refraktivnega izida je zelo pomembno v moderni kataraktni in refraktivni kirurgiji. Pri tem je pri izračunu moči IOL pomembna prevsem natančna meritev očesnih parametrov, kot so aksialna dolžina zrkla (ADZ), roženične ukrivljenosti in globine sprednjega prekata, ter izbira primerne formule za izračun IOL in konstante IOL (2).

## VRSTE BIOMETRIJE

Ultrazvočna biometrija je dolga leta veljala za zlati standard, od leta 1999 pa je v klinični praksi v uporabi predvsem optična biometrija (3). Ultrazvočna biometrija je kontaktna, pri čemer sta na voljo dve vrsti, in sicer apnacijska biometrija in imerzijska biometrija. Pri prvi se ultrazvočna sonda prisloni direktno na roženico, pri čemer lahko pride do napak v meritvi zaradi identacije roženice in meritev, ki ne potekajo v optični osi, prisotno pa je tudi tveganje za prenos okužbe (4). Pri imerzijski biometriji je med ultrazvočno sondo in roženico s fiziološko raztopino napolnjen skleralni nosilec, s čimer se prepreči možnost identacije roženice (4). Optična biometrija deluje na podlagi delne koherentne interferometrije, optične nizkokoharentne interferometrije in t. i. swept-source optične koherentne tomografije (SS-OCT) (5). Omejitve optične biometrije, sicer manj pri uporabi tehnologije s SS-OCT, predstavljajo predvsem meritve pri izrazito zamotnjenih optičnih medijih. V teh primerih je mogoča tudi kombinacija optične biometrije z ultrazvočno meritvijo (6).

## IZRAČUN IOL PRI VISOKI KRATKOVIDNOSTI

Pri visoki kratkovidnosti je optična biometrija v primerjavi z ultrazvočno natančnejša, saj se pri slednji pogosteje pojavijo napake predvsem pri meritvi aksialne dolžine zrkla ob prisotnosti posteriornega stafiloma (7). Večina formul za izračun IOL je primerna pri ADZ med 22,0 in 25,0 mm (8). Med formulami tretje generacije je pri visoki kratkovidnosti najbolj primerna formula Heigis, med novejšimi pa predvsem formula Barrett Universal II, Kane, in prilagoditev Wang-Koch za formulo Holladay I (9).

## SLEDENJE KRATKOVIDNOSTI

Biometrijske meritve so poleg refraktivne napake, življenjskega sloga in genetskih dejavnikov vključene tudi v različne napovedne modele za razvoj kratkovidnosti (10). ADZ se običajno poveča s 16,8 mm ob rojstvu do 23,6 mm v odrasli dobi (11). Proces rasti zrkla je reguliran s procesom t. i. emetropizacije, pri čemer rast ADZ spremlja manjšanje refraktivne moči roženice in leče (12,13). Rast ADZ je pospešena pri miopih, pri čemer je

najhitrejša leto pred pojavom kratkovidnosti, v primerjavi z emetropi pa je rast zrkla hitrejša 3 leta pred in 5 let po pojavu kratkovidnosti (14,15). Pričakovana letna sprememba ADZ za emetropne otroke do 8. leta starosti je 0,2 mm, pri kratkovidnih otrocih pa letna rast znaša povprečno 0,34 mm. Med 9. in 11. letom ADZ narašča od 0,1 do 0,15 mm letno, rast pa se upočasni tudi v času pubertete (16,17). Pri otrocih azijskega porekla je rast ADZ hitrejša kot pri belcih (17,18).

Raziskava na vzorcu evropske populacije otrok je pokazala tudi, da je razvoj kratkovidnosti pri otrocih z vrednostjo ADZ pod 50. percentilo manj verjetna v primerjavi s tistimi nad 50. percentilo (16). Podobni so bili tudi izsledki raziskave na vzorcu azijske populacije, pri čemer je bila vrednost ADZ na posamezni percentili večja v primerjavi z evropskimi podatki (19).

V klinični praksi ugotovitev in spremljanje kratkovidnosti običajno poteka prek meritev refraktivne napake očesa. Pri uporabi metod za zmanjšanje napredovanja kratkovidnosti je bolj kot spremljanje refraktivne napake očesa priporočljivo spremljanje ADZ. Raziskava, opravljena na vzorcu japonske populacije, je pokazala, da v nasprotju z ADZ sama refraktivna napaka očesa ne predstavlja dejavnika tveganja za miopično retinopatijo (20).

Novejše smernice pri kratkovidnosti tako svetujejo spremljanje napredovanja kratkovidnosti prek meritev ADZ (21,22). Meritve ADZ so edini mogoči način spremljanja napredovanja kratkovidnosti pri uporabi ortokeratologije, saj je zmanjšana refraktivna napaka očesa posledica spremembe refraktivne moči roženice ob uporabi same metode (23,24). Tudi pri farmakološki metodi z uporabo kapljic atropina je priporočljivo spremljanje ADZ, saj je bila korelacija ADZ in refraktivne napake očesa v predhodnih raziskavah nekonsistentna (25). Izsledki raziskave ATOM2 so na podlagi refraktivnih izidov sprva kazali, da je nižja koncentracija atropina, 0,01 %, učinkovita pri upočasnitvi napredovanja kratkovidnosti. Ob upoštevanju meritev ADZ je bila naknadno ugotovljena slaba korelacija med spreminjanjem refraktivne napake in ADZ (25,26,27). Prednost meritev ADZ pri pediatrični populaciji je tudi v tem, da je za natančno meritev refraktivne napake potrebna meritev refraktivne napake v cikloplegiji.

Za lažjo interpretacijo vrednosti ADZ in oceno tveganja za napredovanje kratkovidnosti so na voljo percentilne tabele (16,28). ADZ otroka se lahko primerja s pričakovano aksialno dolžino glede na otrokovo starost, enako

pa porast ADZ v obdobju spremljanja. Kot nekontaktna, avtomatizirana in natančna metoda je optična biometrija v primerjavi z ultrazvočno bolj priporočljiva za spremljanje kratkovidnosti pri otrocih (29). Predvsem pri slabi fiksaciji in prisotnosti posteriornega stafiloma je ponovljivost meritev boljša ob uporabi biometrije s SS-OCT (30).

## ZAKLJUČEK

Danes zlati standard v očesni biometriji predstavlja optična biometrija. Tarčni refraktivni izid temelji na natančnih biometrijskih meritvah, ki omogočajo pravilno izbiro IOL. Spremljanje anatomskega parametra očesa, predvsem ADZ, pa igra tudi pomembno vlogo pri spremljanju emetropizacije očesa ter oceni tveganja za nastanek in napredovanje kratkovidnosti. Na rast ADZ vplivajo starost, rasa in osnovna refraktivna napaka očesa. Pri razvoju kratkovidnosti je pospešena rast zrkla prisotna še pred pojavom refraktivne napake očesa in predstavlja dejavnik tveganja za nastanek miopične retinopatije.

## LITERATURA

1. *Slovar slovenskega knjižnega jezika, druga, dopolnjena in deloma prenovljena izdaja, www.fran.si, dostop 10. 1. 2024*
2. *Stopyra W, Langenbacher A, Grzybowski A. Intraocular Lens Power Calculation Formulas-A Systematic Review. Ophthalmol Ther. 2023 Dec; 12(6):2881–2902.*
3. *Kunert KS, Peter M, Blum M, Haigis W, Sekundo W, Schütze J, Bühren T. Repeatability and agreement in optical biometry of a new swept-source optical coherence tomography-based biometer versus partial coherence interferometry and optical low-coherence reflectometry. J Cataract Refract Surg. 2016 Jan;42(1):76–83.*
4. *Sahin A, Hamrah P. Clinically relevant biometry. Curr Opin Ophthalmol. 2012 Jan; 23(1):47–53.*
5. *Shah TD, Shah RT, Shah AT, Ranpara KH. Update and understanding of optical biometer. Glob J Cataract Surg Res Ophthalmol 2022; 1:26–35.*
6. *Srivannaboon S, Chirapapaisan C, Nantasri P, Chongchareon M, Chonpimai P. Agreement of IOL power and axial length obtained by IOLMaster 500 vs IOLMaster with Sonolink connection. Graefes Arch Clin Exp Ophthalmol 2013; 1145-9., 251: 1145–9.*
7. *Shen P, Zheng Y, Ding X, Liu B, Congdon N, Morgan I, He M. Biometric measurements in highly myopic eyes. J Cataract Refract Surg. 2013 Feb; 39(2):180–7.*

8. Chen C, Xu X, Miao Y, Zheng G, Sun Y, Xu X. Accuracy of Intraocular Lens Power Formulas Involving 148 Eyes with Long Axial Lengths: A Retrospective Chart-Review Study. *J Ophthalmol*. 2015; 2015:976847.
9. Elhusseiny AM, Salim S. Cataract surgery in myopic eyes. *Curr Opin Ophthalmol*. 2023 Jan 1; 36473016.), 34(1):64–70.
10. Han X, Liu C, Chen Y, He M. Myopia prediction: a systematic review. *Eye (Lond)*. 2022 May; 36(5):921–929.
11. Gordon RA, Donzis PB. Refractive development of the human eye. *Arch Ophthalmol*. 1985; 103(6):785–9.
12. Gwiazda J, Thorn F, Bauer J, Held R. Emmetropization and the Progression of Manifest Refraction in Children Followed From Infancy to Puberty. Oxford, Royaume-Uni: Pergamon Press; 1993.
13. Wildsoet CF. Active emmetropization--evidence for its existence and ramifications for clinical practice. *Ophthalmic Physiol Opt*. 1997 Jul;17(4):279–90.
14. Morgan I, Rose K. How genetic is school myopia? *Prog Retinal Eye Res*. 2005; 24:1–38.
15. Mutti DO, Hayes JR, Mitchell GL, et al. Refractive error, axial length, and relative peripheral refractive error before and after the onset of myopia. *Invest Ophthalmol Vis Sci*. 2007; 48:2510–2519.
16. Tideman JW, Polling JR, Vingerling JR, Jaddoe VWV, Williams C, Guggenheim JA, et al. Axial length growth and the risk of developing myopia in European children. *Acta Ophthalmol*. 2018; 96(3):301–9.
17. Jones LA, Mitchell GL, Mutti DO, Hayes JR, Moeschberger ML, Zadnik K. Comparison of ocular component growth curves among refractive error groups in children. *Invest Ophthalmol Vis Sci*. 2005; 46(7):2317–27.
18. Wong HB, Machin D, Tan SB, Wong TY, Saw SM. Ocular component growth curves among Singaporean children with different refractive error status. *Invest Ophthalmol Vis Sci*. 2010; 51(3):1341–7.
19. Sanz Diez P, Yang LH, Lu MX, Wahl S, Ohlendorf A. Growth curves of myopia-related parameters to clinically monitor the refractive development in Chinese schoolchildren. *Graefes Arch Clin Exp Ophthalmol*. 2019; 257(5):1045–53.
20. Asakuma T, Yasuda M, Ninomiya T, Noda Y, Arakawa S, Hashimoto S, Ohno-Matsui K, Kiyohara Y, Ishibashi T. Prevalence and risk factors for myopic retinopathy in a Japanese population: the Hisayama Study. *Ophthalmology*. 2012 Sep; 119(9):1760–5.
21. Brennan NA, Taoubouti YM, Cheng X, Bullimore MA. Efficacy in myopia control. *Prog Retin Eye Res*. 2021 Jul; 83:100923.
22. Wolffsohn JS, Kollbaum PS, Berntsen DA, Atchison DA, Benavente A, Bradley A, et al. IMI – Clinical Myopia Control Trials and Instrumentation Report. *Invest Ophthalmol Vis Sci*. 2019 Feb; 60(3):M132–60.
23. Na M, Yoo A. The effect of orthokeratology on axial length elongation in children with myopia: Contralateral comparison study. *Jpn J Ophthalmol*. 2018; 62(3):327–34.
24. Zhu MJ, Feng HY, He XG, Zou HD, Zhu JF. The control effect of orthokeratology on axial length elongation in Chinese children with myopia. *BMC Ophthalmol*. 2014; 14:141.

25. Yam JC, Jiang Y, Tang SM, Law AKP, Chan JJ, Wong E, Ko ST, Young AL, Tham CC, Chen LJ, Pang CP. Low-Concentration Atropine for Myopia Progression (LAMP) Study: A Randomized, Double-Blinded, Placebo-Controlled Trial of 0.05%, 0.025%, and 0.01% Atropine Eye Drops in Myopia Control. *Ophthalmology*. 2019 Jan;126(1):113–124.
26. Bullimore MA, Berntsen DA. Low-Dose Atropine for Myopia Control: Considering All the Data. *JAMA Ophthalmol*. 2018; 136(3):303.
27. Khanal S, Phillips JR. Which low-dose atropine for myopia control? *Clin Exp Optom*. 2019.
28. He X, Sankaridurg P, Naduvilath T, Wang J, Xiong S, Weng R, Du L, Chen J, Zou H, Xu X. Normative data and percentile curves for axial length and axial length/corneal curvature in Chinese children and adolescents aged 4–18 years. *Br J Ophthalmol*. 2023 Feb;107(2):167–175. doi: 10.1136/bjophthalmol-2021-319431. Epub 2021 Sep 16.
29. Song JS, Yoon DY, Hyon JY JH. Comparison of Ocular Biometry and Refractive Outcomes Using IOL Master 500, IOL Master 700, and Lenstar LS900. *Korean J Ophthalmol*. 2020; 34(2):126–32.
30. Yang JY, Kim HK, Kim SS. Axial length measurements: Comparison of a new swept-source optical coherence tomography–based biometer and partial coherence interferometry in myopia. *J Cataract Refract Surg*. 2017; 43(3):328–32.

## REFRAKTIVNI POSEGI ZA ODPRAVO KRATKOVIDNOSTI

---

*Špela Štunf Pukl*

*Očesna klinika, Univerzitetni klinični center Ljubljana, Slovenija*

*Medicinska fakulteta Univerze v Ljubljani, Slovenija*

### IZVLEČEK

Refraktivni posegi predstavljajo alternativo optični korekciji kratkovidnosti in so vse bolj zaželeni. Trajno zmanjšajo moč lomnega aparata očesa na nivoju roženice, dodatne fakične umetne znotrajočesne leče ali lastne leče. Posegi na roženici so večinoma laserski, fakične leče so kolamerne, na nivoju leče pa opravimo odstranitev čiste leče z vstavitvijo primerne umetne (nadstandardne) znotrajočesne leče. Pri odločitvi za posamezen poseg se s posameznikom natančno pogovorimo, ugotovimo njegove motive in želje ter opravimo pregled in diagnostične preiskave za ugotavljanje primernosti izbranega posega. S tem tveganja refraktivnih posegov zmanjšamo na najmanjšo možno raven.

### ABSTRACT

Refractive surgery is becoming more and more popular and represents an alternative to the optical correction of myopia. A surgical procedure at the level of the cornea, a phakic intraocular lens (IOL), or a surgery of the natural cristaslline lens can be performed to permanently reduce the refractive power of the eye. The vast majority of the corneal refractive procedures are laser procedures, the phakic IOLs are nowadays mostly collamer IOLs, and the lens based surgery is mostly clear lens extraction with implantation of a suitable (premium) IOL. The decision process is based on a thorough interview with the candidate in order to find out his or her motivation and desires, and a meticulous clinical exam with all the diagnostic procedures needed to confirm the suitability of the chosen procedure. In this way the risks of the refractive procedures can be at the lowest possible level.

## UVOD

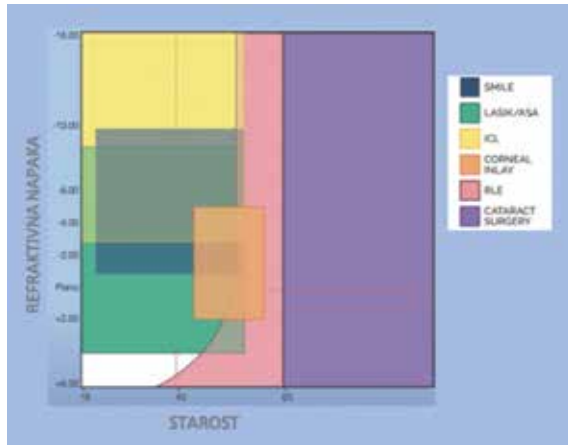
Kratkovidnost je refraktivna napaka očesa, pri kateri je moč lomnega aparata očesa – roženica in leča – glede na dolžino zrkla prevelika, slika nastane pred mrežnico, vid na daljavo pa je zato moten. Refraktivno stanje očesa popravi konveksna (razpršilna) korekcijska leča z minus dioptrijo, ki zmanjša lomnost refraktivnega aparata in omogoča nastanek jasne slike na mrežnici. Z refraktivnimi posegi za odpravo kratkovidnosti trajno zmanjšamo moč lomnega aparata očesa (1), predstavljajo pa alternativo korekciji z očali ali kontaktnimi lečami. Zaželenost takšnih posegov v zadnjih desetletjih narašča, saj posamezniku omogočajo odpravo neugodnih izkušenj z nošnjo kontaktnih leč, odpravo aberacij, bleščanja in zmanjšanja obsega pogleda prek očal ter omogočajo boljši estetski izgled in ugodje pri različnih aktivnostih. Kljub temu predstavlja kirurška korekcija le 0,2 % vseh korekcij dioptrije (2).

Zmanjšanje refraktivne moči lomnega aparata očesa lahko dosežemo s preoblikovanjem roženice (roženični refraktivni posegi), vstavitvijo fakičnih znotrajočesnih leč ali operacijo naravne kristaline leče in vstavitvijo znotrajočesnih leč (lečni refraktivni posegi).

Indikacije in kontraindikacije za posamezen poseg temeljijo v osnovi na velikosti kratkovidnosti in starosti posameznika (Slika 1), vendar je izbor individualen ter vedno zajema pregled indikacij in kontraindikacij za posamezen poseg, izključitev dejavnikov tveganja za med- in pooperativne zaplete.

Posegi za odpravo kratkovidnosti so načeloma namenjeni odraslim posameznikom s stabilno refraktivno napako (spreminjanje za  $< 0,5$  Dsph/leto v zadnjih 2 letih).





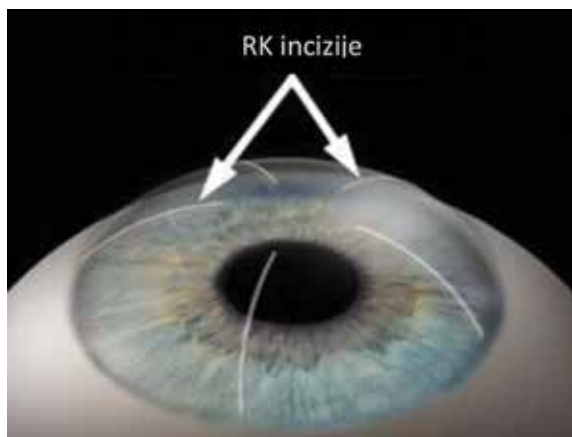
**Slika 1: Izbira refraktivnega posega v odvisnosti od starosti posameznika in refraktivne napake. (Prirejeno po Parkhurst GD. Refractive surgery extends beyond PRK, LASIK, Primary Care Optometry news 2017; jun. <https://www.healio.com/news/optometry/20170613/refractive-surgery-extends-beyond-prk-lasik>)**

## ROŽENIČNI REFRAKTIVNI POSEGI

Čeprav zgodovina spreminjanja lomnosti roženice z različnimi tehnikami sega v 19. stoletje, razcvet sodobne roženične refraktivne kirurgije predstavlja uvedba laserja excimer (*angl.* Excited dimer, Excimer) v klinično uporabo konec prejšnjega stoletja (3). Posege za odpravo kratkovidnosti delimo v incizijske in ablacijske.

### **Incizijski posegi – radialna keratektomija**

Za odpravo nižje kratkovidnosti od  $-1,0$  do  $-4,0$  dioptrij se je v preteklosti uporabljala incizijska radialna keratektomija, to je poseg, pri katerem napravimo 5–6 radialnih globokih (85–90 % globine strome roženice) incizij izven optične cone roženice (Slika 2). Na teh mestih se roženica izboči, kar povzroči sploščitev centra in znižanje lomne moči v njem (4).



**Slika 2: Shematski prikaz incizij pri radialni keratektomiji.**

Poseg je manj natančen, vpliva na nastanek astigmatizma roženice, prisotna so lahko dnevna nihanja v lomni moči roženice, s časom se pogosto pojavi daljnovidnost. Zapleti so lahko tudi težji, kot npr. perforacija roženice, ruptura zrkla na mestu incizije ob manjši poškodbi, incizije so predilekcijsko mesto za okužbe. Vse naštetu je povzročilo opuščanje takih posegov ob pojavu novejših laserskih tehnik. Danes še redko srečamo posameznike, ki so imeli tak poseg v preteklosti (4).

### **Albacijski roženični refraktivni posegi za odpravo kratkovidnosti**

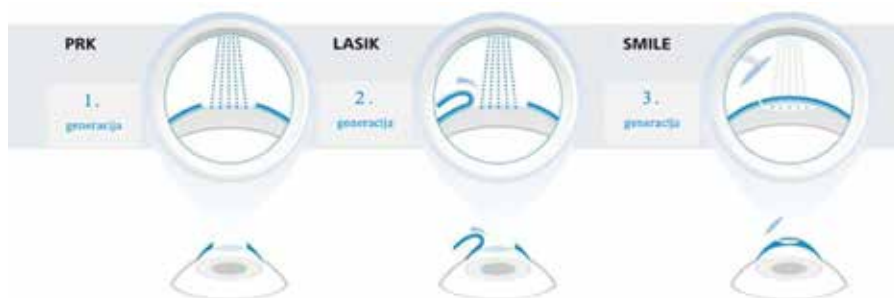Albacija oziroma stanjšanje roženice zmanjša njeno lomno moč. Na ta način lahko odpravimo kratkovidnost.

Zgodovinsko gledano so od šestdesetih do osemdesetih let prejšnjega stoletja razvili ALK (*angl.* Automatel lamelar keratoplasty), pri katerem so poseg stanjšanja roženice opravili mehansko z mikrokeratomom (5). Konec osemdesetih, začetek devetdesetih let prejšnjega stoletja je z uvedbo laserja excimer v klinično uporabo refraktivna kirurgija doživela razcvet; laserski refraktivni posegi na roženici so tako danes eden najpogostejše izvajanih posegov v medicini nasploh (3,6,7,8). To področje oftalmologije je izrazito podvrženo stalnemu spreminjanju in napredku, k izboljšavam tehnik, novim pristopom in tudi novejšim laserskim tehnologijam. Gre za

posege pri sicer zdravih očeh z refraktivno napako in pri mlajši populaciji, zato je razvoj usmerjen v čim manjšo invazivnost, minimalno tveganje, visoko natančnost posega in stabilen izid.

Na splošno velja, da se laserske ablacije opravljajo pri nižji kratkovidnosti do  $-6,0$  dioptrij pri posameznikih, ki še imajo sposobnost akomodacije. Absolutne kontraindikacije za tak poseg so distrofije in ektazije roženice (keratokonus), bolezni ali okužbe roženice, stanje po herpetični okužbi roženice, suho oko, kakršnakoli patologija očesa, pri kateri je roženica vključena ali bi poseg na njej lahko vplival na potek patologije (revmatska obojenja oči, glavkom, okvara limbalnih celic ...), sistemske bolezni, ki vplivajo na celjenje. Pri vsakem kandidatu pa se individualno pregledajo še ostale relativne kontraindikacije, njegove želje in pričakovanja ter tveganja za zaplete.

Ločimo 3 generacije laserskih posegov za odpravo dioptrije (Slika 3): 1. generacija posegov predstavlja površinske ablacije, 2. generacija so posegi z režnjem, 3. generacija so ablacije v žepu.



**Slika 3: Shematski prikaz treh različnih načinov laserske ablacije roženice za odpravo dioptrije.**

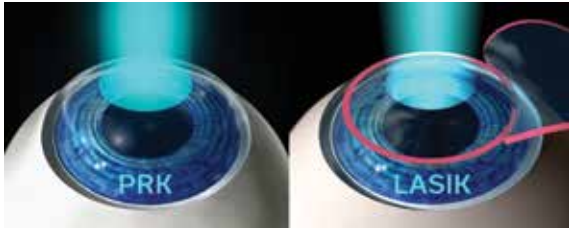
### **Površinske roženične ablacije**

Pri tovrstnih posegih epitel roženice odstranimo z instrumentom (*angl.* Photorefractive Keratektomy, PRK), alkoholno delaminacijo (*angl.* Laser

Assisted Sub-Epithelial Keratectomy, LASEK), lasersko ablacijo epitela (*angl.* Transepithelial PhotoRefractive Keratectomy, TransPRK, ali *angl.* Advanced Surface Ablation, ASA) ali natančnim povrhnjim režnjem sloja epitela (*angl.* Epithelial Laser Assisted In Situ Keratomileusis, EpiLASIK). Za odpravo kratkovidnosti opravimo excimer lasersko ablacijo povrhnjih slojev roženične strome v optični coni (Slika 4). Epitel se nato zaceli spontano, prve dni po posegu pacient dobi terapevtsko kontaktno lečo. Površinska ablacija je dokazano dobra metoda za odpravo kratkovidnosti različnih velikosti. Ker je za sekundarno ektazijo pomembna debelina preostale roženice po opravljeni ablaciji, ki naj ne bo manjša od 250 mikrometrov, je povrhnja ablacija v tem pogledu najvarnejši poseg. Primerna je tudi za tanjše roženice (9–14).

Poseg poteka v lokalni anesteziji, največkrat na obeh očesih v istem terminu. Sodobni laserji omogočajo neposreden vnos podatkov posameznega očesa, odpravo sferične in cilindrične komponente ter vpliv na abaracije višjih stopenj. Laserska ablacija se izvaja z velikim pečatom po letečem vzorcu, kar prepreči pregrevanja laseriranih predelov. Pomembno je naposredno sledenje laserja gibom očesa. Trajanje posega je glede na obseg ablacije nekaj minut. Posegu sledi hlajenje očesa, pri odpravah višjih refraktivnih napak tudi topična aplikacija antimetabolita. Pacient dobi topično koritkosteroidno in antibiotično terapijo, analgetik in terapevtsko kontaktno lečo. Rehabilitacija traja en do dva tedna; v prvem tednu se celi epitel, oko je lahko zelo boleče, ob vstopu epitela v vidno os se prehodno vid zamegli (15).

Povrhnje ablacije so povezane s pojavom stromalnih motnjav roženice – haze. Pojav haze in izrazitost bolečine korelirata z globino ablacije – torej z velikostjo dioptrije, ki jo pri posegu odpravimo (16,17). Zaradi odsotnosti režnja ni tveganj, povezanih z medoperativnimi zapleti v zvezi z režnjem; prav tako po zacelitvi ni tveganj za premike slojev roženice (18).



**Slika 4:** Levo prikaz površnje ablacije PRK, desno prikaz ablacij globljih delov strome pri posegu LASIK.

### **Roženični refraktivni posegi z režnjem**

Pri ablacijah z režnjem ali LASIK (*angl.* Laser-assisted in situ keratomileusis – iz grščine: *kéras* 'rog' + *smileusis* 'upogibanje') v prvem delu posega naredimo rez v površnje sloje roženice, sledi ablacija notranjih slojev strome roženice, na koncu reženj vrnemo na svoje mesto. LASIK spada v drugo generacijo laserskih ablacij roženice, v klinični uporabi je 25 let, je najpogosteje izvajani poseg za odpravo kratkovidnosti, imenovan tudi zlati standard za kirurško korekcijo kratkovidnosti brez astigmatizma ali z njim pri posameznikih z dovolj debelo roženico, da po opravljeni ablaciji ostane zadnji del strome roženice dovolj debel (19–21).

Poseg poteka v topični anesteziji, običajno obe očesi v enem zdravljenju. V prvem delu s pomočjo vakuumskega stojala fiksiramo zrklo in naredimo 100–180 mikronov debel površnji reženj roženice z mikrokeratomom ali femtosekundnim laserjem (22–25), nato odpremo reženj kot platnico knjige in v drugem delu posega naredimo lasersko ablacijo strome z laserjem excimer po enakih principih kot pri površnji ablaciji (Slika 4). Na koncu posega poveznemo reženj nazaj na prvotno mesto (26). Laserska ablacija je lahko vodena z wavefront (27,28) ali topografskim posnetkom površine očesa (29) in poleg odprave sferične in cilindrične komponente refraktivne napake ter vpliva tudi na aberacije višjega reda (18).

Poseg je hiter, po njem je vid takoj jasen in ni prisotne hude bolečine oči v zgodnjem pooperativnem obdobju. Primerni kandidati zanj so osebe brez znakov keratokonusa ali drugih obolenj roženice, pri katerih po predvideni

globini ablacije ostane zadnji del strome roženice dovolj debel, da ni tveganja za sekundarno ektazijo (30).

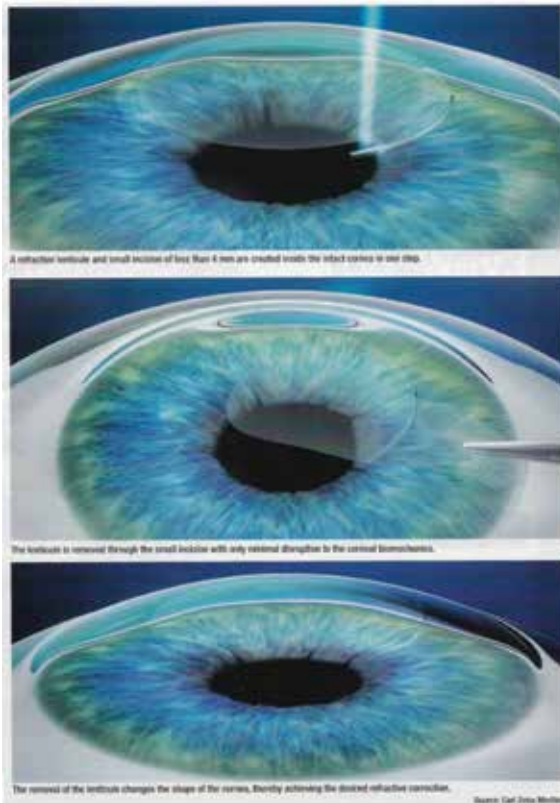
Kontraindikacije so številne; najpomembnejše so prebolela herpetična okužba, aktivna okužba, sindrom suhega očesa, tanka roženica, visoka kratkovidnost (31).

Med posegom in po njem največje tveganje predstavlja reženj, ki se lahko kadarkoli po posegu ob manjši poškodbi premakne in pomeni potencialno mesto vraščanja epitela.

### **Ablacija v žepu**

SMILE (*angl.* Small Incision Lenticule Extraction) je poseg, ki ga poznamo zadnjih 10 let. Pri njem v stromi roženice s femtosekundnim laserjem oblikujemo lentikel, ki ga odstranimo z majhnim rezom v srednji periferiji roženice. Spada v tretjo generacijo refraktivnih posegov roženice, imenovanih tudi minimalno invazivni posegi, in ima prednosti povrhnje ablacije in LASIK-a. S to tehniko ohranimo neprizadet epitel, Baumanovo membrano in preostanek strome, kar po eni strani omogoča hitro in nebolečo rehabilitacijo, po drugi pa v veliki meri ohrani stabilnost roženice (32–35).

Poseg poteka v lokalni anesteziji, običajno ga opravimo na obeh očeh v istem terminu. V prvem delu posega stabiliziramo zrklo z blagim vakuumskim obročkom in s femtosekundnim laserjem oblikujemo intrastromalni lentikel, katerega debelina ustreza velikosti refraktivne napake, ki jo želimo odpraviti. V drugem delu posega s posebnim instrumentom mobiliziramo lentikel ter ga prek 4 mm reza na periferiji roženice odstranimo. Poseg je v celoti neboleč in kratek (Slika 5).



**Slika 5: Zgoraj – femtosekundni laser oblikuje intrastromalni lentikel; sredina – z instrumentom prek 4 mm odprtine na periferiji roženice odstranimo lentikel; spodaj – stanje po posegu.**

Omogoča odpravo kratkovidnosti brez astigmatizma ali z njim, uporablja se tudi pri višjih dioptrijah kratkovidnosti in cilindra. Ima najkrajšo rehabilitacijo od vseh posegov in je primeren tudi za tanjše roženice in posameznike s suhimi očmi. Pri posegu se namreč med drugim ohrani subepitelni živčni pletež, ki je pomemben pri ohranjanju ravnotežja vlaženja očesne površine (37,38).

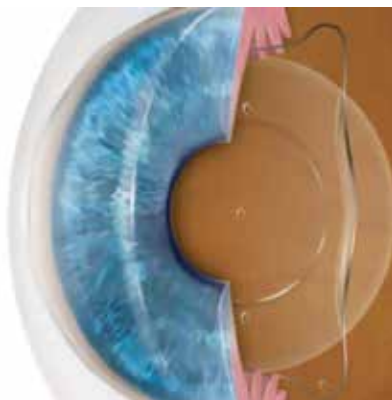
Tveganje predstavlja preoblikovanje lamel strome, daljše obdobje stabilizacije in možnost nepravilnega celjenja ob odstranjenem volumnu strome, ki je večji pri odpravi višjih refraktivnih napak (39,40).

S staranjem se zmanjša viskoznost in poveča trdnost roženice, zato je pri nekoliko starejši populaciji po SMILE sprememba debeline roženice manjša in roženica ostane bolj stabilna (41). Posebno obravnavo zahtevajo tudi posamezniki z večjim kotom kapa (42).

### **VSTAVITEV ZNOTRAJOČESNE FAKIČNE LEČE ZA ODPRAVO KRATKOVIDNOSTI**

Pri višji kratkovidnosti, neprimernosti kandidata za refraktivni poseg na roženici in nekaterih drugih indikacijah se za odpravo kratkovidnosti brez astigmatizma ali z njim pri posameznikih, ki imajo še ohranjeno lastno akomodacijo, lahko implantira znotrajočesno fakično lečo (IOL) (43–45).

V zadnjih letih (od leta 2011) se skoraj izključno uporablja t. i. kolamer lečo za zadnjo kamrico, ki ima v centru perforacijo (ICL Model V4c, STAAR Surgical, Monrovia, ZDA). ICL je oblikovana tako, da se ne dotika lastne leče in da ni tveganja za pupilarni blok (Slika 6). S takim posegom, ki ima dober varnostni profil, dosežemo dober refraktivni izid in dober izid vidne ostrine.



**Slika 6: Znotrajočesna fakična umetna leča ICL.**



Pred posegom je treba ugotoviti primerno globino sprednjega prekata (2,8 mm ali več) ter primerno gostoto endotelnih celic roženice (2000 celic/mm<sup>2</sup> ali več), izmeriti premer oboda sulkusa ter natančno subjektivno refrakcijo. Velikost in jakost ICL se potem izračunata po posebnem kalkulatorju.

Poseg je znotrajočesni, v topični anesteziji, minimalno invaziven in kratek. Običajno se opravi na vsakem očesu ločeno. Pri posegu se v medikamentozni midrizazi ob aplikaciji viskoelastika nad lastno lečo in pod šarenico implantira ICL. Posebna natančnost je potrebna, da pri posegu ne sprožimo nastanka katarakte (49).

Glede neželenih učinkov največja tveganja predstavljajo tveganja v zvezi z znotrajočesnim posegom (skok očesnega pritiska, snotrjaočesnon vnetje, znotrajočesna okužba, ipd.), tveganje za neželene vidne fenomene, predvsem ponoči, ter za pigmentno disperzijo in nastanek katarakte (50–52).

## OPERACIJA ČISTE LEČE

Refraktivni poseg za odpravo kratkovidnosti na nivoju leče se je primerna izbira pri tistih osebah s kratkovidnostjo, ki nimajo več funkcionalne akomodacije. Odprava kratkovidnosti na nivoju leče temelji na biometriji zrkla in implantaciji primerne znotrajočesne leče (Slika 7).

Table 1. Criteria recommended for IOL calculation formula selection in RLE depending on axial length of the eye

Criteria	Axial length <22 mm	Axial length 22	Axial length 24.5	Axial length > 26 mm
1 <sup>ST</sup> choice formula	Hoffer-Q, Haigis	SRK-T, Haigis	SRK-T, Haigis	SRK-T, Haigis
2 <sup>ND</sup> choice formula	Holladay II	Holladay	Holladay	

**Slika 7: Priporočljive formule za izračun IOL glede na dolžino zrkla.**

Običajno gre za znotrajočasne leče, ki odpravijo tudi morebitni roženični astigmatizem (torične IOL) ter omogočajo polega jasnega vida na daljavo tudi jasen vid na različne druge razdalje (IOL s podaljšanim žariščem, večžarišče IOL). Primerno tehnologijo IOL izberemo glede na motivacijo in vsakodnevne aktivnosti posameznika, saj vsak tip leče ponuja nekatere prednosti in ima hkrati določene pomanjkljivosti (53).

Poseg je znotrajočasni, opravimo ga na podoben način kot operacijo katarakte: v topični anesteziji, prek 2,2 mm reza na periferiji roženice naredimo 4,5–5 mm odprtino sprednje lečne ovojnice, odstranimo vsebino leče, v lečno ovojnico vstavimo znotrajočasno umetno lečo. Za pravilno pozicioniranje torične leče je potrebno intraoperativno planiranje s projekcijo osi ali predoperativna oznaka osi.

Tveganja za medoperativne zaplete so podobna kot pri operaciji katarakte. Pomembno pooperativno tveganje pa pri kratkovidnih očeh predstavlja odstop mrežnice z incidenco od 2 do več kot 8 % (54,55). Pri kratkovidnih več kot –10 dioptrij, ki nimajo posega, je incidenca odstopa mrežnice 0,68 % (56). Pri posameznikih, ki imajo pred operacijo posteriorni odstop steklovine, je tveganje nižje (57,58). Pri visoki kratkovidnosti več kot –6,0 dioptrij, aksialni dolžini zrkla >26 mm, mlajših od 50 let in periferni degeneraciji mrežnice je tveganje za odstop mrežnice visoko. Tveganje se še poveča pri raztrganini posteriorne kapsule in po laserski kapsulotomiji YAG (59–61).

## ZAKLJUČKI

V obdobju blaginje je izvajanje različnih refraktivnih posegov za odpravo dioptrije vse pogostejše. Od posega posamezniki pričakujejo predvsem nezahtevnost s kratko rehabilitacijo ter dobrim izidom refrakcije in vida. Oftalmologi se zavedamo, da gre za posege na sicer zdravih očeh z refraktivno napako. Pri vsakem posamezniku zato v predoperativni diagnostični obdelavi in pogovoru natančno ugotovimo morebitne izključitvene kriterije ter tveganja za zaplete. Posegi so primerni za polnoletne posameznike s stabilno kratkovidnostjo.

Pri nizki kratkovidnosti svetujemo laserski refraktivni poseg na roženici, za tanjše roženice površinsko ablacijo ali ablacijo v žepu. Pri višji kratkovidnosti vstavimo znotraj očesno fakično lečo, v poštev pride tudi ablacija v žepu. Refraktivnega posega za odpravo kratkovidnosti na nivoju leče se lotimo pri posameznikih, ki nimajo več funkcionalne akomodacije, in smo posebej pozorni na pravilno izbiro IOL ter tveganja za pooperativni odstop mrežnice.

Po posegu posameznika primerno spremljamo tako zaradi posega samega kot zaradi predobstoječe kratkovidnosti in pripadajočih tveganj.

#### LITERATURA

1. *American Academy of Ophthalmology Preferred. Practice Patterns Committee. Preferred Practice Patterns Guidelines. Comprehensive Adult Medical Eye Evaluation, San Francisco, CA: America Academy of Ophthalmology, 2005.*
2. *Joffe SN. The 25th Anniversary of Laser Vision Correction in the United States. Clin Ophthalmol 2021;15:1163–1172.*
3. *Trokel SL, Srinivasan R, Braren B. Excimer laser surgery of the cornea. Am J Ophthalmol 1983;96:710–715.*
4. *Binder PS. Radial keratotomy and excimer laser photorefractive keratectomy for the correction of myopia. J Refract Corneal Surg. 1994;10:443–464.*
5. *Buratto L. From Keratomileusis to LASIK: A Short History, CRST Global 2007; [https://crstodayeurope.com/articles/2007-sep/0907\\_18-php/#](https://crstodayeurope.com/articles/2007-sep/0907_18-php/#)*
6. *McDonald MB, Kaufman HE, Frantz JM, Shofner S, Salmeron B, Klyce SD. Excimer laser ablation in a human eye. Case report. Arch Ophthalmol. 1989;107:641–642.*
7. *Seiler T, McDonnell PJ. Excimer laser photorefractive keratectomy. Surv Ophthalmol 1995;40(2):89–118.*
8. *Seiler T. Der Excimer-Laser. Ein Instrument für die Hornhautchirurgie [The Excimer laser. An instrument for corneal surgery]. Ophthalmologe 1992;89:128–133.*
9. *Hersh PS, Stulting RD, Steinert RF, Waring GO 3rd, Thompson KP, O'Connell M, Doney K, Schein OD. Results of phase III excimer laser photorefractive keratectomy for myopia. The Summit PRK Study Group. Ophthalmology 1997;104:1535–1553.*
10. *Piovella M, Camesasca FI, Fattori C. Excimer laser photorefractive keratectomy for high myopia: four-year experience with a multiple zone technique. Ophthalmology 1997;104:1554–1565.*
11. *Hondur A, Bilgihan K, Hasanreisoglu B. A prospective bilateral comparison of epi-LASIK and LASEK for myopia. J Refract Surg 2008;24:928–934.*
12. *Lee JB, Seong GJ, Lee JH, Seo KY, Lee YG, Kim EK. Comparison of laser epithelial keratomileusis and photo-refractive keratectomy for low to moderate myopia. J Cataract Refract Surg 2001;27:565–570.*

13. Lee JB, Choe CM, Seong GJ, Gong HY, Kim EK. Laser Subepithelial Keratomileusis for Low to Moderate Myopia. 6-Month Follow-up. *Jpn J Ophthalmol* 2002;46:299–304.
14. Lee JY, Youm DJ, Choi CY. Conventional Epi-LASIK and lamellar epithelial debridement in myopic patients with dermatologic keloids. *Korean J Ophthalmol* 2011;25:206–209.
15. Fiore T, Carones F, Brancato R. Broad beam vs. flying spot excimer laser: refractive and videokeratographic outcomes of two different ablation profiles after photorefractive keratectomy. *J Refract Surg* 2001;17:534–541.
16. Wilson SE, Mohan RR, Mohan RR, Ambrosio R Jr, Hong J, Lee J. The corneal wound healing response: cytokine-mediated interaction of the epithelium, stroma, and inflammatory cells. *Prog Retin Eye Res* 2001;20:625–637.
17. Mohan RR, Hutcheon AEK, Choi R, Hong J-W, Lee JS, Ambrósio R, Zieske JD, Wilson SE. Apoptosis, necrosis, proliferation, and myofibroblast generation in the stroma following LASIK and PRK. *Exp Eye Res* 2003;76:71–87.
18. Shortt AJ, Allan BD. Photorefractive keratectomy (PRK) versus laser-assisted in-situ keratomileusis (LASIK) for laser-assisted in-situ keratomileusis (LASIK) versus photorefractive keratectomy (PRK) for myopia (Review) 19 Copyright 2013 The Cochrane Collaboration. Published by JohnWiley & Sons, Ltd. myopia. *Cochrane Database of Systematic Reviews* 2006, Issue 2.
19. McDonald MB, Kaufman HE, Frantz JM, Shofner S, Salmeron B, Klyce SD. Case Report: excimer laser ablation in a human eye. *Arch Ophthalmol* 1989;107:641–642.
20. Salah T, Waring GO, El Maghraby A, Moadel K, Grimm SB. Excimer laser in situ keratomileusis under a corneal flap for myopia of 2 to 20 diopters. *Amer J Ophthalmol* 1996;121:143–155.
21. Chen S, Feng Y, Stojanovic A, Jankov MR 2nd, Wang Q. IntraLase femtosecond laser vs mechanical microkeratomes in LASIK for myopia: a systematic review and meta-analysis. *J Refract Surg* 2012;28:15–24.
22. Gros-Otero J, Rodríguez-Pérez I, Teus MA, Katsanos A, Mikropoulos DG, García-González M. Myopic LASIK Outcomes: Comparison of Three Different Femtosecond Lasers and a Mechanical Microkeratome Using the Same Excimer Laser. *Ophthalmol Ther* 2022;11:1047–1066.
23. Bashir ZS, Ali MH, Anwar A, Ayub MH, Butt NH. Femto-lasik: The recent innovation in laser assisted refractive surgery. *J Pak Med Assoc.* 2017;67:609–615.
24. Patel SV, Maguire LJ, McLaren JW, Hodge DO, Bourne WM. Femtosecond laser versus mechanical microkeratome for LASIK: a randomized controlled study. *Ophthalmology* 2007;114(8):1482–1490.
25. Yan Q, Han B, Ma ZC. Femtosecond Laser-Assisted Ophthalmic Surgery: From Laser Fundamentals to Clinical Applications. *Micromachines (Basel)* 2022;13:1653.
26. Wilson TS. LASIK surgery. *AORN J* 2000;71:963-72, 975-8.
27. Schallhorn SCS, Farjo AA, Huang D, et al. Wavefront-Guided LASIK for the correction of primary myopia and astigmatism. *Am Acad Ophthalmol* 2008;115:1249–1261.
28. Moshirfar M, Shah TJ, Skanchy DF, Linn SH, Kang P, Durrie DS. Comparison and analysis of FDA reported visual outcomes of the three latest platforms for LASIK: wavefront guided Visx iDesign, topography guided WaveLight Allegro Contoura, and topography guided Nidek EC-5000 CATz. *Clin Ophthalmol* 2017;11:135–147.

29. El Awady HE, Ghanem AA, Saleh SM. Wavefront-optimized ablation versus topography-guided customized ablation in myopic LASIK: comparative study of higher order aberrations. *Ophthalmic Surgery* 2011;42:314–320.
30. Reinstein DZ, Archer TJ, Gobbe M. The history of LASIK. *J Refract Surg* 2012;28:291–298.
31. Toda I. Dry Eye After LASIK. *Invest Ophthalmol Vis Sci.* 2018;59(14):DES109–DES115.
32. Xia LK, Maj LHN, Shi C, Huang Q. Three-year results of small incision lenticule extraction and wavefront-guided femtosecond laser-assisted laser in situ keratomileusis for correction of high myopia and myopic astigmatism. *Inter Ophthalmol* 2018;11:470–477.
33. Shah R. History and Results; Indications and Contraindications of SMILE Compared With LASIK. *The Asia-Pacific J Ophthalmol* 2019;8:371–376.
34. Chiam NPY, Mehta JS. Comparing patient-reported outcomes of laser in situ keratomileusis and small-incision lenticule extraction: a review. *Asia Pacific J Ophthalmol* 2019;8:377–384.
35. Kanellopoulos AJ. Topography-Guided LASIK Versus Small Incision Lenticule Extraction (SMILE) for Myopia and Myopic Astigmatism: a Randomized, Prospective, Contralateral Eye Study. *J Refract Surg* 2017;33:306–312.
36. Reinstein DZ, Archer TJ, Vida RS, Carp GI, Reinstein JFR, McChesney T, Potter JG. Small Incision Lenticule Extraction (SMILE) for the Correction of High Myopia With Astigmatism. *J Refract Surg* 2022;38:262–271.
37. Shen Z, Zhu Y, Song X, Yan J, Yao K. Dry Eye after Small Incision Lenticule Extraction (SMILE) versus Femtosecond Laser-Assisted in Situ Keratomileusis (FS-LASIK) for Myopia: A Meta-Analysis. *PLoS One* 2016;11(12):e0168081.
38. Jiang X, Wang Y, Yuan H, Li Y, Wang H, An Z, Li X. Influences of SMILE and FS-LASIK on Corneal Sub-basal Nerves: A Systematic Review and Network Meta-analysis. *Journal of refractive surgery* 2022;38:277–284.
39. Schuh A, Kolb CM, Mayer WJ, Vounotrypidis E, Kreutzer T, Kohnen T, Priglinger S, Shajari M, Kook D. Comparison of changes in corneal volume and corneal thickness after myopia correction between LASIK and SMILE. *PLoS ONE* 2021;16:e0250700.
40. Liu S, Zhou X, Zhao Y. Comparison of predictability in Central corneal thickness reduction after SMILE and FS-LASIK for high myopia correction. *Ophthalmol Therapy.* 2023;12:549–559.
41. Primavera L, Canto-Cerdan M, Alio JL, Alio Del Barrio JL. Influence of age on small incision lenticule extraction outcomes. *Br J Ophthalmol* 2022;106:341–8.
42. Xie M, Deng Y, Sun C, Qiu L, Tang J. Higher-order aberrations and visual quality after incision lenticule extraction surgery with intraoperative angle kappa adjustments between small and large kappa patients: A 2-year follow-up. *Indian J Ophthalmol* 2023;71:1849–1854.
43. Liu S, Wang X, Chen X, Wang X, Zhao J, Zhou X. Efficacy Comparison Between Toric Posterior Chamber Phakic IOL and Posterior Chamber Phakic IOL Plus Modified Steep Meridian Corneal Relaxing Incision for Moderate to High Astigmatism Corrections. *J Refract Surg.* 2023;39:539–545.
44. Jin SX, Dackowski E, Chuck RS. Risk factors for postlaser refractive surgery corneal ectasia. *Curr Opin Ophthalmol.* 2020;31:288–92.
45. Pallikaris IG, Kymionis GD, Astyrakakis NI. Corneal ectasia induced by laser in situ keratomileusis. *J Cataract Refract Surg.* 2001;27:1796–1802.

46. Shimizu K, Kamiya K, Igarashi A, Shiratani T. Intraindividual comparison of visual performance after posterior chamber phakic intraocular lens with and without a central hole implantation for moderate to high myopia. *Am J Ophthalmol* 2012; 154: 486-494. e1.
47. Shin JY, Ahn H, Seo KY, Kim EK, Kim T-I. Comparison of higher order aberrations after implantable Collamer Lens implantation and wavefront-guided LASEK in high myopia. *J Refract Surg* 2011;28:106-111.
48. Siedlecki J, Schmelter V, Mayer WJ, Schworm B, Priglinger SG, Dirisamer M, Luft N. SMILE versus implantable Collamer lens implantation for high myopia: a Matched Comparative Study. *J Refract Surg* 2020;36:150-159.
49. Kamiya K, Shimizu K, Igarashi A, Kitazawa Y, Kojima T, Nakamura T, Oka Y, Matsumoto R. Posterior chamber phakic intraocular lens implantation: comparative, multicentre study in 351 eyes with low-to-moderate or high myopia. *Br J Ophthalmol* 2018;102:177-181.
50. Chen X, Guo L, Han T, Wu L, Wang X, Zhou. Contralateral eye comparison of the long-term visual quality and stability between implantable collamer lens and laser refractive surgery for myopia. *Acta Ophthalmol* 2019;97:e471-e478.
51. Eom Y, Kim DW, Ryu D, Kim J-H, Yang SK, Song JS, Kim S-W, Kim HM. Ring-shaped dysphotopsia associated with posterior chamber phakic implantable collamer lenses with a central hole. *Acta Ophthalmol* 2017;95:e170-e178.
52. Eppig T, Spira C, Tsintarakis T, El-Husseiny M, Cayless A, Müller M, Seitz B, Langenbacher A. Ghost-image analysis in phakic intraocular lenses with central hole as a potential cause of dysphotopsia. *J Cataract Refract Surg* 2015;41:2552-2559.
53. Alio JL, Grzybowski A, El Aswad A, Romaniuk D. Refractive lens exchange. *Surv Ophthalmol* 2014;59:579-98.
54. Fernández-Vega L, Alfonso JF, Villacampa T. Clear lens extraction for the correction of high myopia. *Ophthalmology* 2003;110:2349-54.
55. Packer M, Fine IH, Hoffman RS. Refractive lens exchange with the array multifocal intraocular lens. *J Cataract Refract Surg* 2002;28:421-424.
56. Koch DD. Refractive lens exchange: ethical considerations in the informed consent process. *J Cataract Refract Sur.* 2005;31:863.
57. Ripandelli G, Coppé AM, Parisi V, Olzi D, Scassa C, Chiaravalloti A, Stirpe M. Posterior vitreous detachment and retinal detachment after cataract surgery. *Ophthalmology* 2007;114:692-697.
58. Findl O., Posterior vitreous detachment portends risk for retinal detachment after refractive lens exchange. *Ocular surgery news* 2017; <https://www.healio.com/news/ophthalmology/20170811/posterior-vitreous-detachment-portends-risk-for-retinal-detachment-after-refractive-lens-exchange>.
59. Huang D, Schallhorn SC, Sugar A, et al. Phakic intraocular lens implantation for the correction of myopia: a report by the American Academy of Ophthalmology. *Ophthalmology* 2009; 116:2244-2258.
60. Alio JL. Lens surgery (cataract and refractive lens exchange) and retinal detachment risk in myopes: still an issue? *Br J Ophthalmol* 2011; 95:301-303.
61. Ripandelli G, Billi B, Fedeli R, Stirpe M. Retinal detachment after clear lens extraction in 41 eyes with high axial myopia. *Retina* 1996;16:3-6.

## OPERACIJE SIVE MRENE PRI VISOKI KRATKOVIDNOSTI

---

*Nataša Vidović Valentinič*

*Očesna klinika, Univerzitetni klinični center, Ljubljana  
Medicinska fakulteta, Univerza v Ljubljani*

### IZVLEČEK

Operacija katarakte, eden najučinkovitejših refraktivnih posegov, omogoča odstranitev motne leče ter korekcijo kratkovidnosti, daljnovidnosti in astigmatizma. Kljub učinkovitosti pa je operacija katarakte pri očeh z refraktivnimi napakami kompleksna, zahteva posebno pozornost v predoperativni, medoperativni in postoperativni fazi ter temeljito razpravo o možnih zapletih s pacientom. Kratkovidnost, še posebej visoka kratkovidnost, še povečuje tveganje za zaplete zaradi pogostejših očesnih komorbidnosti, vezanih predvsem na visoko kratkovidnost. Predoperativna priprava pacientov s kratkovidnostjo zahteva natančno anamnezo in temeljit pregled, tudi očesnega ozadja v medikamentozni midriazi. Lasersko zdravljenje perifernih degenerativnih sprememb pred operacijo katarakte pri miopičnih očeh ni enoznačno priporočljivo, vendar je nujno prepoznati tveganja in jih upoštevati. Pri izbiri znotrajočesne leče (IOL) je ključna pravilna izbira formule glede na aksialno dolžino zrkla, medtem ko je izbira vrste IOL odvisna tudi od pacientovih želja in zahtev. Perioperativna obravnava zahteva previdnost zaradi potencialnih zapletov, kot so raztrganina zadnje kapsule in subluksacija IOL. Postoperativne komplikacije pri kratkovidnih bolnikih vključujejo odstop mrežnice, raztrganine mrežnice, skok očesnega pritiska, IOL dislokacijo, potrebo po Nd:YAG kapsulotomiji ter pogostejša refraktivna presenečenja.

Sodobna operacija katarakte je varna in učinkovita, če so pacienti temeljito pripravljene in se z njimi natančno pogovorimo o pričakovanih ter tveganjih. Posebno pozornost glede komplikacij je treba posvetiti mladim ljudem z visoko kratkovidnostjo, predvsem glede odstopa mrežnice.

## UVOD

Operacija katarakte spada med najučinkovitejše refraktivne posege, saj poleg odstranitve motne leče omogoča korekcijo kratkovidnosti, daljnovidnosti in tudi astigmatizma. A ne glede na to so operacije pri očeh s tovrstnimi refraktivnimi napakami zapletenejše in jim moramo posvetiti posebno pozornost v smislu predoperativne, medoperativne in postoperativne priprave ter se o možnih zapletih natančno pogovoriti s pacientom. Prav tako je treba predvsem pri pacientih s kratkovidnostjo nameniti več časa pogovoru o pričakovanih po operaciji, predvsem v smislu končne refrakcije, torej kaj natančno bo posamezna izbira končne refrakcije pomenila za pacienta pri njegovem vsakdanjem in poklicnem delu. Kratkovidnost je najpogostejša refrakcijska napaka pri otrocih in mlajših odraslih (1). Pojavnost in razširjenost kratkovidnosti sta se v zadnjih desetletjih znatno povečali in tako je v vzhodni Aziji kratkovidnih 80–90 % šolarjev, od teh je visoko kratkovidnih 10–20 % (2). Podobni trendi so opazni v Severni Ameriki in Evropi (3). Visoka kratkovidnost je definirana kot kratkovidnost  $\leq -6,00$  dioptrije (D) ali aksialne dolžine zrkla (AL)  $\geq 26$  mm (4). Tudi pojavnost visoke kratkovidnosti hitro narašča po vsem svetu, zlasti v azijskih območjih (5). Temu primerno se incidenca katarakt pri visoko kratkovidnih očesih kot najpogostejši zaplet visoke kratkovidnosti povečuje in predstavlja 30 % vseh operacij sive mreže v terciarnih bolnišnicah (6). Ob tem kratkovidnost predstavlja tudi dejavnik tveganja za druge očesne kopatologije – glavkom odprtega zakotja, miopno makulopatijo, žilnično neovaskularizacijo, posteriorni stafilom, periferne mrežnične raztrganine in odstop mrežnice (7,8).

Operacija katarakte pri kratkovidnih in predvsem visoko kratkovidnih očeh je zapletenejša, a dokazano varen in učinkovit poseg ob predpostavki, da sta tako kirurg kot pacient nanjo dobro pripravljena. Operacija je razmeroma zapletenejša ne le zaradi prilagojenih operativnih tehnik, ampak tudi zaradi možnosti perioperativnih in postoperativnih zapletov ter zaradi določanja natančne ciljne refrakcije, ki mora biti tudi dobro usklajena s pričakovanji pacienta. Visoka kratkovidnost je povezana s stopnjo izobrazbe (9) in pacienti z visoko kratkovidnostjo imajo katarakto skoraj 10 let prej kot pacienti brez refraktivne anomalije (kratkovidnosti) (10). Zato imajo običajno visoka pričakovanja glede izida operacije.



## PREDOPERATIVNA PRIPRAVA

Kratkovidne oči imajo zaradi več potencialnih komorbidnosti, ki se lahko vežejo na kratkovidnost, tudi več možnosti zapletov v primerjavi z emetropnimi očmi. Poleg tega so ljudje s kratkovidnostjo pogostejši uporabniki laserskih refraktivnih posegov, tudi operativnih posegov z dodatnimi znotraj očesnimi lečami, kar posledično pomeni drugačno načrtovanje operacije že od izbire in izračuna potrebne znotraj očesne leče (IOL). Posebno pozornost moramo posvetiti natančnemu predoperativnemu pregledu očesnega ozadja v medikamentozni midriazi, poiskati morebitne degenerativne mrežnične spremembe, asimptomatske luknje mrežnice, pa tudi obravnavati morebitno makularno patologijo, ki je tudi pogostejša pri kratkovidnih očeh. S pacientom se je treba posebno natančno pogovoriti o pričakovanih in pa o možnih zapletih same operacije – tako je možnost odstopa mrežnice po operaciji katarakte pri mlajših ljudeh z visoko kratkovidnostjo, ki je v pregledni študiji definirana z aksialno dolžino  $\geq 26,5$  mm, šestkrat večja (11).

Občutljiva metoda za pregled očesnega ozadja v medikamentozni midriazi ostaja klinični pregled s trozrcalnim Goldmannovim steklom, pa tudi nemidriatične in midriatične kamere. Midriatična kamera (ultraširokokotna) je v primerjavi z nemidriatično pri zaznavi perifernih degenerativnih sprememb superiorna (12).

### **Lasersko zdravljenje perifernih degenerativnih sprememb pred operacijo katarakte pri miopičnih očeh**

Za preventivno lasersko zdravljenje asimptomatskih mrežničnih lezij pred operacijo katarakte ni enoznačnega konsenza (13). Več kot 50 % odstopov mrežnice po operaciji katarakte nastane zaradi novih lezij mrežnice, ki so posledica vleka steklovine, in teh ni mogoče predoperativno zdraviti (14). V vsakem primeru pa je analiza registra IRIS (Intelligent Research in Sight) iz leta 2023 pokazala, da največje tveganje za regmatogeni odstop mrežnice ali raztrganino mrežnice predstavljajo mrežasta degeneracija mrežnice, spol (moški), mlajši pacienti, hipermaturna katarakta in visoka kratkovidnost (15). Francoska študija iz leta 2015 pa je kot največji dejavnik tveganja za odstop mrežnice po operaciji katarakte navedla visoko kratkovidnost (16). Obsežna študija z dolgotrajnejšim sledenjem pacientov iz leta 2013 je pokazala,

da so glavni dejavniki tveganja za odstop mrežnice po operaciji katarakte mladost, kratkovidnost in intraoperativni zapleti. Postoperativna posteriorna kapsulotomija Nd-YAG je prav tako predstavljala dejavnik tveganja za odstop mrežnice pri kratkovidnih očeh, predvsem pri visoko kratkovidnih (17). O vsem se je treba s pacientom pred operacijo tudi pogovoriti in ga na to opozoriti.

## **Izbira ustrezne IOL**

### Izbira formule

Ustrezno, pravilno izmerjena aksialna dolžina zrkla predstavlja prvi korak v izbiri moči IOL. Pozorni moramo biti na prisotnost posteriornega stafiloma. Zatem je treba pri izračunu moči uporabiti pravo formulo z najbolj zanesljivo napovedjo postoperativne refrakcije. Zaenkrat ni soglasja za izbiro, praviloma pa se izbira formule veže na izmerjeno aksialno dolžino zrkla. Tako naj bi za dolžine < 30 mm uporabili formulo Haigis in Barret Universal II, za > 30 mm pa formulo Barret Universal II (18,19).

### Izbira vrste IOL

Večina kirurgov se odloči za vstavev enožariščne IOL, a izbira je nenazadnje odvisna od očesnega statusa operiranega očesa, potencialnih komorbidnosti očesa in pacientovih želja, zahtev in potreb. Vsekakor veliko kratkovidnih pacientov po operaciji katarakte, pri kateri je cilj emetropija z enožariščno lečo, ni zadovoljnih z bližinskim vidom, kljub temu da uporabljajo bližinsko korekcijo. Še posebej to drži za bolnike z višjo ali visoko miopijo (19). Cilj ljudi z visoko kratkovidnostjo po operaciji katarakte je večinoma zmerna kratkovidnost, saj so od otroštva vajeni odličnega bližinskega vida, vid na daljavo pa praviloma subjektivno ni tako ključen. Tako je po starejši študiji polovica bolnikov z dobro vidno ostrino po operaciji izbrala postoperativno refrakcijo med  $-3,0$  D – ta jim je omogočila dober bližinski vid in obenem boljši vid na daleč, kot je bil pred operacijo. Pri bolnikih, kjer je bila vidna ostrina po operaciji slaba, je bila najboljša ciljna refrakcija okrog  $-5,0$  D (20). To je potrdila tudi študija iz leta 2013 – okrog 80 % ljudi z visoko kratkovidnostjo je za ciljno refrakcijo izbralo blago do zmerno kratkovidnost in le 15 % emetropijo (21).

Enožariščna ali večžariščna IOL? Refraktivna napaka pred operacijo je eden izmed ključnih dejavnikov, ki ga upoštevamo pri izbiri vrste IOL, poleg osebne strukturiranosti pacienta. Za razliko od pacientov z daljnovidnostjo, ki dobro sprejemajo vse vrste IOL, saj so ves čas odvisni od očal, so pacienti s kratkovidnostjo bistveno bolj zahtevni – njihov bližinski vid je zelo dober ali odličen tudi brez očal. Če imamo paciente z zmerno kratkovidnostjo (med  $-2$  in  $-4$  D), ti očala snemajo, ko gledajo na blizu; v zrklo imajo vgrajen kot teleskop (22). Če po operaciji ne bodo dobro videli brez očal, bodo praviloma nezadovoljni, saj je dober bližinski vid tudi nekaj, kar jih (v pozitivnem) loči od ostalih, za branje npr. ne potrebujejo očal. Pri pacientih z visoko kratkovidnostjo pa je nekoliko drugače: ves čas nosijo očala, razen kadar hočejo res dober bližinski vid – takrat snamejo očala in predmet približajo očem na vsega nekaj cm. Ti so praviloma boljši uporabniki večžariščnih IOL, seveda tudi leč s podaljšanim fokusom s ciljno refrakcijo do  $-1,0$  D, saj jim le malo zamegli vid na daleč, obenem pa omogoča večji obseg boljšega vida na bližino (22).

## PERIOPERATIVNA OBRAVNAVA

Kratkovidnost predstavlja povečan dejavnik tveganja za nuklearno in subkapsularno posteriorno in nekortikalno katarakto (23). Operacije opravljamo v topični anesteziji, lahko tudi intrakameralni.

Posebnosti operacije katarakte pacienta s kratkovidnostjo:

- poglobljen prekat – več delovnega prostora, a instrumente v očesu moramo postaviti navpičneje. Globok prekat lahko tudi otežuje delo, ker je iridolentalna diafragma potisnjena močno posteriorno, pacienta lahko tudi boli. Pomagamo si z znižanjem steklenic irigacijske tekočine in zmanjšanim pritiskom v sprednjem prekatu;
- želimo čim manj nihanja pritiska v sprednjem prekatu – če sprednji prekat nenadoma kolabira, se posteriorna kapsula in steklovina premakneta anteriorno, praviloma hitro in premik je glede na velikost zrkla velik. To povzroči trakcijo steklovine na mrežnico, pacienti s kratkovidnostjo pa imajo že sicer povečano tveganje za odstop mrežnice. Temu se lahko izognemo, tako da smo na to pozorni ob umiku fakoemulzifikacijske sonde ali irigacijsko aspiracijske sonde iz sprednjega prekata oziroma sprednji prekat napolnimo z viskoelastikom, preden umaknemo sondo iz

- prekata (23). Obenem lahko nihanje pritiska v sprednjem prekatu vodi k plapolanju sprednje in zadnje kapsule in lahko povzroči raztrganja le-te;
- pri pacientih z visoko kratkovidnostjo je pogosta šibkost zonul in posledično sbluksacija IOL, zato je potrebno fakoemulzifikacijske tehnike prilagoditi tako, da so čim manj agresivne;
  - ob vstavitvi IOL se ob odstranjevanju viskoelastika prav tako skušamo izogniti kolapsu sprednjega prekata;
  - pogostejši so intraoperativni zapleti, kot je raztrganina zadnje kapsule ali mrežnične raztrganine (24);
  - pri očeh z aksialno dolžino med 31 in 32 mm je boljša vstavev IOL z ničelno močjo kot pa afakija. Vstavitev IOL zagotavlja pregrado med sprednjim in zadnjim prekatom in zmanjša tveganje za prolaps steklovine (24).

## POSTOPERATIVNA OBRAVNAVA

Postoperativne komplikacije:

- skoki očesnega pritiska (IOP) v 28 % nasproti normalni populaciji, pri kateri je v prvem postoperativnem dnevu skok IOP prisoten v 10 % (25);
- pogostejša dislokacija IOL (26);
- Nd:YAG kapsulotomija zaradi opacifikacije posteriorne kapsule (PCO) je potrebna pri 31,6 % oči z aksialno dolžino > 30 mm v primerjavi s 6,5–46,7 % očmi splošne populacije (27);
- pogostejša refraktivna presenečenja. Samo 63 % bolnikov z osno dolžino nad 26 mm doseže ostrino vida vsaj 0,5 po operaciji sive mreže, predvsem zaradi sočasnih očesnih komorbidnosti, v splošni populaciji pa je takih oči 84–91 % (24);
- tveganje za odstop mrežnice se veča z daljšanjem aksialne dolžine, ob tem je tudi možnost steklovinske krvavitve večja, če je aksialna dolžina > 30 mm (28). Tudi tu pa so študije, ki niso potrdile oziroma niso potrdile statistično značilnih razlik v incidenci odstopa mrežnice med emetropimi in miopičnimi očmi po operaciji katarakte (29).

## ZAKLJUČEK

Sodobna operacija katarakte je lahko varen in učinkovit poseg tudi pri ljudeh s kratkovidnostjo in visoko kratkovidnostjo ob predpostavki, da so tovrstni pacienti posebej skrbno pripravljene v smislu natančnega predoperativnega pregleda, priprave na morebitne operacijske zaplete in postoperativne komplikacije. Prav tako je enako pomembno, da se o vsem tem kirurg s pacientom natančno pogovori, da definirata skupna pričakovanja in ocenita morebitna tveganja, ki jih operacija prinaša za posameznega pacienta. Posebna pozornost glede morebitnih komplikacij, predvsem odstopa mrežnice, mora biti namenjena mladim ljudem z visoko kratkovidnostjo.

## LITERATURA

1. Baird PN, Saw SM, Lanca C, Guggenheim JA, Smith EL et al. Myopia. *Nat Rev Dis Primers*; 2020;99.
2. Lin LL, Shih YF, Hsiao CK, Chen CJ. Prevalence of myopia in Taiwanese schoolchildren: 1983 to 2000. *Ann Acad Med Singapore* 2004;33: 27–33.
3. Vitale S, Sperduto RD, Ferris FL 3rd. Increased prevalence of myopia in the United States between 1971–1972 and 1999–2004. *Arch Ophthalmol* 2009;127: 1632–39.
4. Morgan IG, Ohno-Matsui K, Saw SM. Myopia. *Lancet* 2012;379:1739–48.
5. Holden BA, Fricke TR, Wilson DA, Jong M, Naidoo KS, Sankaridurg P, et al. Global prevalence of myopia and high myopia and temporal trends from 2000 through 2050. *Ophthalmology* 2016;123:1036–42.
6. Zhu XJ, Zhou P, Zhang KK, Yang J, Luo Y, Lu Y. Epigenetic regulation of alphaA-crystallin in high myopia-induced dark nuclear cataract. *PLoS ONE* 2013;8:e81900.
7. Wu J, Hao J, Du Y. The association between myopia and primary open-angle glaucoma: a systematic review and meta-analysis. *Ophthalmic Res* 2022;65:387–397.
8. Kim MS, Park SJ, Park KH, Woo SJ. Different mechanistic association of myopia with rhegmatogenous retinal detachment between young and elderly patients. *BioMed Res Int* 2019; 2019:5357241.
9. Mountjoy E, Davies NM, Plotnikov D, Smith GD, Rodriguez S et al. Education and myopia: assessing the direction of causality by mendelian randomisation. *BMJ* 2018; 361:k2022.
10. Jeon S, Kim HS. Clinical characteristics and outcomes of cataract surgery in highly myopic Koreans. *Korean J Ophthalmol* 2011;25:84–9.
11. Ziemssen F, Lagre W, Voykov B. Secondary diseases in high myopia. *Ophthalmologie* 2017;114:30–43.
12. Li M, Yang D, Shen Y, et al. Application of mydriasis and eye steering in & ultrawide field imaging for detecting peripheral retinal lesions in myopic patients. *Br J Ophthalmol* 2022;319809.

13. Blindbæk S, Grauslund J. Prophylactic treatment of retinal breaks: a systematic review. *Acta Ophthalmologica* 2015;93:3–8.
14. Rosen ES. Risk management in refractive lens exchange. *J Cataract Refract Surg* 2008;34:1613–1614.
15. Morano MJ, Khan A, Zhang Q, Halfpenny CP, Wisner DM et al. Incidence and Risk Factors for Retinal Detachment and Retinal Tear after Cataract Surgery – IRIS Registry Analysis. *2023;3(4):1-12*.
16. Daien V, Le Paps A, Heve D, Carriere I, Villain M. Incidence, Risk Factors, and Impact of Age on Retinal Detachment after Cataract Surgery in France: A National Population Study. *Ophthalmology* 2015;122(11):2179–85.
17. Lin JY, Ho WL, Ger LP. Analysis of factors correlated with the development of pseudophakic retinal detachment - a long-term study in a single medical center. *Graefes Arch Clin Exp Ophthalmol* 2013;251:459–465.
18. Chu YC, Huang TL, Chang PY, Ho WT, HSU YR et al. Predictability of 6 intraocular lens && power calculation formulas in people with very high myopia. *Front Med* 2022; 9:762761.
19. Rong X, He W, Zhu Q, Qian D, Lu Y et al. Intraocular lens power calculation in eyes with extreme myopia: comparison of Barrett Universal II, Haigis, and Olsen formulas. *J Cataract Refract Surg* 2019;45:732–737.
20. Kora Y, Yaguchi S, Inatomi M, Ozawa T. Preferred postoperative refraction after cataract surgery for high myopia. *J Cataract Refract Surg* 1995;21:35–8.
21. Yokoi T, Moriyama M, Hayashi K, Shimada N, Ohno-Matsui K. Evaluation of refractive error after cataract surgery in highly myopic eyes. *International Ophthalmology* 2013; 9690–6.
22. <https://www.reviewofophthalmology.com/article/which-lens-for-which-patient>
23. Pan CW, Cheng CY, Saw SM, Wang JJ, Wong TY. Myopia and age-related cataract: asystematic review and meta-analysis. *Am J Ophthalmol* 2013;156:1021–1033; e1.
24. Elhusseiny AM, Salim S. Cataract surgery in myopic eyes. *Curr Opinion Ophthalmol* 2023;34(1):64–70.
25. Zhu X, Qi J, He W, Zhang S, Zhang K et al. Early transient intraocular pressure spike after cataract surgery in highly myopic cataract eyes and associated risk factors. *Br J Ophthalmol* 2020;104:1137–1141.
26. Tran THC, Zaier D, Proença J, Rouland JF. Posterior segment Intra-Ocular Implant (IOL) dislocation: Predisposing factors, surgical management, outcome analysis. *J Fr Ophtalmol* 2020;43(10):1062–1068.
27. Zuberbuhler B, Seyedian M, Tuft S. Phacoemulsification in eyes with extreme axial myopia. *J Cataract Refract Surg* 2009;35(2):335–40.
28. Myopia. In: Spaide RF, Ohno-Matsui, K, Yannuzzi, LA, eds. *Pathologic Myopia*. New York, NY: Springer Science+Business Media;2014:313–314.
29. Bernheim D, Rouberol F, Palombi K, Albrieux M, Romanet JP, Chiquet C. Comparative prospective study of rhegmatogenous retinal detachments in phakic or pseudophakic patients with high myopia. *Retina*. 2013;33(10):2039–48.

## KIRURŠKO ZDRAVLJENJE ZAPLETOV KRATKOVIDNOSTI

---

*Angela Thaler, Mojca Globočnik Petrovič  
Očesna klinika, Univerzitetni klinični center Ljubljana  
Medicinska fakulteta Univerze v Ljubljani*

### IZVLEČEK

Visoka kratkovidnost je povezana z degenerativnimi spremembami zrkla in različnimi patologijami, ki lahko vplivajo na vidno funkcijo. V prispevku želimo osvetliti dve izmed njih: miopično trakcijsko makulopatijo in regmatogeni odstop mrežnice. Predstaviti želimo možnosti njihovega kirurškega zdravljenja in izzive, s katerimi se srečujemo pri visoko kratkovidnih očeh.

**Ključne besede:** Visoka kratkovidnost, miopična trakcijska makulopatija, regmatogeni odstop mrežnice, vitrektomija, makularna plomba, intraoperativni OCT

### UVOD

Oči z visoko kratkovidnostjo imajo večje tveganje za obolenja mrežnice, kot so npr. makulohiza, makularna luknja, regmatogeni odstop mrežnice, pa tudi motnjave v steklovini, zaradi katerih potrebujejo vitreoretinalni poseg. Te težave sicer niso značilne le za kratkovidnost, a se v kratkovidnih očeh pojavljajo prej, pogosteje ali v hujši obliki (1). Posegi v takšnih očeh zaradi dejavnikov, kot so večja aksialna dolžina, posteriorni stafilom, tanjša in atrofična mrežnica z žilnico ter degeneracije steklovine, kirurgu predstavljajo poseben izziv (1). Vendar so napredek v kirurški tehniki, boljše metode prikaza znotrajočesnih struktur med operacijo in specializirani kirurški instrumenti znatno povečali možnosti za izboljšanje vidne funkcije pri bolnikih z visoko kratkovidnostjo. Prav zato se dandanes kljub kompleksnim patološkim stanjem, ki izhajajo iz visoke kratkovidnosti, takšnih posegov lotevamo uspešneje in tudi pogosteje kot nekoč (2).

## MIOPIČNA TRAKCIJSKA MAKULOPATIJA

Miopično trakcijsko makulopatijo (MTM) sta leta 2004 prva opredelila Panozzo in Mercanti, da bi z njo opisala patološke spremembe v rumeni pegi, ki jih pripisujemo silam vleka v visoko kratkovidnem očesu (3).

Miopična trakcijska makulopatija predstavlja spekter morfoloških sprememb, ki zajemajo:

- makularno retinoshizo oz. makuloshizo tj. razslojitev mrežnice v makuli,
- lamelarno makularno luknjo,
- makularno luknjo celotne debeline mrežnice,
- odstop mrežnice v fovei ali širše v makuli,
- odstop mrežnice z makularno luknjo (ta lahko zajema le predel makule ali pa tudi širše) (2,4,5).

Incidenca MTM v visoko kratkovidnih očeh je 8–34 % (2,6).

### A. Etiologija MTM

Strukturo mrežnice kot glavni oporni elementi vzdržujejo Müllerjeve celice, zunanja in notranja mejna membrana (5). V visoko kratkovidnem očesu zaradi rasti očesa s povečevanjem aksialne dolžine in večanja volumna očesa na mrežnico in žilnico delujejo centrifugalne sile, ki povzročajo vlek v pravokotni in tangencialni smeri glede na mrežnico. Ko njihovi skupni vektorji presežejo sile, ki jih za ohranjanje kontinuitete mrežnice ustvarjajo oporni elementi, se pojavijo morfološke spremembe mrežnice in žilnice (tanjšanje žilnice, lakaste poke) (4,5). Sile, kot rečeno, lahko delujejo v antero-posteriorni (pravokotni) ali tangencialni smeri. V antero-posteriorni smeri sta to vlek steklovine navzpred, navzad pa vlek zaradi bočenja beločnice v obliki stafiloma ali v manjšem odstotku (14 %) le povečevanje aksialne dolžine brez stafiloma (5). V tangencialni smeri delujejo sile beločnice, morebitne epiretinalne membrane in ostanki hialoidne membrane na površini mrežnice ter rigidne mrežnične arteriole (2,5–7). Poenostavljeno lahko rečemo, da mrežnica in žilnica ne moreta slediti rastočemu zrklju, zato se ob delovanju antero-posteriornih sil pojavita:

- razslojitev mrežnice v makuli ali makuloshiza, ki lahko zajema notranje ali zunanje sloje mrežnice oz. kombinacijo obojih;
- odstop mrežnice v fovei ali širše v makuli.



Ob delovanju tangencialnih sil, ki vlečejo foveo v lateralni smeri, pa se pojavijo:

- lamelarna makularna luknja:
  - o notranja lamelarna luknja, ki zajema lahko notranje sloje od notranje mejne membrane proti zunanjim slojem, vendar ne doseže sloja fotoreceptorjev;
  - o zunanja lamelarna luknja, včasih jo imenujemo tudi okultni foramen makule in vključuje prekinitev v fotoreptorskem sloju, ki sega proti povrhnjim slojem mrežnice ob intaktni zunanji mejni membrani (ILM);
- makularna luknja celotne debeline mrežnice.

Kombinacija antero-posteriornih in tangencialnih sil privede do odstopa mrežnice z makularno luknjo ali lamelarno luknjo (5,8).

### **B. Razvrstitev MTM**

Razvrstitev MTM glede na napredovanje skozi različne stopnje bolezni povzema Slika 1.

Razvoj v tangencialni smeri									
Razvoj v pravokotni smeri	Stadij	Normalna oblika fovee		Stadij	Tangencialno napredovanje v LMJ		Stadij	Tangencialno napredovanje v ML	
		1a			1b			1c	
		Poprečna BCVA			0,5			0,5	
		Trajanje do napredovanja			18 mes.			15 mes.	
		Intervencija			operativno			VPP	
	2a			2b			2c		
		Poprečna BCVA			0,5			0,5	
		Trajanje do napredovanja			12 mes.			6 mes.	
		Intervencija			operativno			MP + kasna VPP (iz simpt.)	
	3a			3b			3c		
		Poprečna BCVA			0,2			0,3	
		Trajanje do napredovanja			3 mes.			1-3 mes.	
		Intervencija			MP			MP + kasna VPP (iz simpt.)	
	4a			4b			4c		
		Poprečna BCVA			0,1			0,1	
		Intervencija			MP			MP + kasna VPP (iz simpt.)	

**SLIKA 1: Razvrstitev MTM.**

Štiri vrste predstavljajo napredovanje zaradi vleka v pravokotni smeri: od makulohize oziroma razslojitve mrežnice v notranjih/zunanjih slojih (stadij 1) proti pretežno zunanji makulohizi (stadij 2) do makulohize z delnim odstopom makule (stadij 3) in odstopa celotne makule (stadij 4).

Trije stolpci predstavljajo napredovanje zaradi vleka v tangencialni smeri od normalne oblike fovee (stadij a) preko lamelarne makularne luknje (LML, stadij b) do makularne luknje (ML, stadij c). Zunanja lamelarna luknja je označena z O in se lahko pojavi v stadijih 2–4 (8).

Legenda: BCVA – najboljša korigirana vidna ostrina, VPP – vitrektomija pars plana, MP – makularna plomba. Objavljeno z dovoljenjem avtorjev.

V zgodnjih stopnjah MTM v obliki makulohize najpogosteje zajema notranje sloje mrežnice, največkrat je povezana z anteriornim ali tangencialnim vlekcom in je lahko povsem asimptomatska (4,5). V nasprotju z njo je pretežno zunanja makulohiza povezana s posteriornim stafilomom in daljšanjem aksialne dolžine zrkla. Dokler zajema le del makule, je navadno stabilna, ko pa zajame celotno makulo, običajno napreduje (4,9). Študija naravnega poteka MTM pri 207 visoko kratkovidnih očeh je pokazala, da je v obdobju spremljanja (povprečno 36 mesecev) napredovalo

12 % primerov, večina (84 %) je ostala stabilnih, majhen del (4 %) pa se je delno ali v celoti razrešil. Slednje se zgodi, kadar pride do sprostitve vleka, npr. ob odstopu steklovine ali spontanem poku ILM (9).

Spremembe, kot so odstop mrežnice v fovei ali celotni makuli, globoka lamelarna luknja in makularna luknja celotne debeline mrežnice navadno povzročijo pomembno izgubo vidne funkcije (2).

### C. Vodenje in zdravljenje bolnikov z MTM

Naravni potek MTM je raznolik, zato je za del bolnikov predvsem v začetnih stopnjah primerno opazovanje. Pri bolnikih, kjer je tveganje za napredovanje bolezni in okvaro vida večje, je na mestu kirurško zdravljenje. Odločitev o zdravljenju je individualna in prilagojena bolniku, njegovi simptomatiki, hitrosti progresije in značilnostim njegovega očesa (6,10).

Smernic za zdravljenje zaenkrat nimamo, predlog obravnave, ki so ga objavili Parolini et al., pa povzema Slika 1 (8). Načeloma velja konsenz, da je operativno zdravljenje indicirano za odstop mrežnice v fovei ali makuli (z luknjo ali brez nje) in makularno luknjo (2). Pri drugih, zlasti začetnih stopnjah MTM, pa je odločitev o zdravljenju individualna, saj je operativno zdravljenje v visoko kratkovidnem očesu tudi tehnično zahtevno in podvrženo zapletom (2,10).

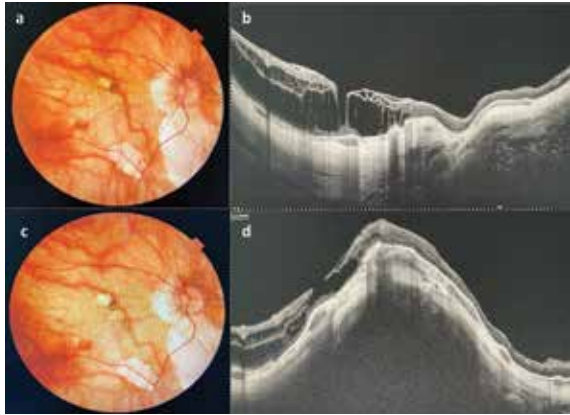
Za operativno zdravljenje MTM sta trenutno uveljavljena dva pristopa, ki vsak s svoje strani naslavljata sile, ki jo povzročajo.

Najbolj razširjen pristop je **vitrektomija pars plana**, pri kateri vplivamo na premakularni vlek (6). Poleg steklovine s površine mrežnice odstranimo ostanke posteriorne hialoidee. Če je prisotna epiretinalna membrana, jo odluščimo. Pogosto v makuli odluščimo tudi ILM, a se izognemo njenemu luščenju v fovei in parafovealno. S tem zmanjšamo tveganje za iatrogeno povzročeno pooperativno luknjo v rumeni pegi in z njo povezanim odstopom makule (opisan v okrog 5 % posegov in pri reoperacijah neredko refraktaren) (2). Pri makularni luknji je priporočljivo narediti luščenje ILM z obrnjenim režnjem, s katerim luknjo prekrijemo, saj to poveča verjetnost pooperativnega zaprtja luknje (2,4,10). Anatomiški uspeh z zaprtjem luknje s primarno vitrektomijo dosežemo v približno 70–80 % (11–13), kar je manj kot pri idiopatskih makularnih luknjah.

Manj razširjeni so pristopi, ki naslovijo daljšanje zrkla in rast beločnice. Uveljavili so se zato, ker so uspehi zdravljenja MTM samo z vitrektomijo

omejeni (8,10). Med njimi so imbrikacija beločnice (oraparalelni šivi beločnice, s katerimi z novo ustvarjeno oraparalelno gubo beločnice in horioretine skrajšamo aksialno dolžino zrkla), posteriorna kontrakcija beločnice (na zrklo našit ojačitveni pas iz allogene beločnice) (14) in **makularna plomba** (8,10). Slednja je med navedenimi najbolj uveljavljena. Gre za eksplantat iz umetnega materiala, ki ga našijemo na beločnico v zgornjem temporalnem kvadrantu, njegov podaljšek pa sega navzad in z zaobljeno platformo podpira makulo, ob tem skrajša aksialno dolžino zrkla ter potisne beločnico proti mrežnici (6,15). Makularno plombo lahko uporabimo samostojno ali pa v kombinaciji z vitrektomijo. V Sloveniji posegov z makularno plombo zaenkrat ne izvajamo. Bolnike lahko napotimo na zdravljenje v tujino.

Zapleti sodobnih makularnih plomb niso več tako pogosti, kot so bili v preteklosti. Pogostejša zapleta sta erozija veznice oziroma ekstruzija proksimalnega dela plombe (3 %) (8) ter atrofija RPE zaradi pritiska eksplanta na žilje žilnice v makuli (>2,4 %). Manj pogosti so nepravilen položaj plombe (1,8 %), odstop žilnice zaradi poškodbe vortikalnih ven (1,4 %) (16), diplopija (0,2 %) (8) in perforacija sklere zaradi skleromalacije (1,4 %) (16). Makularno plombo lahko v primeru težav odstranimo.



**SLIKA 2: Primer MTM, zdravljene z makularno plombo.**  
**48-letna visoko kratkovidna bolnica z MTM, stadij 2b, VA 0,2 p c.c., aksialna dolžina 33,89 mm (Sliki a in b). Zaradi napredovanja vleka in subjektivnega slabšanja vidne funkcije je bila narejena makularna plomba (Sliki c in d). Platforma plombe podpira makulo, aksialna dolžina pooperativno 31,50 mm, VA 0,16 c.c., makulohiza je pretežno regredirala in v obdobju 10-mesečnega pooperativnega opazovanja ne napreduje več. Vir: Očesna klinika Ljubljana, 2023.**

## ODSTOP MREŽNICE V VISOKO KRATKOVIDNEM OČESU

Povezavo med kratkovidnostjo in regmatogenim odstopom mrežnice poznamo že dolgo, saj se več kot polovica regmatogenih odstopov mrežnice zgodi v kratkovidnih očeh (17). Posebno visoko tveganje za odstop mrežnice imajo visoko kratkovidne oči – tveganje je kar 7–10-krat večje kot pri emetropih ali hiperopih očeh (17,18). Vzrok za tako visoko tveganje so spremembe v steklovini in vitreoretinalne degenerativne spremembe, ki so povezane z močnimi vitreoretinalnimi adhezijami (npr. palisadne degeneracije idr.) ali atrofičnimi luknjami, in so v visoko kratkovidnih očeh pogostejše (19). Posebnost odstopov mrežnice pri visoko kratkovidnih očeh je, da so raztrganine lahko locirane tudi precej posteriorno, ob žilju, na mestu močnih vitreoretinalnih adhezij ali pa je odstop mrežnice povezan z luknjo v rumeni pegi (1). Proces utekočinjenja ali sinereze steklovine, ki vodi

v odstop steklovine, se pri visoko kratkovidnih očeh zgodi v zgodnejših letih, zato so visoko kratkovidni bolniki v povprečju mlajši od ostalih bolnikov z odstopom mrežnice (4,17,19,20).

Za zdravljenje regmatogenega odstopa mrežnice pri visoko kratkovidnih imamo na voljo celoten armamentarij vitreoretinalnih posegov: pnevmatsko retinopeksijo, t. i. klasično operacijo s skleralno plombo in vitrektomijo. Prva dva sta namenjena zlasti zdravljenju izbranih primerov enostavnih odstopov mrežnice, vitrektomija pa širše in za kompleksne odstopa mrežnice. Slednja je pri nas in v svetu najpogostejši poseg za zdravljenje regmatogenega odstopa mrežnice pri visoko kratkovidnih očeh (1,17).

### **IZZIVI VITREORETINALNIH POSEGOV V VISOKO KRATKOVIDNIH OČEH**

Vitrektomija v visoko kratkovidnem očesu je zaradi njegovih anatomskih posebnosti za vitreoretinalne kirurge poseben izziv. V zadnjih letih je napredek v tehnologiji in kirurški tehniki povečal varnost posegov in pomembno vplival na profil zapletov operacije. Izpostaviti gre doprinos intraoperativnega OCT k vizualizaciji med posegom, saj zlasti v primeru slabe preglednosti preretinalnih in mrežničnih struktur v visoko kratkovidnem očesu vodi kirurga pri odločitvah med posegom in poveča varnost operacije. Z novimi kirurškimi tehnikami, kot sta obrnjeni reženj ILM in luščenje ILM z ohranitvijo ILM v fovealnem in parafovealnem delu, se je zmanjšalo tveganje za iatrogeno nastalo makularno luknjo in izboljšal uspeh zaprtja obstoječega foramna. Večja je tudi varnost intraoperativno uporabljenih barvil (1,2).

Izzivi, s katerimi se kirurg srečuje med posegom, so povezani s specifičnimi značilnostmi visoko kratkovidnega očesa:

- Beločnica je tanka in krhka, zato sklerotomije rade puščajo. Zaradi perifernih ektazij oziroma posteriornega stafiloma sklere je lahko intraokularna tamponada nepopolna (plinska tamponada običajno bolje prilaga nepravilni obliki zrkla od silikonske) (1). Na mestih stanjšanja sklere obstaja nevarnost perforacije zrkla.
- Posteriorni odstop steklovine je pri približno polovici oči nepopoln (20) in ostanke korteksa steklovine je težko v celoti odstraniti. To lahko vodi v vztrajanje tangencialnega vleka mrežnice, v primeru odstopa mrežnice tudi do ponovnega odstopa mrežnice (4).

- Velika aksialna dolžina zrkla včasih zahteva uporabo daljših kirurških instrumentov in posebnih manevrov, ki nam omogočijo, da med operacijo lažje dosežemo zadnji pol.
- V predelu stafiloma in atrofij sta mrežnica in žilnica stanjšani in krhki, intraoperativni kontrast pa kljub uporabi barvil omejen, zato je potrebno previdno luščenje membran, lahko tudi ob pomoči intraoperativnega OCT.
- Večje tveganje za suprahoroidno krvavitev, ki je lahko masivna, zato moramo med operacijo in po njej paziti, da ne pride do hipotonije (2).
- Zgodnji razvoj katarakte, vitrektomija pa še pospeši njen razvoj. Z enostransko operacijo katarakte lahko povzročimo anizometropijo.

Pooperativna prognoza za vid po posegu v visoko kratkovidnem očesu je pogojena z anatomskim uspehom operacije, ki ga s sodobnimi operativnimi tehnikami uspešno dosežemo. Žal pa okrevanje vida neredko omejita atrofija horioretine in ireverzibilna okvara fotoreceptorskega sloja, ki sta povezani s samo naravo patološke kratkovidnosti (4).

## ZAKLJUČEK

Patološke spremembe, povezane z visoko kratkovidnostjo, vodijo do vrste zapletov, kot sta miopična trakcijska makulopatija in regmatogeni odstop mrežnice. Razumevanje patogeneze in naravnega poteka bolezni je pomembno za vodenje in zdravljenje bolnikov. Napredek v tehnologiji in kirurških tehnikah kaže obetavne rezultate pri obvladovanju tega sicer zahtevnega stanja.

## LITERATURA

1. Coppola M, Rabiolo A, Cicinelli MV, Querques G, Bandello F. Vitrectomy in high myopia: A narrative review. *Let. 3, International Journal of Retina and Vitreous*. BioMed Central Ltd.; 2017.
2. Tadayoni R, Terasaki H, Takeuchi J. *Surgical Approaches for Complications of PM*. 2021; Dostopno na: [https://doi.org/10.1007/978-3-030-74334-5\\_21](https://doi.org/10.1007/978-3-030-74334-5_21)
3. Panozzo G, Mercanti A. Optical coherence tomography findings in myopic traction maculopathy. *Arch Ophthalmol*. 2004;122(10):1455–60.
4. Ohno-Matsui K, urednik. *Atlas of Pathologic Myopia*. 1. izd. *Atlas of Pathologic Myopia*. Singapore: Springer Singapore; 2020.

5. Parolini B, Palmieri M, Finzi A, Besozzi G, Lucente A, Nava U, idr. *The new Myopic Traction Maculopathy Staging System*. <https://doi.org/101177/1120672120930590>. 2020;31(3):1299–312.
6. Lok JKH, Wong RLM, Lu LPL, Wong IYH. *Clinical management of myopia in adults: Treatment of retinal complications. V: Updates on Myopia: A Clinical Perspective*. 2019.
7. Li S, Li T, Wang X, Cai X, Lu B, Chen Y, idr. *Natural course of myopic traction maculopathy and factors influencing progression and visual acuity*. *BMC Ophthalmol*. 2021;21(1).
8. Parolini B, Palmieri M, Finzi A, Frisina R. *Proposal for the management of myopic traction maculopathy based on the new MTM staging system*. *Eur J Ophthalmol*. 2021; 31(6).
9. Shimada N, Tanaka Y, Tokoro T, Ohno-Matsui K. *Natural course of myopic traction maculopathy and factors associated with progression or resolution*. *Am J Ophthalmol*. 2013; 156(5).
10. Laviers H, Olivia Li JP, Grabowska A, Charles SJ, Charteris D, Haynes RJ, idr. *The management of macular hole retinal detachment and macular retinoschisis in pathological myopia; a UK collaborative study on behalf of the Collaboration of British Retinal Surgeons (COBRA) study group*. *Eye*. 2018; 32:1743–51.
11. Xu C, Feng C, Han M, He J, Zhang R, Yan T, idr. *Inverted internal limiting membrane flap technique for retinal detachment due to macular holes in high myopia with axial length  $\geq 30$  mm*. *Sci Rep*. 2022;12(1).
12. Matsumae H, Morizane Y, Yamane S, Yanagisawa S, Sakurai T, Kobori A, idr. *Inverted Internal Limiting Membrane Flap versus Internal Limiting Membrane Peeling for Macular Hole Retinal Detachment in High Myopia*. *Ophthalmol Retina*. 2020;4(9).
13. Kuriyama S, Hayashi H, Jingami Y, Kuramoto N, Akita J, Matsumoto M. *Efficacy of inverted internal limiting membrane flap technique for the treatment of macular hole in high myopia*. *Am J Ophthalmol*. 2013;156(1).
14. Zhu S, Dong L, Xue A. *Evaluation of the efficacy of posterior scleral contraction in the treatment of macular hole with retinal detachment in high myopia*. *Let. 41, Retina*. 2021. Dostopno na: <http://links.lww.com/IAE/B399>
15. Parolini B, Palmieri M, Finzi A, Besozzi G, Frisina R. *Myopic traction maculopathy: A new perspective on classification and management*. *Let. 10, Asia-Pacific Journal of Ophthalmology*. 2021.
16. Alkabes M, Mateo C. *Macular buckle technique in myopic traction maculopathy: a 16-year review of the literature and a comparison with vitreous surgery*. *Graefes Arch Clin Exp Ophthalmol*. 2018;256(5):863–77.
17. Wilkinson CP. *Retinal Detachment. V: Pathologic Myopia*. Cham: Springer International Publishing; 2021. str. 347–56.
18. Han X, Ong JS, An J, Craig JE, Gharahkhani P, Hewitt AW, idr. *Association of Myopia and Intraocular Pressure with Retinal Detachment in European Descent Participants of the UK Biobank Cohort a Mendelian Randomization Study Supplemental content*. *JAMA Ophthalmol*. 2020;138(6):671–8.
19. Mrejen S, Ledesma-Gil G, Engelbert M. *Peripheral Retinal Abnormalities. V: Pathologic Myopia*. Cham: Springer International Publishing; 2021. str. 329–46.
20. Philippakis E, Couturier A, Gaucher D, Gualino V, Massin P, Gaudric A, idr. *Posterior vitreous detachment in highly myopic eyes undergoing vitrectomy*. *Let. 36, Retina*. 2016.



## KRATKOVIDNOST IN SINDROM VELIKEGA OČESA

---

*Dragica Kosec*

*Očesna klinika, Univerzitetni klinični center Ljubljana*

### IZVLEČEK

Kratkovidnost je v današnjem času globalni problem. Zaradi preobremenjevanja oči z bližinskimi aktivnostmi in posledično neuravnotežene slike v vseh delih očesa se stimulira rast zrkla. To ima lahko hude posledice na strukturah v zrklu, zaradi velikosti in podaljševanja pa mu zmanjkuje tudi prostora za pravilno gibanje v orbiti. V angleški literaturi to opisujejo kot »heavy eye syndrome«, slovensko sindrom velikega očesa (SVO). Zaradi ekstremne kratkovidnosti se zrklo podaljša, kar privede do odločilnega premika zunanjih očesnih mišic in nagiba posteriornega dela zrkla izven konusa zunanjih očesnih mišic, kar vodi v škiljenje. Zrklo se v orbiti zvrne v osi s pogledom nazalno in navzdol. Zaradi tega se pomakne zgornji rektus medialno in lateralni rektus navzdol. Zdravljenje je najpogosteje usmerjeno v popravo tako nastale anatomske napake. Zrklo želimo ponovno postaviti v notranjost stožca zunanjih očesnih mišic in s tem poravnati optično os očesa.

### UVOD

Visoka kratkovidnost, za katero je značilna refrakcijska napaka  $-6,00$  Dsph ali več, predstavlja zapleteno očesno stanje, ki lahko znatno vpliva na človekov vid in splošno zdravje oči. Ko se v to stanje poglobimo, postane očitno, da je širše razumevanje ključnega pomena za učinkovito obvladovanje in preprečevanje s kratkovidnostjo povezanih zapletov.

Genetika ima pomembno vlogo pri razvoju kratkovidnosti, k čemur lahko prispevajo tudi okoljski dejavniki, kot je prekomerno delo na blizu ali omejen čas gibanja na prostem. Ljudje z visoko kratkovidnostjo so izpostavljeni povečanemu tveganju za različne očesne zaplete vključno z odstopom mrežnice, glavkomom in miopično degeneracijo makule. Podaljšanje zrkla

v obliki SVO se kaže kot škiljenje navznoter in navzdol ter posledično kot dvojni vid.

## RAZUMEVANJE SVO

SVO je redko stanje, ki se pojavi pri visoki kratkovidnosti. Vključuje mehansko neravnovesje v orbiti zaradi podaljšanja zrkla ter posledično razmika med zgornjo in lateralno ekstraokularno mišico. Zadnji pol zrkla se tako obrne lateralno in navzgor izven konusa zunanjih očesnih mišic. Posledično se optična os očesa obrne nazalno in lahko tudi rahlo navzdol, kar povzroči strabizem (prekrižane oči), dvojni vid in nagnjen videz vidne osi. SVO je znan tudi kot fiksni miopični strabizem, ki nastane zaradi porasta kratkovidnosti in ga je v angleški literaturi prvič opisal Bagshaw leta 1966 (1). Kasneje se je definicija SVO uskladila z opisom: pridobljen progresivni strabizem zaradi ekstremno dolgega zrkla. Zrklo je najpogosteje močno odklonjeno navznoter z dodatnim odklonom navzdol ali brez njega. Nekdaj so mislili, da je odklon posledica gravitacije, toda sedaj vemo, da je osnovna patogeneza dislokacija superotemporalnega dela zrkla in posledično premika zgornjega rektusa medialno in temporalnega rektusa navzdol (2,3,4). Glede na to anatomijo so se zatem razvile različne tehnike zdravljenja, ki omogočajo ustrežnejšo anatomijo in delovanje zunanjih očesnih mišic (4,5).

Neusklajenost oči pri SVO privede do dvojnega vida, zaradi česar se prizadeti posamezniki težko osredotočijo na eno točko. Prispeva lahko tudi k strabizmu, kar vpliva tako na socialno sprejemljivost kot tudi na funkcionalnost vida.

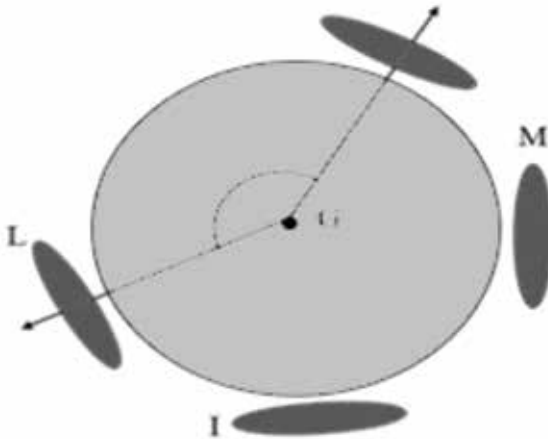
## KLINIČNA SLIKA SVO

SVO ponavadi ne zasledimo pri otrocih. Pojavlja se predvsem pri odrasli populaciji z visoko kratkovidnostjo. Bolnik toži zaradi progresivnega pojavljanja dvojnega vida in občasnega škiljenja navznoter, pri napredovanju stanja pa postaja škiljenje vedno izrazitejše, zmeraj več je tudi težav z dvojno sliko. Škiljenje je prisotno v konvergentni smeri in lahko tudi nekoliko navzdol (6).

Po izmeri objektivne refrakcije v cikloplegiji je ta več kot  $-6,0$  Dsph, najpogosteje več kot  $-8,0$  Dsph. Cover test: eso, lahko tudi minimalna vertikalna disociacija. Gibljivost zrkel pokaže zavrto elevacijo z abdukcijo različne jakosti.

Na MRI orbite je aksialna dolžina zrkla povečana, pogosto je prisoten posteriorni stafilom. Pokaže se tudi premik lateralnega rektusa navzdol in zgornjega rektusa medialno od svojega fiziološkega poteka. Vmes nastane širši prostor, kamor se zrklo lahko obrne s posteriornim delom (7,8).

Po pregledu očesnega ozadja so opazne miopične degenerativne spremembe.




**Slika 1: Pomik lateralnega rektusa navzdol in zgornjega rektusa medialno**

## ZDRAVLJENJE

Korektivne leče: Očala ali kontaktne leče lahko pomagajo popraviti refrakcijske napake, povezane z visoko kratkovidnostjo, in izboljšajo vid vključno z binokularno funkcijo. Z boljšim vidom očesi lažje zadržita poravnavo v primarni poziciji. Če je kot škiljenja zelo majhen, ga lahko korigiramo s prizmami.

Kirurgija: Pri večjih škilnih kotih lahko poravnavo dosežemo z operativnim posegom. Glede na položaj zrkla v mišičnem konusu je možnih nekaj posegov. Če se zrklo izven mišičnega konusa še ni premaknilo, opravimo posega retropozicijo in resekcijo, če je premik zadnjega pola zrkla že izven mišičnega konusa, pa najprej opravimo pasivni dukcijski test. Če je ta negativen, opravimo le miopeksijo zgornjega in lateralnega rektusa – postopek po Yooyami ali parcialni postopek po Jensenu –, če pa je že prisotna restrikcija, sočasno opravimo tudi retropozicijo medialnega rektusa (6,9).



**Slika 2: Shema postopka po Yooyami**

Redni očesni pregledi: Zgodnje odkrivanje z rednimi očesnimi pregledi je ključnega pomena tako za kratkovidnost kot tudi razvoj. Pravočasno posredovanje lahko pomaga preprečiti ali zmanjšati vpliv povezanih zapletov.

Spremembe življenjskega sloga: Spodbujanje dejavnosti na prostem, zlasti v otroštvu, lahko pomaga zmanjšati napredovanje kratkovidnosti. Poleg tega je koristno smotrno izrabljati čas pred zasloni in si vzeti redne odmore pri bližinskem delu.

## ZAKLJUČEK

Visoka kratkovidnost in SVO predstavljata edinstvena izziva za zdravje oči ter zahtevata multidisciplinarni pristop za učinkovito zdravljenje. Redni pregledi oči, spremembe življenjskega sloga in zgodnja intervencija so ključnega pomena za ohranjanje vida ter zmanjševanje tveganja zapletov, povezanih s temi stanji. Z napredovanjem našega razumevanja očesnih motenj se povečuje tudi naša sposobnost zagotavljanja ciljne in celovite oskrbe za tiste, ki jih prizadeneta visoka kratkovidnost in SVO.

## LITERATURA

1. Bagshaw J. *The "heavy eye" phenomenon: a preliminary report.* *Br Orthoptic J.* 1966;75–8.
2. Hennein L, Robbins SL. *Heavy eye syndrome: Myopia-induced strabismus.* *Surv Ophthalmol.* 2021. Jan - Feb 2021;66(1):138–144. doi:10.1016/j.survophthal.2020.06.001
3. 4. Rutar T, Demer JL. *"Heavy Eye" syndrome in the absence of high myopia: A connective tissue degeneration in elderly strabismic patients.* *J AAPOS.* Feb 2009;13(1):36–44. doi: 10.1016/j.jaapos.2008.07.008
4. Ranka MP, Steele MA. *Esotropia associated with high myopia.* *Curr Opin Ophthalmol.* 2015 Jul;26(5):362–5. doi: 10.1097/ICU.000000000000180. PMID: 26247133.
5. Pineles SL. *Acquired Diplopia in Adults: Heavy Eye Syndrome.* *J Binocul Vis Ocul Motil.* 2022 Oct-Dec;72(4):223–225. PMID: 36279483; PMCID: PMC9608378.
6. Lauren Hennein, Shira L. Robbins, *Heavy eye syndrome: Myopia-induced strabismus,* *Survey of Ophthalmology, Volume 66, Issue 1, 2021, Pages 138–144, ISSN 0039-6257, https://doi.org/10.1016/j.survophthal.2020.06.001.*
7. Li Y, Wei Q, Le A, Gawargious BA, Demer JL. *Rectus Extraocular Muscle Paths and Staphylomata in High Myopia.* *Am J Ophthalmol.* 2019 May;201:37–45. doi: 10.1016/j.ajo.2019.01.029. Epub 2019 Feb 4. PMID: 30731081; PMCID: PMC6511469.
8. Maiolo C, Fresina M, Campos EC. *Role of magnetic resonance imaging in heavy eye syndrome.* *Eye (Lond).* 2017 Aug;31(8):1163–1167. doi: 10.1038/eye.2017.48. Epub 2017 Mar 31. PMID: 28362425; PMCID: PMC5558220.
9. Rajavi Z, Ramezani AR, Ashtar-Nakhaee P. *Surgical treatment of heavy eye syndrome; report of two cases.* *J Ophthalmic Vis Res.* 2009 Oct;4(4):256–9. PMID: 23198082; PMCID: PMC3498864.

## OKULOPLASTIČNI POSEGI PRI VISOKI KRATKOVIDNOSTI

---

*Gregor Hawlina*

*Očesna klinika, Univerzitetni klinični center Ljubljana*

### IZVLEČEK

Okuloplastični posegi pri visoki kratkovidnosti se izvajajo zaradi neskladja med velikostjo kostne orbite in velikostjo zrkla. Pogosto je temu pridružena še nenormalna oblika orbite, ki je plitvejša, ali pa sočasna ščitnična orbitopatija, kar povzroči nastanek proptoze. Visoka kratkovidnost je lahko vzrok eno- ali obojestranske proptoze, kar lahko povzroči omejeno gibljivost očesa, bolečino in je estetsko moteče. V nekaterih primerih, ko sta prisotna tudi slabše zapiranje očesa (lagoftalmos) in kronična izpostavljenost očesne površine, se lahko razvije ekspozicijska keratopatija. Zdravljenje bolnika z visoko kratkovidnostjo in izrazito proptozo, ki povzroča ekspozicijsko keratopatijo, je zahtevno. K zdravljenju pristopimo stopenjsko, najprej s konservativno terapijo, nato z operacijami na vekah in kot zadnja možnost z dekompresijo orbite. Ker so zapleti pri dekompresiji orbite pogosti, je treba bolnikom le-te natančno pojasniti, pogosto pa je potrebnih več posegov, da dosežemo želene učinke zdravljenja.

**Ključne besede:** visoka kratkovidnost, orbita, dekompresija orbite, okuloplastična kirurgija

### UVOD

Visoka kratkovidnost je opredeljena kot refrakcijska napaka najmanj  $-6,00$  D ali z aksialno dolžino več kot 26,5 mm (1). Pri takšni obliki očesa se lahko pojavijo različne anatomske spremembe očesa, ki potencialno vodijo v zaplete. Kadar visoka kratkovidnost zaradi zapletov zmanjša najboljšo korigirano vidno ostrino, jo imenujemo patološka kratkovidnost (1). Zapleti patološke kratkovidnosti so najpogosteje posledica sprememb sprednjega in zadnjega segmenta očesa, redkeje pa so posledica prekomerne izbuljenosti

očesa – proptoze. Visoka kratkovidnost je lahko zaradi daljše aksialne dolžine zrkla vzrok eno- ali obojestranske proptoze (2), kar lahko povzroči omejeno gibljivost očesa, bolečino in je estetsko moteče. V nekaterih primerih, ko sta prisotna tudi slabše zapiranje očesa (lagofthalmos) in kronična izpostavljenost očesne površine, se lahko razvije ekspozicijska keratopatija (3). Pri bolnikih z lagofthalmosom običajno izmerimo aksialno dolžino več kot 30 mm (1).

Protruzija zrkla je posledica neskladja med velikostjo kostne orbite in njeno vsebino. To neravnovesje je lahko posledica povečanja orbitalne vsebine kot npr. pri ščitnični orbitopatiji, pri kateri se poveča volumen maščevja in/ali zunanjih očesnih mišic. Lahko je posledica podaljšanja zrkla, kar se pojavi pri visoki kratkovidnosti, ali pa posledica nenormalne oblike orbite, ki je plitvejša in potisne zrklo navzpred (nesindromski eksorbitizem) (4). Ti vzročni mehanizmi lahko med seboj sovpadajo in jih je treba upoštevati pri načrtovanju kirurškega zdravljenja.

## **EKSPOZICIJSKA KERATOPATIJA TER KIRURŠKI POSEGI NA VEKAH IN ORBITI PRI VISOKI KRATKOVIDNOSTI**

### **Ekspozicijska keratopatija**

Simptomi ekspozicijske keratopatije vključujejo bolečino, občutek tujka, solzenje, motečo svetlobo (fotofobijo) in zamegljen vid. Bolniki, ki imajo pridruženo zmanjšano občutljivost roženice, lahko občutijo tudi manj izrazite simptome. Pogosti znaki, ki jih opazimo, so nepopolno zapiranje očesa (lagofthalmus), znižan solzni meniskus, skrajšan čas razpada solznega filma (*angl.* break up time, BUT), roženični filamenti, pikčaste epitelne erozije in druge okvare epitela. V hujših primerih se lahko razvijejo edem roženice, stanjšanje roženice in roženična razjeda.

Proptoza zrkla lahko povzroči ekspozicijsko keratopatijo, tudi če veke normalno delujejo, v primeru pridruženih boleznih vek (npr. entropij ali ektropij) pa se lahko keratopatija dodatno poslabša. Proptozo običajno izmerimo s Hertelovo eksoftalmometrijo, ki nam omogoča kvantitativno meritev in jo uporabljamo za spremljanje pacienta. Izraženost proptoze lahko preverimo tudi s pogledom od zgoraj preko pacientovega čela. Proptozo, ki je posledica visoke kratkovidnosti, lahko dodatno poslabša

pridružena ščitnična orbitopatija ali anatomsko plitvejša orbita. Slikovne preiskave lahko opravimo za oceno povečanja ekstraokularnih mišic, povezanih s ščitnično orbitopatijo ali orbitalnim miozitisom, za izključitev orbitalnih tumorjev in kot predpripravo za eventualno dekompresijo orbite.

Zdravljenje se razlikuje glede na resnost bolezni in osnovno etiologijo. V primeru blažjih znakov predpišemo različne oblike lubrikantov (umetne solze, gele ali mazila). Pomagamo si lahko tudi z namestitvijo kolagenskih ali silikonskih čepkov. V hudih primerih, ko se razvije roženična razjeda, pa odvzamemo brise na povzročitelje in zdravimo z antibiotiki. Če je roženica izrazito stanjšana ali pride celo do perforacije, lahko, ko je okužba obvladana in predpisana ustrezna antibiotična terapija, na roženico namestimo amnijsko membrano. Za izboljšanje vlaženja si lahko začasno pomagamo tudi z vlažno komoro. V primeru, da je vzrok ekspozijske keratopatije nepravilen položaj veke, pa lahko z začasnimi ali stalnimi kirurškimi posegi popravimo položaj veke (5).

### **Posegi na vekah**

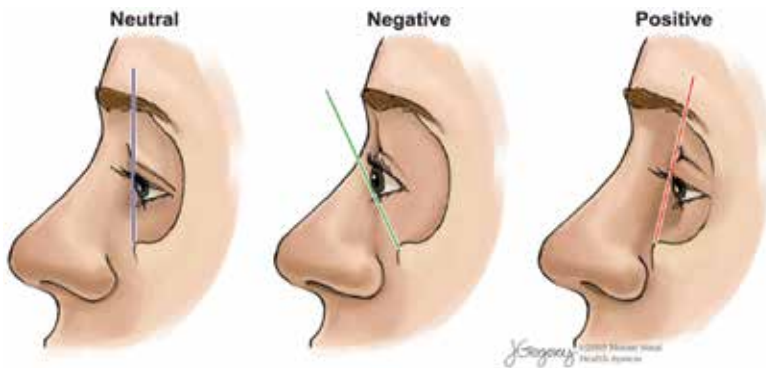
Če s konservativnimi ukrepi ne uspemo odpraviti težav ekspozijske keratopatije, pristopimo h kirurškemu zdravljenju. Glede na izraženost lagoftalmosa in posledic na očesni površini se odločamo o najprimernejšem kirurškem pristopu. Če pričakujemo, da bodo težave začasne, lahko opravimo začasno, delno ali popolno tarzorafijo. V tem primeru na enem ali več mestih v lokalni anesteziji namestimo t. i. mattress šiv prek opornika na zgornjo in spodnjo veko. Šive odstranimo, ko se očesna površina obnovi in pozdravi. Če pa so težave dolgotrajne, se odločimo za trajno tarzorafijo. Pri tem kirurškem posegu s kirurškimi škarjami odstranimo tanek trak epitela roba veke s trepalnicami vred na zgornji in spodnji vek, katerega dolžina ustreza želeni dolžini tarzorafije. Nastavimo resorbilni šiv v globini in neresorbilni na površini veke. Kožne šive odstranimo čez 7 dni. Trajno tarzorafijo običajno naredimo v zunanjem očesnem kotu in tako zožamo očesno režo.

Ohlapno spodnjo veko in nepravilni naklon veke zdravimo z različnimi kirurškimi tehnikami zategovanja in suspenzije veke. Kot prvi korak pri repoziciji in zategovanju raztegnjenih, ohlapnih spodnjih vek lahko



izvedemo lateralno kantopeksijo, pri kateri lateralni kantalni ligament s šivom skrajšamo, na da bi ga pred tem prerezali. Pri tem posegu ohranimo lateralno pritrditev zunanjšega očesnega kota na orbitalni rob. Bolj učinkovit postopek je lateralna kantoplastika, s katerim pritegnemo in premeščamo zunanji očesni kot, tako da prerežemo lateralni kantalni ligament (tj. kantotomija in kantoliza) in ga pričvrstimo na višjo lego na orbitalnem robu.

V primeru bolj izrazite proptoze in retrakcije spodnje veke ob pojavu t. i. negativnega vektorja spodnje veke pa načini lateralne kantopeksije in kantoplastike ne bodo učinkoviti. Pojav negativnega vektorja opažamo s stranskim pogledom, ko sprednja projekcija zrkla leži pred spodnjo veko in spodnjim robom orbite (Slika 1). S kirurškimi posegi, ki jih opravljamo v takšnem primeru, želimo podaljšati spodnjo veko in pričvrstiti zunanji očesni kot navzgor. Opravimo lahko pomik spodnjih retraktorjev veke navzdol (t. i. recesijo retraktorjev) ali pa v primeru večje retrakcije uporabimo različne presadke, s katerimi dvignemo položaj spodnje veke. Te presadke lahko všijemo v predel zadnje lamele – veznice ali sprednje lamele – na mesto kože in orbikularne mišice. Za podaljšanje zadnje lamele uporabljamo presadek trdega neba, facio lato, ušesni hrustanec ali donorsko sklero, za podaljšanje sprednje lamele pa lahko uporabimo kožo zgornje veke, predušesne ali zaušesne regije ali različne režnje v okolici spodnje veke (t. i. nazojugalni, von Langenbeckov, Tripierjev, Frickejev reženj).



**Slika 1: Prikaz različnih anatomskih različic položaja očesa glede na spodnji rob orbite.**

Zdravljenje retrakcije zgornje veke je še bolj zahtevno in nepredvidljivo kot zdravljenje retrakcije spodnje veke, na kar kažejo številni različni pristopi pri obravnavi takšnih bolnikov. Opisani so kirurški posegi z izrezanjem Mullerjeve mišice, odstranitvijo in retropozicijo mišice dvigovalke veke in podaljšanje le-te z namestitvijo distančnika (6,7). Za distančnik se običajno uporabi donorska sklera ali avtologna fascia lata. Za zdravljenje retrakcije zgornje veke so pri predhodno neoperiranih vekah priporočali tudi uporabo botulin toksina, ki se aplicira v predel mišice dvigovalke veke, vendar je učinek začasen in nepredvidljiv (8).

### **Posegi v orbiti**

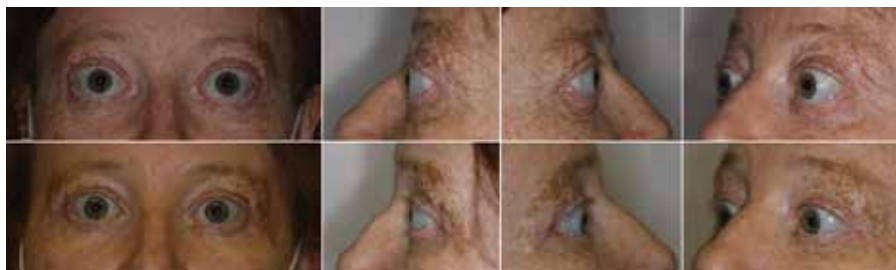Posegi v orbiti se pri visoki kratkovidnosti izvajajo redko, saj so kljub učinkovitosti povezani s pogostimi neželenimi učinki. Mednje prištevamo različne oblike dekompresije orbite, pri katerih s kirurškim posegom zmanjšamo volumen orbitalne vsebine in/ali odstranimo kostne stene orbite z namenom povečanja njenega volumna. Dekompresija orbite se lahko opravi zaradi estetskih in funkcionalnih razlogov (pri pojavu bolečin ali za zaščito očesa) ter za izboljšanje kakovosti življenja. Da bi dosegli čim bolj učinkovite in predvidljive rezultate, je pomembno razlikovati med anatomske vzroki, ki so odgovorni za proptozo.

Kirurško dekompresijo orbite pri Gravesovi oftalmopatiji je prvič opisal Dollinger leta 1911. Od takrat je bilo opisanih veliko število pristopov za povečanje volumna orbite ali zmanjšanje prostornine orbitalne vsebine. Izбира načina dekompresije orbite temelji na stopnji nujnosti, pa tudi na bolnikovem zdravstvenem stanju, rezultatih biometrije orbite in bolnikovih željah. Poznamo naslednje načine dekompresije orbite: dekompresija orbitalne maščobe, dekompresija lateralne stene, dekompresija medialne stene in dekompresija orbitalnega dna. Glede na način dekompresije pa se razlikujejo tudi pristopi, in sicer poznamo transantralni, transnazalni, transkonjunktivalni, trans- oz. retrokarunkularni in transkutani pristop. Pri medialni dekompresiji in dekompresiji orbitalnega dna imamo možnost pristopa od zunaj tako prek vek ali veznice kot tudi prek nosu – endoskopsko. Študije so pokazale, da dekompresija medialne stene z endoskopskim pristopom zmanjša proptozo za 2,5–3,1 mm in za 1,0–4,0 mm z zunanjim pristopom (preko veke ali veznice), dekompresija stranske

stene za 2,7–4,8 mm, uravnotežena dekompresija tako medialne kot lateralne stene za 4,0–5,5 mm, s kombinacijo dekompresije medialne stene in orbitalnega dna pa se proptoza zmanjša za 4,0–6,0 mm. Največji obseg dekompresije je mogoče doseči z dekompresijo treh sten lateralne stene, medialne stene in dna orbite, pri čemer se proptoza po podatkih iz literature zmanjša za 4,5–7,5 mm. Z dekompresijo orbitalne maščobe brez odstranjevanja kosti pa se po poročanju proptoza zmanjša za 4,1 mm ± 0,9 mm (9,10).

Najbolj zapleteno stanje predstavlja proptoza pri ščitnični orbitopatiji, ki se pojavi ob že obstoječi visoki kratkovidnosti ali nesindromskem eksorbitizmu (Slika 2). V urgentnih primerih aktivne ščitnične orbitopatije, ko je prizadet tudi vid, se priporoča minimalno invazivna dekompresija orbite, ki še ohrani vid, brez tveganja za prekomerno korekcijo proptoze, saj se lahko pojavi sekundarna regresija ščitnične orbitopatije (11). Pri takšnih bolnikih vedno naredimo medialno dekompresijo z lateralno dekompresijo orbite ali brez nje. V stabilni fazi, ko ni prisotnih vnetnih znakov, pri pristopu upoštevamo bolnikovo zdravje, pričakovanja in stopnjo eksoftalmusa. V primeru, da k proptози pomembno prispeva odvečno maščevje okoli očesa in so zunanje očesne mišice normalne velikosti, lahko opravimo le maščobno dekompresijo orbite in ne odstranjujemo kosti.

Dekompresija orbite je povezana s pogostimi pooperativnimi zapleti, katerih celokupna pogostnost znaša 9,3 % (12). Opisani zapleti so krvavitev (13), okužba, edem, kirurški neuspeh, izguba vida, vnetje sinusov (14), uhajanje cerebrospinalne tekočine, hipestezija trigeminalnega živca (15), diplopija (do 30 % primerov) (16,17), poslabšanje očesne gibljivosti, strabizem, okvare vidnega polja, supraorbitalna anestezija (9) in temporalna atrofija, povezana s poškodbo temporalne mišice. Zaradi pogostih zapletov je pred kirurškim posegom zelo pomembna pravilna izbira bolnika in natančna pojasnitev možnih zapletov.



**Slika 2: Primer bolnice z visoko kratkovidnostjo in pridruženo ščitnično orbitopatijo pred medialno in lateralno dekompresijo orbite in po njej. Pristop k medialni dekompresiji je bil retrokarunkularen prek veznice, k lateralni pa prek gube v zunanjem delu zgornje veke.**

## ZAKLJUČEK

Zdravljenje bolnika z visoko kratkovidnostjo in izrazito proptozo, ki povzroča ekspozijsko keratopatijo, je zahtevno. Težave so posledica neskladja med velikostjo kostne orbite in velikostjo zrkla. Pogosto je temu pridružena še nenormalna oblika orbite, ki je plitvejša, ali pa sočasna ščitnična orbitopatija. Ti vzročni mehanizmi lahko med seboj sovpadajo in jih je treba upoštevati pri načrtovanju kirurškega zdravljenja. K zdravljenju pristopimo stopenjsko, najprej s konservativno terapijo, nato z operacijami na vekah in kot zadnja možnost z dekompresijo orbite. Bolnikom je treba pojasniti možne zaplete zdravljenja ter da bo morda potrebnih več posegov, da bomo dosegli želene učinke zdravljenja.

## LITERATURA

1. Maria Vingolo E, Napolitano G, Casillo L. *Pathologic Myopia: Complications and Visual Rehabilitation. Intraocular Lens [Internet]. IntechOpen; 2020. Available from: <https://www.intechopen.com/books/intraocular-lens/pathologic-myopia-complications-and-visual-rehabilitation>*
2. Satchi K, McNab AA. *Orbital Decompression in the Treatment of Proptosis Due to High Axial Myopia. Ophthalmic Plast. Reconstr. Surg. [Internet]. 2010 Nov;26(6):420–5. Available from: <https://journals.lww.com/00002341-201011000-00009>*

3. Chen M, Zhou X-T, Xue A-Q, Wang Q-M, Sheng W, Yuan Y-M, et al. [Myopic proptosis and the associated changes in axial components of the eye]. *Zhonghua. Yan Ke Zha Zhi*. [Internet]. 2007 Jun;43(6):525–9. Available from: <http://www.ncbi.nlm.nih.gov/pubmed/17897530>
4. Baujat B, Krastinova D, Bach CA, Coquille F, Chabolle F. Orbital Morphology in Exophthalmos and Exorbitism. *Plast. Reconstr. Surg*. [Internet]. 2006 Feb;117(2):542–50. Available from: <http://journals.lww.com/00006534-200602000-00027>
5. Rajaii F, Prescott C. Management of Exposure Keratopathy [Internet]. *EyeNet Mag*. 2014. Available from: <https://www.aaopt.org/eyenet/article/management-of-exposure-keratopathy-2>
6. Grove AS. Upper Eyelid Retraction and Graves' Disease. *Ophthalmology* [Internet]. 1981 Jun;88(6):499–506. Available from: <https://linkinghub.elsevier.com/retrieve/pii/S0161642081349914>
7. Roncevic R, Jackson IT. Surgical Treatment of Thyrotoxic Exophthalmos. *Plast. Reconstr. Surg*. [Internet]. 1989 Nov;84(5):754–60. Available from: <http://journals.lww.com/00006534-198911000-00006>
8. Träisk F, Tallstedt L. Thyroid associated ophthalmopathy: botulinum toxin A in the treatment of upper eyelid retraction – a pilot study. *Acta Ophthalmol. Scand*. [Internet]. 2001 Dec 5;79(6):585–8. Available from: <https://onlinelibrary.wiley.com/doi/10.1034/j.1600-0420.2001.790608.x>
9. Olivari N. Transpalpebral decompression of endocrine ophthalmopathy (Graves' disease) by removal of intraorbital fat: experience with 147 operations over 5 years. *Plast. Reconstr. Surg*. [Internet]. 1991 Apr;87(4):627–41; discussion 642-3. Available from: <http://www.ncbi.nlm.nih.gov/pubmed/2008461>
10. Liao S-L, Huang S-W. Correlation of Retrobulbar Volume Change With Resected Orbital Fat Volume and Proptosis Reduction After Fatty Decompression for Graves Ophthalmopathy. *Am. J. Ophthalmol*. [Internet]. 2011 Mar;151(3):465–469.e1. Available from: <https://linkinghub.elsevier.com/retrieve/pii/S0002939410006859>
11. Krastinova-Lolov D, Bach CA, Hartl DM, Coquille F, Jasinski M, Cecchi P, et al. Surgical Strategy in the Treatment of Globe Protrusion Depending on Its Mechanism (Graves??? Disease, Nonsyndromic Exorbitism, or High Myopia). *Plast. Reconstr. Surg*. [Internet]. 2006 Feb;117(2):553–64. Available from: <http://journals.lww.com/00006534-200602000-00029>
12. Leong SC, Karkos PD, MacEwen CJ, White PS. A systematic review of outcomes following surgical decompression for dysthyroid orbitopathy. *Laryngoscope* [Internet]. 2009 Jun 20;119(6):1106–15. Available from: <https://onlinelibrary.wiley.com/doi/10.1002/lary.20213>
13. Nasiri J, Zamani F. Periorbital Ecchymosis (Raccoon Eye) and Orbital Hematoma following Endoscopic Retrograde Cholangiopancreatography. *Case Rep. Gastroenterol*. [Internet]. 2017 Mar 17;11(1):134–41. Available from: <https://www.karger.com/Article/FullText/456657>
14. Suresh R, Soparkar CN, Alford EL. Sinonasal complications associated with endoscopic orbital decompression. *Laryngoscope Investig. Otolaryngol*. [Internet]. 2021 Feb;6(1):71–6. Available from: <https://onlinelibrary.wiley.com/doi/10.1002/lio2.531>

15. Sellari-Franceschini S, Dallan I, Bajraktari A, Fiacchini G, Nardi M, Rocchi R, et al. *Complicanze chirurgiche in pazienti sottoposti a decompressione orbitaria per oftalmopatia di Graves*. *Acta Otorhinolaryngol. Ital.* [Internet]. 2016 Aug;36(4):265–74. Available from: [https://www.actaitalica.it/issues/2016/4-2016/03\\_Sellari.pdf](https://www.actaitalica.it/issues/2016/4-2016/03_Sellari.pdf)
16. Paridaens D, Hans K, van Buitenen S, Mourits MP. *The incidence of diplopia following coronal and translid orbital decompression in Graves' orbitopathy*. *Eye* [Internet]. 1998 Sep;12(5):800–5. Available from: <https://www.nature.com/articles/eye1998207>
17. Lyons CJ, Rootman J. *Orbital Decompression for Disfiguring Exophthalmos in Thyroid Orbitopathy*. *Ophthalmology* [Internet]. 1994 Feb;101(2):223–30. Available from: <https://linkinghub.elsevier.com/retrieve/pii/S0161642094313431>

## KRATKOVIDNOST PRI NEDONOŠENČKIH

---

*Manca Tekavčič Pompe*

*Očesna klinika, Univerzitetni klinični center Ljubljana*

### IZVLEČEK

Kratkovidnost pri nedonošenčkih je pogosta refraktivna okvara. Delež kratkovidnih prezgodaj rojenih otrok je skozi celo otroštvo in tudi v odraslem obdobju višji kot delež kratkovidnih enako starih ob roku rojenih otrok.

Poleg same nedonošenosti na razvoj kratkovidnosti vpliva tudi retinopatija nedonošenčka (ROP), dodatno pa njeno zdravljenje.

Prispevek obravnava kratkovidnost v zgodnjem otroštvu s poudarkom na nedonošenosti. Kot glavni dejavnik tveganja je izpostavljena ROP in njeno zdravljenje. Genetski dejavniki za razvoj kratkovidnosti pri nedonošenčkih so primerljivi z ostalo populacijo in so podrobno obravnavani v drugem prispevku iste publikacije. Pričujoči prispevek primerja tudi različne vrste zdravljenja ROP (kriokoagulacijo periferne mrežnice, lasersko fotokoagulacijo periferne mrežnice in zdravljenje z zaviralci VEGF) in njihov vpliv na razvoj kratkovidnosti.

V zaključku so podana priporočila za oftalmološko obravnavo nedonošenčkov tako v smislu preprečevanja zgodnjega nastanka kot tudi hitrega napredovanja kratkovidnosti in razvoja njenih zapletov.

***Ključne besede:*** kratkovidnost, nedonošenčki, retinopatija nedonošenčka

### UVOD

**Definicija kratkovidnosti.** Kratkovidnost (miopija) je refraktivna napaka optičnega aparata, pri kateri točka najostreje slike vidne zaznave ne pade na center največje koncentracije fotoreceptorjev na mrežnici, v makulo, pač pa pred njo. Posledica je ostra slika vidne zaznave bližnjih predmetov, medtem ko so predmeti, ki so bolj oddaljeni, videti zamegljeni. Kratkovidnost lahko razložimo z dvema mehanizmoma: 1) podaljšano

zrklo, ki onemogoča ostrenje slike v fovei (to obliko kratkovidnosti lahko imenujemo tudi *axialna*), in 2) prevelika moč lomnega aparata, ki prav tako preprečuje ostro sliko na mrežnici (to obliko kratkovidnosti imenujemo *refraktivna*).

**Definicija nedonošenosti.** Nedonošenček je po kriterijih Svetovne zdravstvene organizacije (WHO) vsak živorojeni otrok, ki se rodi pred dopolnjenim 37. tednom gestacijske starosti, rojeni pred dopolnjenim 28. tednom gestacijske starosti so ekstremno nedonošeni, rojeni med 28. in 32. tednom gestacijske starosti pa zelo nedonošeni.

## KRATKOVIDNOST V ZGODNJEM OTROŠTVU

Na podlagi podatkov Ameriškega združenja za oftalmologijo (AAO) je bilo leta 2010 kratkovidnih 28,3 % svetovne populacije (2,0 milijardi), prevalenca kratkovidnosti v zadnjem desetletju izrazito raste. Metaanaliza, opravljena z razpoložljivimi podatki do leta 2015, za leto 2020 napoveduje delež kratkovidnih 34 % (2,6 milijarde), za leto 2030 39,9 % (3,4 milijarde), za leto 2040 45,2 % (4,1 milijarde), do leta 2050 pa bi lahko dosegel celo 49,8 % (4,8 milijarde) svetovnega prebivalstva (1). Med posameznimi geografskimi regijami sicer obstajajo velike epidemiološke razlike v prevalenci kratkovidnosti. V vrhu pojavnosti so države vzhodne in jugovzhodne Azije (delež kratkovidnih 47,0 %), razlike pa so prisotne tudi znotraj posameznih držav ob primerjavi neurbaniziranih in urbaniziranih območij (npr. Singapur, mesta celinske Kitajske, Tajvan, Japonska, Južna Koreja), kjer je prevalenca kratkovidnosti najvišja na svetu in že presega 50 %. Države z najnižjo prevalenco kratkovidnosti se nahajajo v osrednji Afriki (prevalenca približno 10 %), osrednja Evropa pa z okvirno 30 % kratkovidnega prebivalstva sodi v sredino. Glede na predilekcijski model naj bi do leta 2030 delež kratkovidnih tudi v osrednji Evropi presegel 40 %, do leta 2050 pa celo 50 % (1). Leta 2000 je največ kratkovidnih posameznikov spadalo v starostno skupino med 10 in 39 let, projekcije pa kažejo, da se bo zaradi vpliva staranja prebivalstva ter dolgoživosti ta razporeditev spremenila; do leta 2050 bo izrazito velik delež kratkovidnih tako med mlajšo (pod 10 let) kot tudi starejšo populacijo (od 10 do 79 let) (1). Delež predšolskih kratkovidnih otrok, mlajših od 7 let, je trenutno okrog 5 % (2,3).



Različne raziskave kratkovidnosti pri nedonošenčkih ocenjujejo njen delež na 20–80 % vseh nedonošenčkov (4,5). Tako kot pri ostali populaciji otrok lahko dejavnike za nastanek in napredovanje kratkovidnosti pri nedonošenčkih delimo na genetske in okoljske. Predvsem slednji se od splošne populacije otrok precej razlikujejo, saj je kratkovidnost pri nedonošenčkih v veliki meri povezana z retinopatijo nedonošenčka (ROP) in njenim zdravljenjem.

Vpliv genetike na razvoj kratkovidnosti pri otrocih je vse bolj raziskan. Raziskave se osredotočajo predvsem na ugotavljanje potencialnih genetskih vzrokov za visoko kratkovidnost, ki je definirana z vrednostjo sferičnega ekvivalenta (SE)  $\leq -5,00$  D ali  $-6,00$  D oz. z aksialno dolžino (AD) zrkla, večjo od 26 mm. Prvotne raziskave genetskega ozadja kratkovidnosti so prepoznale več posameznih regij genoma, povezanih s kratkovidnostjo, novejša metode, kot sta npr. eksomsko sekvenciranje in sekvenciranje genoma, pa so ugotovitve še dodatno razširile (6). Danes z razvojem kratkovidnosti povezujemo več kot 100 različnih genov in čez 20 kromosomskih lokusov (7). Trenutno velja, da je večina primerov kratkovidnosti posledica različic v velikem številu genov, od katerih vsak prispeva majhen delež k celokupnemu tveganju za razvoj te refraktivne napake (8). Izjemo predstavljajo nekateri primeri visoke kratkovidnosti, za katere je značilna sprememba v enem samem vzročnem genu. Raziskave so razvoj visoke kratkovidnosti povezale z redkimi različicami v genih, kot so npr. *ARR3*, *BSG*, *CTSH*, *CCDC111*, *LEPREL1*, *LOXL3*, *LRPAP1*, *NDUFAF7*, *P4HA2*, *SCO2*, *SLC39A5*, *UNC5D* in *ZNF644*. Prav tako so izolirane spremembe v enem vzročnem genu lahko odgovorne za številne primere sindromske (visoke) kratkovidnosti (tj. kratkovidnost, ki se pojavlja v sklopu določene sistemske prizadetosti oz. v kombinaciji z vsaj enim drugim medicinskim stanjem) (6,9). Med te motnje spadajo številni sindromi intelektualne manjzmožnosti (npr. Angelmanov, Bardet-Biedlov, Cohenov in Pitt-Hopkinsov sindrom) in dedne bolezni vezivnega tkiva, kot so npr. Marfanov, Sticklerjev in nekatere oblike Ehlers-Danlosovega sindroma (8). Flitcroft in sod. so v raziskavi, objavljeni leta 2018, polimorfizme v pogostejših genih, vpletenih v nastanek sindromske kratkovidnosti, povezali tudi z razvojem primerov pogostejše nesindromske oblike kratkovidnosti (9). Genetski dejavniki tveganja med skupino nedonošenih otrok predstavljajo

pomemben vidik razvoja kratkovidnosti, saj so številni otroci s sindromskimi, sistemskimi prizadetostmi rojeni prezgodaj.

Med dejavnike okolja, ki igrajo pomembno vlogo za razvoj kratkovidnosti pri nedonošenčkih, na prvo mesto uvrščamo ROP in njeno zdravljenje. Večina raziskav kratkovidnosti pri nedonošenčkih med sabo primerja dve skupini nedonošenčkov: 1) z ROP, ki ne zahteva zdravljenja, in 2) z ROP, ki zahteva zdravljenje. Brez izjeme je delež kratkovidnih nedonošenčkov v skupini z ROP, ki zahteva zdravljenje, višji (4,5,10).

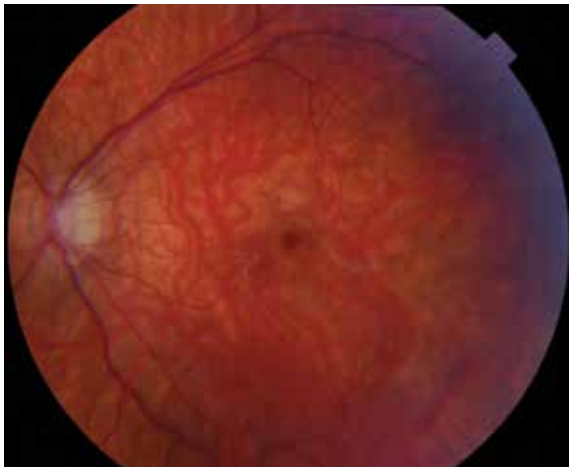
### **PATOFIZIOLOGIJA RAZVOJA KRATKOVIDNOSTI PRI NEDONOŠENČKIH**

Zgodnja kratkovidnost pri nedonošenčkih ima najverjetneje različne mehanizme nastanka in napredovanja kot zgodnja kratkovidnost pri otrocih, rojenih ob roku. V zadnjih desetletjih so se oblikovale različne hipoteze o njenem nastanku in razvoju:

1. K zgodnji kratkovidnosti nedonošenčka naj bi v večji meri kot rast aksialne dolžine zrkla prispevali parametri sprednjega očesnega segmenta, vključno s povečano ukrivljenostjo roženice, večjo debelino leče in globljim sprednjim prekatom, v primerjavi z otroki, ki so bili rojeni ob roku (11).
2. Za razvoj kratkovidnosti pri nedonošenih otrocih je ključna motnja v razvoju srednje periferije mrežnice (12), saj je predel v 30-stopinjskem pasu okrog fovee glavni promotor za rast zrkla, kar je bilo pred kratkim potrjeno tudi s korelacijo razvoja odziva paličnic v tem pasu s sfernim ekvivalentom pri nedonošenih otrocih (13).
3. Emetropizacija pri otrocih, ki so bili rojeni prezgodaj, se zgodi z zamikom, nanjo pa vpliva tako stopnja nezrelosti kot razvoj ROP in njeno zdravljenje (14).
4. Novejše raziskave, ki vključujejo OCT in OCTa, ugotavljajo, da igra vlogo pri razvoju kratkovidnosti nedonošenčka tudi žilnica. Pri nedonošenčkih, ki postanejo zgodaj kratkovidni, je subfoveolarna debelina žilnice tanjša kot pri enako starih, ob roku rojenih otrocih (15).

5. Sprememba temperature okolja po prezgodnjem otrokovem rojstvu ima lahko vpliv na razvoj očesnih struktur ter posledično na rast zrkla in nastanek kratkovidnosti (16).
6. Na rast zrkla in posledično višjo kratkovidnost morda vpliva tudi nižja kostna gostota kostnih sten orbite (17).

Slika 1 prikazuje očesno ozadje 4-letnega dečka (rojenega v 24+3 GS, 650 g), ki je bil zaradi napredovale ROP zdravljen z lasersko fotokoagulacijo periferne mrežnice. Je visoko kratkoviden (desno:  $-10.0$  Dsph, levo:  $-11.0$  Dsph).



***Slika 1. Očesno ozadje 4-letnega dečka (rojenega v 24+3 tednu gestacijske starosti s 650 g), ki je bil zaradi napredovale ROP zdravljen z lasersko fotokoagulacijo periferne mrežnice. Je visoko kratkoviden (desno:  $-10.0$  Dsph, levo:  $-11.0$  Dsph).***

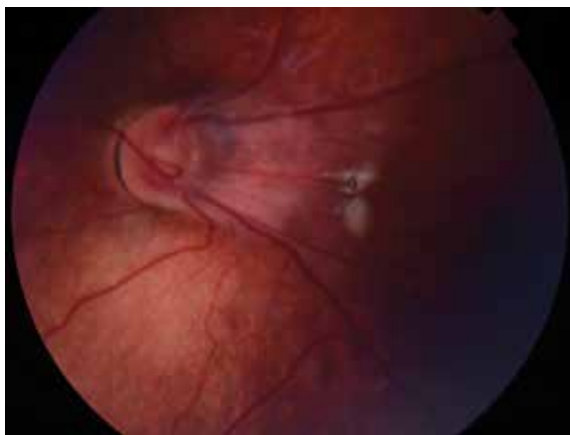## KRATKOVIDNOST PRI NEDONOŠENČKIH BREZ ROP

Refraktivne značilnosti nedonošenih otrok brez ROP v obdobju 1. leta življenja so podobne kot pri enako starih, ob roku rojenih otrocih – otroci so hipermetropi, vendar je povprečen sferni ekvivalent pri nedonošenčkih

bistveno nižji (18). V raziskavi Al Oumove in sodelavcev je predstavljena kohorta več kot 260 italijanskih nedonošenčkov, pri katerih so spremljali razvoj refrakcije v odvisnosti od prisotnosti oz. odsotnosti ROP in v odvisnosti od stopnje ROP v prvih 6 letih življenja. V skupini nedonošenčkov, ki niso imeli ROP, je bila v starosti 1 leta kratkovidnost prisotna pri 6,9 %, pri 6 letih pa pri 7,4 % (19).

### **KRATKOVIDNOST PRI NEDONOŠENČKIH Z ROP, KI NE ZAHTEVA ZDRAVLJENJA**

Že omenjena raziskava italijanske kohorte nedonošenčkov z nizko stopnjo ROP, ki ne zahteva zdravljenja, je potrdila prisotnost kratkovidnosti pri 1 letu pri 10,8 %, pri 6 letih pa pri 18 % otrok (19). Nedavna raziskava je v kohorti 300 predšolskih otrok, rojenih nedonošenih, z ROP, ki ni zahtevala zdravljenja, potrdila prisotnost kratkovidnosti pri 10 % (20). Najpogostejše posledice ROP, ki ne zahteva zdravljenja, so kratkovidnost, guba v centru makule oz. žilni vlek, ki ga prikazuje slika 2, ter posledično strabizem in/ali slabovidnost. Pogosto so oči s prisotnostjo žilnega vleka tudi kratkovidne (21).

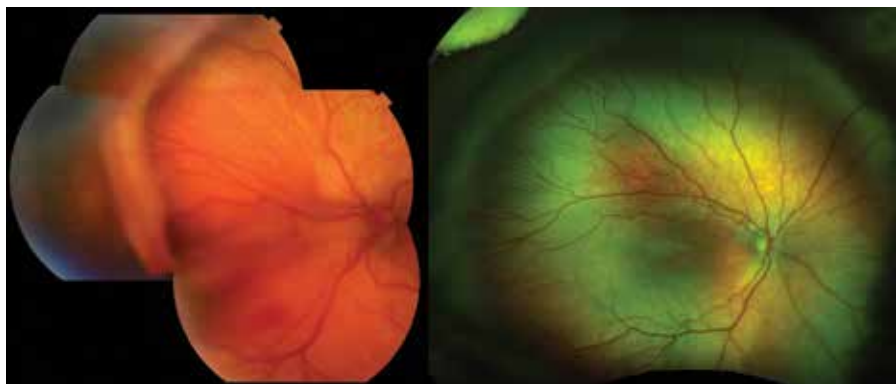

***Slika 2. Očesno ozadje očesa 7-letnega dečka (rojenega kot dvojčka v 24. tednu gestacijske starosti s 580 g). Viden je žilni vlek oz. guba v makuli na kratkovidnem (-4.5 Dsph) levem očesu.***

## KRATKOVIDNOST PRI NEDONOŠENČKIH Z ROP, KI ZAHTEVA ZDRAVLJENJE

Glede na nedavno posodobljene smernice za oceno stopnje in razširjenosti ROP ter njeno zdravljenje (22) je treba zdraviti ROP katerekoli stopnje s PLUS boleznijo znotraj cone I, ROP 3 brez PLUS boleznijo znotraj cone I, ROP stopnje 2 ali 3 s PLUS boleznijo znotraj cone II in A-ROP (agresivna oblika bolezni) (23). Številne raziskave so pokazale, da je delež kratkovidnih nedonošenčkov z ROP odvisen od stopnje in razširjenosti ROP (5,19,24), v raziskavi ETROP je bil delež visoko kratkovidnih otrok z ROP, ki je zahtevala zdravljenje, v starosti 5 let 38 %, pri otrocih z regresirano ROP pa 19 % (5). Visoka kratkovidnost v prvih letih po rojstvu je izrazito povezana tudi z agresivno obliko ROP (A-ROP), kar je zaenkrat opisano predvsem pri azijski populaciji nedonošenčkov (25,26).

Slika 3 prikazuje sestavljeno fotografijo dela očesnega ozadja ekstremnega nedonošenčka z gestacijsko starostjo 22+3 in porodno težo 570 g z napredovalo obliko ROP stadija 3, ki že prehaja v 4, in izraženo PLUS boleznijo, ki zahteva zdravljenje (levo), ter ROP stadija 2-3 s prePLUS boleznijo v coni II, ki zahteva skrbno spremljanje s pregledom periferije mrežnice na nekaj dni in takojšnje ukrepanje ob poslabšanju PLUS boleznijo ali stadija ROP.

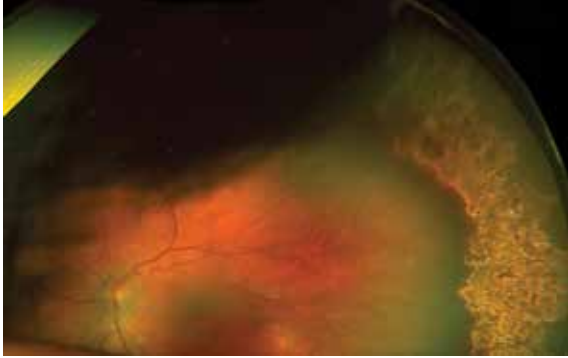


**Slika 3. *Levo:* sestavljena fotografija dela desnega očesnega ozadja nedonošenčka z gestacijsko starostjo 22+3 in porodno težo 570 g z napredovalo obliko ROP in izraženo PLUS boleznijo. *Desno:* ROP, stadij 2-3, s prePLUS boleznijo v coni II pri deklici, rojeni v 26+6 tednu GS s porodno težo 910 g.**

Kriokoagulacija periferne mrežnice je bila desetletja metoda preprečevanja visoke stopnje ROP in posledično slepote. A destrukcija tkiva, ki jo povzročimo s krio pečati, je glavni vzrok za visoko stopnjo kratkovidnosti pri nedonošenčkih, zdravljenih s kriokoagulacijo (27), zato metoda že vsaj deset let ni več zlati standard zdravljenja ROP.

Že več kot dve desetletji pa je standard zdravljenja ROP laserska fotokoagulacija (LFK) periferne mrežnice. S pomočjo diodnega laserja popečatimo periferno avaskularno mrežnico in s tem bistveno zmanjšamo zaplete zaradi napredovale ROP. A destrukcija periferne mrežnice ima lahko poleg izpadov v perifernem delu vidnega polja za posledico tudi kratkovidnost (28). Delež kratkovidnosti med nedonošenčki, ki so bili zdravljeni z LFK, je bistveno nižji kot med tistimi, ki so bili zdravljeni s kriokoagulacijo (29,30). Delež kratkovidnih nedonošenčkov, ki so bili zdravljeni z LFK, je v starosti 1 leta 28,4 %, v starosti 6 let pa kar 40 % (19). Glavni mehanizem razvoja kratkovidnosti pri nedonošenčkih, zdravljenih zaradi ROP z LFK, je destrukcija tkiva. Za to govorijo raziskave, ki so potrdile povezavo med številom laserskih pečatov ter površino avaskularne mrežnice in stopnjo kratkovidnosti (31–34). Delež kratkovidnosti med prezgodaj rojenimi otroki, ki so bili zdravljeni z LFK, je višji kot med enako starimi ob

roku rojenimi otroki skozi celo otroštvo, tudi še v puberteti (35). Slika 4 prikazuje očesno ozadje 2 meseca po LFK pri deklici, rojeni v 26+6 tednu gestacijske starosti s porodno težo 910 g, ki je bila zdravljena zaradi ROP 3 v posteriorni coni II s prisotno PLUS boleznijo.



***Slika 4. Pečati po laserski fotokoagulaciji periferne mrežnice zaradi ROP 3 v posteriorni coni II s PLUS boleznijo pri deklici, rojeni v 26+6 tednu gestacije s porodno težo 910 g.***

Zdravljenje ROP z zaviralci žilnega endotelnega rastnega faktorja (antiVEGF) je na voljo zadnjih 15 let. Nekatere raziskave, ki so primerjale refraktivni status oči, zdravljenih z antiVEGF in LFK, opisujejo višji delež kratkovidnosti po zdravljenju z LFK (36–38), druge pa razlike ne opažajo (39). Raziskava Chena in sodelavcev je pokazala, da je po zdravljenju z antiVEGF (uporabljen je bil Bevacizumab) visoka kratkovidnost (za mejo je bil uporabljen S.E. –5.0) prisotna pri 14 % enoletnikov (40). Z vidika pojava kratkovidnosti pri nedonošenčkih je zdravljenje ROP z zaviralci VEGF ugodnejše, a je več razlogov, zakaj ta oblika zdravljenja ni v celoti nadomestila LFK. Prvi pomemben razlog je nezadostno poznavanje vpliva zaviralcev VEGF na otrokov nevrološko-kognitivni razvoj. Še nedavno objavljene raziskave z velikim številom vključenih otrok in večletnim sledenjem so pokazale nasprotujoče si rezultate. Pregledna metaanaliza je potrdila povezavo (41), medtem ko jo je obsežna ameriška retrospektivna raziskava ovrgla (42). Drugi pomemben dejavnik, zakaj še vedno uporabljamo LFK za zdravljenje ROP, pa je število in čas ponovitve bolezni, ki je pri uporabi zaviralcev VEGF

za zdravljenje določenih vrst in razširjenosti ROP daljši, ponovitve bolezni pa so pogostejše, zato je treba nedonošenčke, zdravljene z antiVEGF, oftalmološko spremljati s pregledom oz. fotografiranjem periferije mrežnice do 60. tedna gestacijske starosti, kar predstavlja veliko obremenitev za zdravstvene sisteme in otroka (43). Terciarni centri v privilegiranih delih sveta imajo tako možnost uporabe obeh načinov zdravljenja (antiVEGF in LFK), na podlagi otrokovega splošnega stanja in agresivnosti bolezni pa se pediatrični oftalmolog odloči, kateri način je za vsakega posameznega nedonošenčka primernejši.

### **OBRAVNAVA KRATKOVIDNOSTI PRI NEDONOŠENČKIH**

Nedonošenčki, predvsem tisti z znano bodisi regredirano bodisi zdravljeno ROP, potrebujejo redno oftalmološko spremljanje, ki mora vsaj do dopolnjenega 15. leta starosti vključevati refraktometrijo v cikloplegiji, enkrat letno pa je potreben tudi natančen pregled in po možnosti fotodokumentacija periferne mrežnice. Kratkovidnost ustrezno korigiramo z očali. Učinkovitost nizkih koncentracij atropina je pri tej obliki kratkovidnosti nižja, a je uporaba očal s perifernim defokusom, redna uporaba nizkih koncentracij atropina (navadno 0,025 %) ter redno vsakodnevno preživljanje prostega časa na naravni svetlobi in omejitev uporabe zaslonov kljub temu priporočena v enaki meri kot za ob roku rojene vrstnike. Zaenkrat ustreznih epidemioloških raziskav o učinkovitosti posameznega ukrepa za upočasnitev napredovanja in preprečitev zgodnjega nastanka kratkovidnosti pri nedonošenčkih še ni. Oftalmološko sledenje je pomembno tako zaradi možnosti razvoja refraktivnih napak kot tudi zaradi razvoja škiljenja, ambliopije in anizotropije. Vsa omenjena stanja so pri nedonošenčkih pogostejša v vseh starostnih obdobjih kot pri donošenih otrocih.

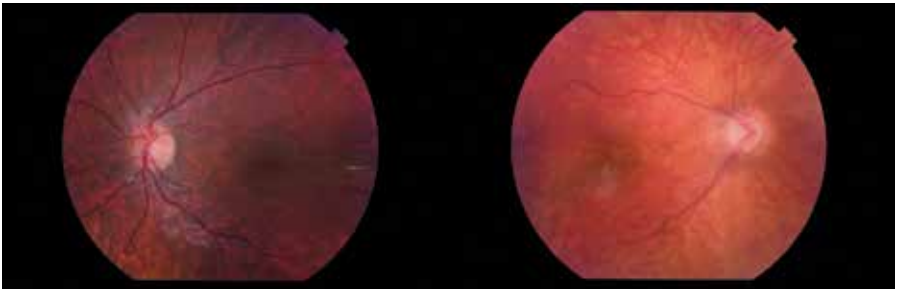
### **ZAKLJUČEK**

Kratkovidnost je pri nedonošenčkih pogostejša kot pri donošenih otrocih. Pogostejši so tudi visoka kratkovidnost in z njo povezani zapleti. Kljub temu da je delež kratkovidnih nedonošenčkov brez katerekoli oblike ROP višji kot pri donošenih otrocih v vseh starostnih obdobjih, največji dejavnik tveganja za razvoj kratkovidnosti nedonošenčka predstavlja ROP.



Nedonošenčki s katerokoli obliko ROP imajo nekajkrat višje možnosti za razvoj kratkovidnosti kot tisti brez ROP. Dodatni dejavnik tveganja predstavlja zdravljenje ROP. Večja kot je destrukcija struktur ob zdravljenju, višji je delež kratkovidnih nedonošenčkov (največ jih je po kriokoagulaciji, sledi laserska fotokoagulacija, najnižji pa je delež kratkovidnih po zdravljenju ROP z zaviralci VEGF). Otroci, ki so bili rojeni prezgodaj, potrebujejo redno oftalmološko sledenje tako zaradi pravočasnega odkrivanja in korekcije kratkovidnosti, daljnovidnosti in astigmatizma kot tudi zaradi pogostejšega pojava škiljenja, slabovidnosti in drugih očesnih stanj, povezanih z nedonošenostjo, ROP in njenim zdravljenjem. Poleg opisanih stanj pa je pomemben dejavnik slabe vidne funkcije prezgodaj rojenih otrok tudi cerebralna okvara vida, ki jo pogosto težko dokažemo, njeno zdravljenje pa zahteva multidisciplinarni pristop strokovnjakov.

Slika 5 prikazuje očesno ozadje dveh deklic, rojenih ekstremno nedonošenih, sedaj starih 6 let in pol (levi del slike) in 13 let (desni del slike). Obe sta imeli ROP, levo je bila ROP zdravljena, desno pa je spontano regredirala. Obe sta visoko kratkovidni ( $-6.0$  Dsph). Obe sta redno oftalmološko spremljani.



**Slika 5. Levo: očesno ozadje levega očesa 6,5-letne deklice, rojene v 24+1 tednu gestacijske starosti s 710 g, ki je bila zdravljena z lasersko fotokoagulacijo periferne mrežnice zaradi ROP 3 PLUS. Deklica je kratkovidna  $-6.0$  Dsph. Desno: očesno ozadje desnega očesa 13-letne deklice, rojene v 22+5 tednu gestacijske starosti s 635 g. ROP je spontano regredirala, zdravljenje ni bilo potrebno. Deklica je kratkovidna  $-6.0$  Dsph.**

## LITERATURA

1. Holden BA, Fricke TR, Wilson DA, Jong M, Naidoo KS, Sankaridurg P, et al. Global Prevalence of Myopia and High Myopia and Temporal Trends from 2000 through 2050. *Ophthalmology*. 2016 May;123(5):1036–42.
2. He M, Zeng J, Liu Y, Xu J, Pokharel GP, Ellwein LB. Refractive error and visual impairment in urban children in southern China. *Invest Ophthalmol Vis Sci*. 2004;45(3):793–9.
3. Dirani M, Zhou B, Hornbeak D, Chang BC, Gazzard G, Chia A, et al. Prevalence and causes of decreased visual acuity in Singaporean Chinese preschoolers. *Br J Ophthalmol*. 2010;94(12):1561–5.
4. Quinn GE, Dobson V, Repka MX, et al. Development of Myopia in Infants with Birth Weights Less than 1251 Grams. *Ophthalmology* 1992;99:329–340.
5. Quinn GE, Dobson V, Davitt BV, et al. Progression of myopia and high myopia in the Early Treatment for Retinopathy of Prematurity Study: Findings at 4 to 6 years of age. *Journal of American Association for Pediatric Ophthalmology and Strabismus* 2013;17:124–128.
6. Baird PN, Saw SM, Lanca C, Guggenheim JA, Smith Iii EL, Zhou X, et al. Myopia. *Nat Rev Dis Primers*. 2020 Dec 17;6(1):99.
7. Cai XB, Shen SR, Chen DF, Zhang Q, Jin ZB. An overview of myopia genetics. *Experimental Eye Research*. 2019 Nov;188:107778.
8. Tedja MS, Haarman AEG, Meester-Smoor MA, Kaprio J, Mackey DA, Guggenheim JA, et al. IMI – Myopia Genetics Report. *Invest Ophthalmol Vis Sci*. 2019 Feb 28;60(3):M89.
9. Flitcroft DJ, Loughman J, Wildsoet CF, Williams C, Guggenheim JA, for the CREAM Consortium. Novel Myopia Genes and Pathways Identified From Syndromic Forms of Myopia. *Invest Ophthalmol Vis Sci*. 2018 Jan 18;59(1):338.
10. Nissenkorn I, Yassur Y, Mashkowsky D, et al. Myopia in premature babies with and without retinopathy of prematurity. *Br J Ophthalmol* 1983;67:170–173.
11. Garcia-Valenzuela E, Kaufman LM. High myopia associated with retinopathy of prematurity is primarily lenticular. *J AAPOS* 2005;9:121–128.
12. Lue CL, Hansen RM, Reisner DS, et al. The course of myopia in children with mild retinopathy of prematurity. *Vision Res* 1995;35:1329–1335.
13. De Bruyn H, Hansen RM, Akula JD, Fulton AB. The development of retinal function and refractive error in children with retinopathy of prematurity. *Invest Ophthalmol Vis Sci*. 2023;64(11):35.
14. Saunders KJ, McCulloch DL, Shepherd AJ, Wilkinson AG. Emmetropisation following preterm birth. *British Journal of Ophthalmology*. 2002;86:1035–1040.
15. Prousalis E, Dastiridou A, Ziakas N, Androudi S, Mataftsi A. Choroidal thickness and ocular growth in childhood. *Surv Ophthalmol*. 2021 Mar-Apr;66(2):261–275.
16. Fielder AR, Levene MI, Russell-Eggitt IM, Weale RA. Temperature—a factor in ocular development? *Developmental Medicine & Child Neurology* 1986;28:279–284.
17. Pohlandt F. Hypothesis: myopia of prematurity is caused by postnatal bone mineral deficiency. *Eur J Pediatr* 1994;153:234–236.

18. Chen L, Su M, Zhang BL, Li YC, Zheng W, Liu XY. [A study of refractive state in premature infants without retinopathy of prematurity during their early life]. *Zhonghua Yan Ke Za Zhi*. 2009 Jul;45(7):607–11.
19. Al Oum M, Donati S, Cerri L, Agosti M, Azzolini C. Ocular alignment and refraction in preterm children at 1 and 6 years old. *Clin Ophthalmol*. 2014 Jul 2;8:1263–8.
20. Nickell M, Recko M, Young L, Stoutin J, Davis J, Hammonds K. Outcomes for non-treatment-requiring infants evaluated for retinopathy of prematurity. *J AAPOS*. 2023 Oct;27(5):269.e1-269.e4.
21. Broxterman EC, Hug DA. Retinopathy of Prematurity: A Review of Current Screening Guidelines and Treatment Options. *Mo Med*. 2016 May-Jun;113(3):187–90.
22. Chiang MF, Quinn GE, Fielder AR, Ostmo SR, Paul Chan RV, Berrocal A, Binenbaum G, Blair M, Peter Campbell J, Capone A Jr, Chen Y, Dai S, Ells A, Fleck BW, Good WV, Elizabeth Hartnett M, Holmstrom G, Kusaka S, Kychenthal A, Lepore D, Lorenz B, Martinez-Castellanos MA, Özdek Ş, Ademola-Popoola D, Reynolds JD, Shah PK, Shapiro M, Stahl A, Toth C, Vinekar A, Visser L, Wallace DK, Wu WC, Zhao P, Zin A. International Classification of Retinopathy of Prematurity, Third Edition. *Ophthalmology*. 2021 Oct;128(10):e51–e68.
23. Treating Retinopathy of prematurity in the UK, Clinical Guidelines, The Royal College of Ophthalmologists, March 2022. (<https://www.rcophth.ac.uk/wp-content/uploads/2022/03/Treating-Retinopathy-of-Prematurity-in-the-UK-Guideline.pdf>)
24. Gordon RA, Donzis PB. Myopia associated with retinopathy of prematurity. *Ophthalmology*. 1986;93:1593–1598.
25. Ruan L, Shan H-D, Liu X-Z, Huang X. Refractive status of Chinese with laser-treated retinopathy of prematurity. *Optom Vis Sci*. 2015;92:S3–S9.
26. Kaur S, Sukhija J, Katoch D, Sharma M, Samanta R, Dogra MR. Refractive and ocular biometric profile of children with a history of laser treatment for retinopathy of prematurity. *Indian J Ophthalmol*. 2017;65:835–840.
27. Quinn GE, Dobson V, Siatkowski R, Hardy RJ, Kivlin J, Palmer EA, Phelps DL, Repka MX, Summers CG, Tung B, Chan W; Cryotherapy for Retinopathy of Prematurity Cooperative Group. Does cryotherapy affect refractive error? Results from treated versus control eyes in the cryotherapy for retinopathy of prematurity trial. *Ophthalmology*. 2001 Feb;108(2):343–7.
28. Quinn GE, Dobson V, Davitt BV, Hardy RJ, Tung B, Pedroza C, et al. Progression of myopia and high myopia in the early treatment for retinopathy of prematurity study: Findings to 3 years of age. *Ophthalmology* 2008;1156:1058–64.
29. Algawi K, Goggin M, O’Keefe M. Refractive outcome following diode laser versus cryotherapy for eyes with retinopathy of prematurity. *Br J Ophthalmol*. 1994;78:612–614.
30. Ling CS, Fleck BW, Wright E, Anderson C, Laing I. Diode laser treatment for retinopathy of prematurity: Structural and functional outcome. *Br J Ophthalmol*. 1995;79(7):637–641.
31. Inoue T, Asaoka R, Hashimoto Y, Kitamoto K, Kitano M, Fujita A et al. Does the number of laser applications for ROP treatment influence the degree of myopia? *Graefes Arch Clin Exp Ophthalmol*. 2020:1–6.

32. Hwang ES, Kassem IS, Allozi R, Kravets S, Al-Kirwi KY, Hallak JA, Costakos DM. Association between myopia progression and quantity of laser treatment for retinopathy of prematurity. *PLoS One*. 2022 Dec 30;17(12):e0279898.
33. Kiran Yenice E, Kara C. Development of myopia in laser-treated ROP infants: prematurity or laser photocoagulation? *Int Ophthalmol*. 2023 May;43(5):1453-1458.
34. Matsumura S, Matsumoto T, Katayama Y, Tomita M, Morikawa H, Itokawa T, Kawakami M, Hori Y. Risk factors for early-onset high myopia after treatment for retinopathy of prematurity. *Jpn J Ophthalmol*. 2022 Jul;66(4):386-393.
35. Chou YB, Wang AG, Yang HY, Chen KJ, Yang CS. Refractive status, biometric components, and functional outcomes of patients with threshold retinopathy of prematurity: systemic review and a 17-year longitudinal study. *Graefes Arch Clin Exp Ophthalmol*. 2022 Dec;260(12):3809-3816.
36. Harder BC, Schlichtenbrede FC, von Baltz S, et al. Intravitreal bevacizumab for retinopathy of prematurity: refractive error results. *Am J Ophthalmol*. 2013;155(6):1119-1124 e1.
37. Geloneck MM, Chuang AZ, Clark WL, et al. Refractive outcomes following bevacizumab monotherapy compared with conventional laser treatment: a randomized clinical trial. *JAMA ophthalmol*. 2014;132(11):1327-1333.
38. Tomioka M, Murakami T, Okamoto F, Kinoshita T, Shinomiya K, Nishi T, Jujo T, Obata S, Tsukitome H, Ogura S, Ueda K, Ishii R, Oshika T. Five-year visual outcome of treatment for retinopathy of prematurity in infants weighing less than 500 g at birth: A multicenter cohort study from J-CREST. *Retina*. 2023 Dec 6.
39. Isaac M, Mireskandari K, Tehrani N. Treatment of type 1 retinopathy of prematurity with bevacizumab versus laser. *J AAPOS*. 2015;19(2):140-144.
40. Chen YH, Chen SN, Lien RI, et al. Refractive errors after the use of bevacizumab for the treatment of retinopathy of prematurity: 2-year outcomes. *Eye (Long)*. 2014;28:1080-1086.
41. Diggikar S, Gurumoorthy P, Trif P, Mudura D, Nagesh NK, Galis R, Vinekar A, Kramer BW. Retinopathy of prematurity and neurodevelopmental outcomes in preterm infants: A systematic review and meta-analysis. *Front Pediatr*. 2023 Mar 15;11:1055813.
42. Karmouta R, Strawbridge JC, Langston S, Altendahl M, Khitri M, Chu A, Tsui I. Neurodevelopmental Outcomes in Infants Screened for Retinopathy of Prematurity. *JAMA Ophthalmol*. 2023 Dec 1;141(12):1125-1132.
43. Chang E, Josan AS, Purohit R, Patel CK, Xue K. A Network Meta-Analysis of Retreatment Rates following Bevacizumab, Ranibizumab, Aflibercept, and Laser for Retinopathy of Prematurity. *Ophthalmology*. 2022 Dec;129(12):1389-1401.

## SINDROMSKA KRATKOVIDNOST

---

*Makedonka Atanasovska Velkovska*

*Očesna klinika, Univerzitetni klinični center Ljubljana*

### IZVLEČEK

Sindromi predstavljajo kompleksne skupine simptomov in težav in so značilni za določene bolezni ali motnje. So genetskega izvora, povezani z okoljskimi dejavniki ali rezultat specifičnih zdravstvenih pogojev. Pri sindromih se lahko pojavijo različne klinične spremembe in prizadenejo več organov, med drugimi tudi oči, primarno zaradi anatomskih nepravilnosti ali zaradi komplikacij, ki nastanejo kasneje. Nekateri genetski sindromi lahko privedejo do strukturnih nepravilnosti oči, motenj v razvoju leče ali roženice ter sprememb v dolžini očesne osi, kar lahko prispeva k razvoju kratkovidnosti. Prepoznavanje sistemskih bolezni in sindromov, pri katerih je možen pojav kratkovidnosti, povečuje možnosti za zgodnje odkrivanje hujših refrakcijskih napak pri pacientih, ki sami ne morejo opozoriti na slabši vid.

**Ključne besede:** sindrom, kratkovidnost, Sticklerjev sindrom, Knoblochov sindrom, Weill-Marchesanijev sindrom

### UVOD

Dobro poznavanje patogeneze kratkovidnosti lahko pripomore k zgodnjemu odkrivanju ter ustreznemu in pravočasnemu zdravljenju. Očesna stanja, sistemska obolenja, genetske napake pri sindromih ter vpliv neželenih učinkov nekaterih zdravil so lahko vzroki, vključeni v patogenezo kratkovidnosti. Sindromi predstavljajo kompleksne skupine simptomov in težav, ki se pojavijo zaradi napak v genetskem materialu posameznika, in so povezani z okoljskimi dejavniki ali so rezultat specifičnih zdravstvenih pogojev. Genetske napake lahko vplivajo na razvoj organov, funkcij celičnih procesov ali drugih ključnih bioloških sistemov. Posledice genetskih napak se razlikujejo od sindroma do sindroma, vendar pogosto vključujejo fizične,

intelektualne ali vedenjske izzive. Fizične posledice se lahko kažejo v obliki različnih anatomskih nepravilnosti, okvar vida, sluha ali srčnih težav. Intelektualne posledice lahko vključujejo različne stopnje kognitivnih izzivov, od blagih do hujših oblik intelektualne oviranosti. Poleg tega lahko sindromi povzročijo tudi specifične vedenjske značilnosti ali povečajo tveganje za nekatere zdravstvene težave. Nekateri sindromi imajo težjo klinično sliko, prizadenejo več organov in so lahko tudi življenjsko ogrožajoči. Med drugimi so lahko prizadete tudi oči, primarno zaradi anatomskih nepravilnosti ali komplikacij, ki nastanejo kasneje. Med različnimi spremembami oči je pogosta tudi kratkovidnost. Pri zgodnjem prepoznavanju blagih miopičnih sprememb, ki se pogosto pojavijo ob določenih očesnih in sistemskih dejavnikih, lahko izboljšamo slabšo vidno ostrino z enostavno refrakcijsko korekcijo. Z druge strani je prepoznavanje visoke in patološke kratkovidnosti, predvsem tako imenovane aksialne kratkovidnosti (*angl.* axial myopia, kratkovidnost zaradi daljše aksialne dolžine zrkla), zelo pomembno, saj obstaja tveganje za trajno izgubo vida zaradi možnih zapletov. V literaturi je opisano veliko število sindromov, pri katerih so prisotne različne stopnje kratkovidnosti. V Tabeli 1 so opisani nekateri dobro raziskani sindromi ter naštetje njihove sistemske in očesne značilnosti (1). Bolj pogoste sindrome bomo opisali posebej v nadaljevanju.

**Tabela 1: Sindromi in njihove značilnosti (1)**

<b>Sindrom</b>	<b>Sistemske značilnosti</b>	<b>Očesne značilnosti</b>
Aberfeldov sindrom (Schwartz-Jampel- Aberfeldov sindrom)	miotonična miopatija, displazija kosti, sklepi, kontraktуре, pritlikavost	blefarofimoza, dolge trepalnice, kratkovidnost
Achardov sindrom	dizostoze, ohlapnost sklepov, omejena na roke in noge, arahnodaktilija, kratke mandibularne rame	strabizem, sferofakija, ektopija lentis, kolobom in katarakta
Beals-Hechtov sindrom	kontrakturna arahnodaktilija, marfanoidna navada, skolioza, zmečkana ušesa	modra beločnica, colobom leče, hipoplazija cilijarnika, glavkom, visoka kratkovidnost

<b>Sindrom</b>	<b>Sistemske značilnosti</b>	<b>Očesne značilnosti</b>
delno delecijski sindrom kromosoma 18 (de Grouchyjev sindrom)	zaostalost, pritlikavost, hipotonija, okvara sluha, deformacije stopal, mikrocefalija	kratkovidnost
Cohenov sindrom	pritlikavost, zapoznela puberteta, duševna zaostalost, mikrocefalija, debelost, hipotonost	mikroftalmija, distrofija mrežnice, kratkovidnost
prirojena zunanja oftalmoplegija	brez	kongenitalna neprogresivna restriktivna zunanja oftalmoplegija, ptoza
sindrom Cornelia de Lange	zapoznela rast in pritlikavost, duševna zaostalost, mikrocefalija, nepravilnosti okončin, hirutizem s tipično povezanimi obrvmi, hipoplastične genitalije	ptoza, nistagmus, visoka kratkovidnost
Donnai-Barrowov sindrom	kraniofacialne anomalije, gluhost, nizka molekularna telesna proteinurija, prirojena diafragmalna kila, omfalokela, možganske anomalije	visoka kratkovidnost, hipertelorizem, kolobom, katarakta, odstop mrežnice
Emanuelov sindrom	kraniofacialni dismorfizem, motnja v duševnem razvoju, asimetrija obraza, nepravilnosti ušesa, mikrognatija, ledvične nepravilnosti, prirojene srčne napake, nepravilnosti moškega spolnega organa	visoka kratkovidnost, juvenilni glavkom odprtega kota, hipertelorizem, strabizem, enostranska ptoza, Duanov sindrom, atrofija vidnega živca, katarakta, nistagmus

Fabryjeva bolezen	akroparestezija, proteinurija in odpoved ledvic, angiokeratomi, hipertenzija, kardiomiopatija	spremembe roženice <i>corneae verticillata</i> katarakta, otekline ali atrofija vidnega živca in razširjene mrežnične žile, razširjene veznične žile v obliki ampule, kratkovidnost
fetalni alkoholni sindrom	pomanjkanje rasti, gladek filtrum, tanek rob ustnice, blefarofimoza, nevrološke poškodbe	strabizem, hipoplazija vidnega živca, kratkovidnost
Forsius-Erikssonov sindrom (alandska otoška bolezen)	brez	hipopigmentacija očesnega ozadja, progresivna aksialna kratkovidnost, nistagmus in diskromatopsija
Gillum-Andersonov sindrom	brez	ptoza, visoka kratkovidnost, ektopija leče
Haney-Fallsov sindrom	duševna zaostalost, zapoznela rast, brahidaktilija	posteriorni keratoconus, kratkovidnost
dedni sindrom ektodermalne displazije	nepravilnosti dveh ali več ektodermalnih struktur (dlake, nohti, zobje, koža)	kseroftalmija, madarozna, povečana periorbitalna pigmentacija, katarakta, kratkovidnost
Kartagenerjev sindrom	<i>Situs inversus</i> (dekstrokardija), kronični sinusitis, bronhiektazije in hipoakuzije zaradi primarne ciliarne diskinezije	<i>Retinitis pigmentosa</i>
Kennyjev sindrom	pritlikavost, kortikalno zgoščevanje tubularnih kosti, anomalije kalvarije, izrazito čelo, displazija srednjega obraza, anemija, prehodni hipoparatiroidizem	mikroftalmija, visoka kratkovidnost ali daljnovidnost



Kniestova bolezen	pritlikavost, povečani sklepi z bolečino in omejenim gibanjem, kifoskolioza, platispondilija, okrogel maščobni obraz, hipoakuzija	kratkovidnost
Laurence-Moon-Bardet-Biedlov sindrom	duševna zaostalost, debelost, polidaktilija, hipogenitalizem, diabetes insipidus, ledvična disfunkcija, epileptični napadi	<i>etinitis pigmentosa</i> , kolobom, nistagmus in kratkovidnost
Loeys-Dietzev sindrom	cerebralna, prsna in trebušna arterijska anevrizma in disekcija, kraniofacialne dismorfologije, skeletne nepravilnosti	kratkovidnost, ektopija lentis, centralna debelina roženice, katarakta, odstop mrežnice, modra ali motna beločnica
Marchesanijev sindrom (Weill-Marchesanijev sindrom)	brahicefalija, brahidaktilija, trdi sklepi	mikrosferofakija in ektopija lentis, kratkovidnost
Marshallov sindrom	mikrognatija, razcep neba, hiperelastičnost sklepov in artritis, hipoakuzija	kratkovidnost, katarakta
Matsoukasov sindrom (Matsoukas-Liarikos-Giannikov sindrom)	pritlikavost, duševna zaostalost, hiperelastičnost sklepov, mikrognatija	kratkovidnost
McCune-Albrightov sindrom	displazija nog, rok in lobanje, prezgodnja puberteta, enostranska <i>café au lait</i> pege	kratkovidnost, kompresivna optična nevropatija
Meyer-Schwickerathov in Weyersov (okulodentodigitalni) sindrom	mikrodontija in anodontija, sindaktilija, krhki nohti, hipoplastična <i>alae nasi</i> , mikrocefalija, dizartrija, spastična parapareza, epileptični napadi, hipotrihoza, hipoakuzija	mikroftalmos, mikrokornea, nežna porozna gobasta nepravilnost šarenice, katarakta, glavkom, atrofija vidnega živca, visoka kratkovidnost

Noonanov sindrom	pritlikavost, duševna zaostalost, pterigijum vratu, stenoza zaklopk pljučnih arterij, posteriorni higromi materničnega vratu, amegakariocitna trombocitopenija, malformacija Arnolda Chiarija, skolioza	visoka kratkovidnost
sindrom debelostno-možgansko-okularno-skeletnih anomalij	debelost, hipotonija, duševna zaostalost, mikrocefalija, hiperraztegljivost komolcev in proksimalnih interfalangealnih sklepov ter sindaktilija	mikroftalmija, strabizem, kolobom, izrazite žile žilnice, visoka kratkovidnost
Pierre Robinov sindrom	mikrognatija, glosoptoza, razcep ustnega neba	kratkovidnost, strabizem, Möbiusov sindrom, obstrukcija nazolakrimalnih kanalov, glavkom, katarakt, mikroftalmos, kolobom žilnice, odstop mrežnice
Prader-Willijev sindrom	hipotonija, hipogonadizem, letargija, skolioza, debelost, duševna zaostalost	ezotropni strabizem, kratkovidnost
Riley-Dayev sindrom (družinska disavtonomija)	globalna odpoved avtonomnih funkcij z anhidrozo, hipotenzija, zmanjšano solzenje, hipestezija, disfagija, dizartrija, skolioza	kseroftalmija, kratkovidnost
Rubinstein-Taybijev sindrom (sindrom širokega palca – halluxa)	kratka rast, širok palec in širok prsni prst, duševna zaostalost, povečano tveganje za raka	zapora solznega kanala, nepravilnosti roženice, kratkovidnost, glavkom, katarakta

Schwartzov sindrom (Schwartz-Jampelov sindrom)	kratka rast, miotonična distrofija, blefarofimoza, zmečkan videz obraza, skeletna displazija in togost sklepov	kratkovidnost
Tuomaala-Haapanenov sindrom	pritlikavost, kratki prsti na rokah in nogah, širok nosni most, majhna maksila, oksicefalija, kožna depigmentacija, alopecija, mikrognatija, anodontija	antimongoloidne razpoke vek, distihiaza, nistagmus, strabizem, kratkovidnost, katarakta, hipoplazija fovee rumene pege
Van Bogaert-Hozayev sindrom	duševna zaostalost, atrofična koža, mikrognatija, nepravilnosti ušesa, zaustavljena rast okončin in akrocianoza, aplastični prsti na rokah in nogah	visoka kratkovidnost, ptoza, strabizem
sindrom nagubane kože	duševna zaostalost, pritlikavost, nagubana koža, hipotonija, mikrocefalija	katarakta, kratkovidnost in strabizem

## STICKLERJEV SINDROM

Sticklerjev sindrom (SS) je multisistemska kolagenopatija z značilno genetsko in fenotipsko heterogenostjo. Poimenovan je po dr. Gunnarju B. Sticklerju, ki je to stanje prvi opisal leta 1965 (2). Danes SS poznamo kot relativno pogosto motnjo vezivnega tkiva, ki je sestavni del več organov. Znana je v oftalmologiji zaradi pomembnih očesnih sprememb in zapletov, ki segajo od hude kratkovidnosti do odstopa mrežnice in trajne izgube vida. Pogosto so prisotne spremembe skeleta, sklepov, notranjega ušesa in kraniofacialne spremembe.

SS je tudi genetsko zapleten. Najpogosteje se deduje avtosomno dominantno (AD), redkeje tudi avtosomno recesivno (AR) (4,5). Poleg tega SS kaže tudi genetsko heterogenost. V literaturi so opisane patogene variante v 6 različnih genih, ki lahko povzročijo SS (3,10,11). Ti geni so odgovorni za nastajanje kolagenov tipa II, IX in XI, ki so prisotni v steklovinu

okostja in notranjega ušesa z omejeno korelacijo genotip-fenotip (4,10). SS kaže pomembno med- in intrafamiliarno fenotipsko variabilnost, kar pomeni, da lahko posamezniki z isto patogeno varianto kažejo različne klinične manifestacije tudi znotraj družin (4,10), toda vsi prizadeti posamezniki bodo pokazali spremembe, značilne za SS (5,6). Zaradi tega se tudi hitro postavi sum na SS ter pripomore k zgodnjemu odkrivanju in diagnosticiranju sindroma, kar izboljša končno stanje (2,6,16).

V literaturi je opisanih več tipov SS (Tabela 2). Sticklerjev sindrom tipa I (STL1) je najpogostejša oblika SS in predstavlja približno 80–90 % primerov (3,14). STL1 je klasični tip AD dednosti, ki ga povzročajo heterozigotne patogene variante v COL2A1 (3,14,15). Posamezniki s patogenimi različicami COL2A1 kažejo večinoma sistemske manifestacije SS, posamezniki, ki imajo patogene variante v eksonu 2 tega gena, pa ne kažejo samo očesnih sprememb (16,17). Fenotipi, ki kažejo samo očesne spremembe, imajo lahko tudi različice v COL2A1 zunaj eksona 2 (18–20). Zato je treba poudariti, da je treba razmišljati o SS tudi, če so pri posamezniku prisotne očesne spremembe, znane za SS, kljub odsotnosti drugih sistemskih sprememb. Manjši del, ki se deduje AD, povzroča heterozigotne patogene različice v COL11A1 (SS tipa II [STL2]) in COL11A2, prej znan kot neočesni SS (10,11,21,22). To je pomembna razlika za oftalmologe, saj bodo posamezniki z neočesnim SS pokazali vse značilnosti, tipične za SS, razen očesnih zapletov (22). To je zato, ker je COL11A2 izražen v sklepih, notranjem ušesu in kraniofacialni strukturi, ne pa v očesu (22). Bilateralne patogene variante v COL9A1, COL9A2 in COL9A3, ki se dedujejo AR, so vzroki za SS tipa 4–6 [STL4–6] (7–9,23). Primeri SS z AR dedovanjem so običajno povezani s hujšo skeletno displazijo (24). Poročali so tudi o bialelni varianti v COL11A1. Družinska anamneza je v recesivnih primerih pogosto odsotna, klinični fenotipi pa so lahko manj izraziti kot pri STL1 in STL2 (7–9,23).

**Tabela 2: Podtipi SS in njihove značilnosti (25).**

<b>Sticklerjev sindrom</b>	<b>Gen</b>	<b>Citogenetska lokacija</b>	<b>Očesne in sistemske značilnosti</b>
tip 1	COL2A1 1	12q13.11	tip 1 – prirojena anomalija steklovine v obliki membran, odstop mrežnice, prirojeni megaloftalmos, gluhost, artropatija, razcepljeno nebo, visoko tveganje za slepoto
samo očesna oblika	COL2A1 1	12q13.11	tip 1 – prirojena membranska anomalija vitreusa, odstop mrežnice, prirojeni megaloftalmos, brez sistemskih sprememb, visoko tveganje za slepoto
tip 2	COL11A1	1p21.1	tip 2 – prirojena anomalija steklovine v obliki drobnih zadebelitev na fibrilah, odstop mrežnice, prirojeni megaloftalmos, gluhost, artropatija, razcepljeno nebo
tip 2 recesivno	COL11A1	1p21.1	avtosomno recesivna, prirojena anomalija steklovine, odstop mrežnice, prirojeni megaloftalmos, razcepljeno nebo, huda prirojena gluhost
tip 3	COL11A2	6p21.32	neočesni SS, normalna steklovina in očesni fenotip, gluhost, artropatija, razcepljeno nebo
tip 4	COL9A1	6q13	recesivno dedovanje, zaznavna naglušnost, kratkovidnost, vitreoretinopatija, odstop mrežnice, epifizna displazija
tip 5	COL9A2	1p34.2	recesivno dedovanje, zaznavna naglušnost, kratkovidnost, vitreoretinopatija, odstop mrežnice, epifizna displazija
tip 6	COL9A3	20q13.33	recesivno dedovanje, zaznavna naglušnost, kratkovidnost, vitreoretinopatija, odstop mrežnice, epifizna displazija

tip 7	BMP4		hipoplastična steklovina, odstop mrežnice, naglušnost, artropatija, anomalija ustnega neba, ledvična displazija
tip 8	LOXL3	2p13.1	recesivno dedovanje, prirojena kratkovidnost, hipoplastična steklovina, anomalija ustnega neba, artropatija, normalni obraz, normalen sluh

*Snead, M. P., Richards, A. J., McNinch, A. M. et al. Stickler syndrome – lessons from a national cohort. Eye 36, 1966–1972 (2022). <https://doi.org/10.1038/s41433-021-01776-8>*

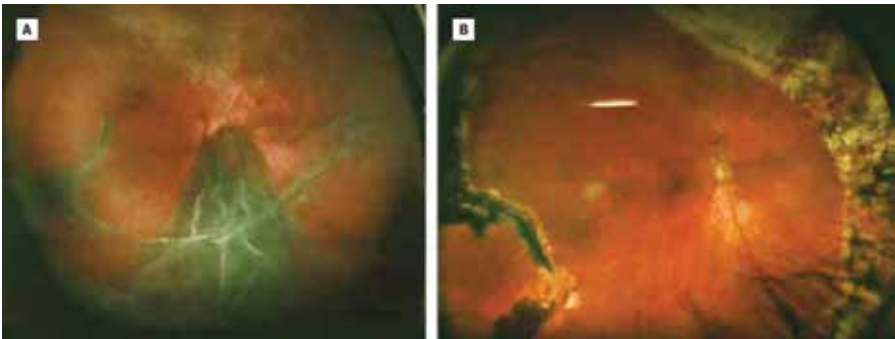
### Klinične značilnosti

Kot je navedeno zgoraj, se lahko klinične ugotovitve, povezane s SS, zelo razlikujejo tudi med prizadetimi člani iste družine. Vendar, kot bi pričakovali za skupno stanje, ki je bilo priznано že pred vrsto leti, so bili različni zapleti dobro opisani.

### Očesne spremembe

Posamezniki s SS so pogosto kratkovidni ( $> -3,00$  dioptrije) in imajo veliko tveganje za očesne zaplete, vključno z nepravilnostmi steklovine, odstopom mrežnice, glavkomom in katarakto (3,5,15,26, 27). Visoka kratkovidnost je običajno prirojena, neprogresivna in lahko pridružena astigmatizmu. Prisotna je lahko tudi prirojena neprogresivna katarakta, posebej kortikalne oblike [3,5,28,29]. Nekateri posamezniki kažejo prirojene nepravilnosti drenažnega sistema oz. zakotja očesa, kjer odteka prekatna vodka in s tem povečuje tveganje za glavkom (5,30,31,32), in sicer kongenitalni glavkom (najpogosteje ugotovljen do 1 leta). Klinično vidimo povečano zrklo, motno roženico, daljše aksialne dolžine (v študiji opisovana poprečna aksialna dolžina 30,1 mm) in večji sferni ekvivalent (povprečno  $-19,9$ ). Zdravljenje je zahtevno in vključuje več glavkopskih kirurških posegov. V literaturi opisani primeri so imeli veliko zdravil za znižanje očesnega pritiska, povprečno 5,4 kirurškega posega in približno 60 % bolnikov je končalo s ftizo zrkla (33). Pogosta je anomalija steklovine in pridruženo visoko tveganje za odstop mrežnice (15,12,26). Za STL1 so patognomonične spremembe steklovine

v obliki membran v retrolentalnem prostoru (3,26). Približno 60–70 % posameznikom s STL1 bo odstopila mrežnica, od teh približno polovici obojestransko (5,6,12). Pri STL2 je steklovina spremenjena z drobnimi zadebelitvami na fibrilah ali tako imenovanimi nizi biserov, čeprav so tudi pri njih poročali o steklovini v obliki membran in 40-% tveganju za odstop mrežnice (5,6,20,26). Pri tipih STL4–6 v literaturi poročajo o visoki kratkovidnosti, hipoplastični steklovini in odstopu mrežnice. Pri tipu SLT 6 je lahko steklovina tudi normalna (7–9,23,34).



**Slika 1. Fotografija očesnega ozadja 14-letnega fanta s Sticklerjevim sindromom: A – 360° gigantska raztrganina mrežnice z odstopom, B – izgled mrežnice po vitrektomiji in plinski tamponadi (35).**

Odstop mrežnice se najpogosteje zgodi pri osebah med 10. in 30. letom in je pomemben vzrok slepote pri otrocih in mladostnikih (6,12). Tisti, ki jim je odstopila mrežnica, pogosto potrebujejo več kirurških posegov zaradi ponavljanja odstopanja in slabe prognoze vida (6,12). Zaradi tega so raziskovali tudi preventivne ukrepe, med katerimi je zelo pomembno zgodnje odkrivanje bolezni (12).

### Kraniofacialne manifestacije

Bolniki z večjo sistemsko prizadetostjo imajo običajno nerazvito maksilarno kost, kar vodi do pojava sploščenega obraza, znanega kot hipoplazija srednjega obraza (Slika 1) (3,15,26). To je bolj očitno v otroštvu in se lahko normalizira v odrasli dobi (4). Mikrognatija pri Pierre Robin Sequence (ni

sindrom, ampak zaporedje posledic zaradi ene spremembe) je sprememba, ki vodi do razcepa trdega ali mehkega neba (3,4,15,26,27). Razcepa neba pri posameznikih s STL 4–6 niso opazili, čeprav so bile opisane različne stopnje hipoplazije in mikrognatije srednjega obraza. Razcepitev ustnice se pojavi z drugačnim embriološkim mehanizmom in ni značilnost SS (3,15,26,34).

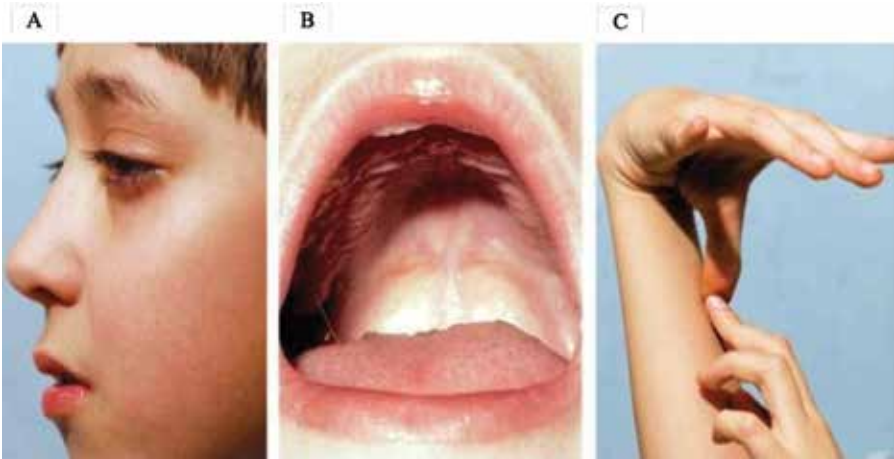
### Slušne manifestacije

Izguba sluha je skupna značilnost SS (3,15,26,27,36,37). Najpogostejša je čista zaznavna izguba sluha, ki s starostjo številčno narašča (36). Prisotna je lahko tudi mešana oblika zaznavne in prevodne izgube sluha ter čiste prevodne izgube sluha, ki pogosteje prizadene otroke ali tiste z anamnezo palatalnih okvar (15,36). Posamezniki s STL1 imajo na splošno blago do zmerno zaznavno izgubo sluha, ki vpliva na zaznavo višje frekvence (37–39). Nasprotno pa imajo izrazitejšo izgubo sluha mlajši posamezniki s STL2 (36,37). V literaturi poročajo o zgodnji zaznavi izgube sluha pri recesivnih oblikah SS z blago do zmerno izgubo sluha, opisano v STL5, in zmerno do hudo izgubo sluha pri STL4 in STL6 (7–9).

### Skeletne manifestacije

Skeletne značilnosti so pogoste pri SS z večjo sistemsko prizadetostjo (3,15,26). Pogosto se pojavlja prezgodnji artritis, simptomi so lahko blagi do hudi (3,15,4,38). Med nepravilnostmi hrbtenice se lahko pojavijo skolioza, kifoza in platispondilija (sploščeni in znižani korpusi vretenca). Posledično so prisotne kronične bolečine v hrbtu (15,38,39). Hiper mobilnost sklepov je lahko prisotna v otroštvu, vendar običajno izzveni v odrasli dobi (3,15,7).





**Slika 2. Sticklerjev sindrom. A: sploščen obraz. B: visoko ustno nebo. C: hiperaktivnost sklepov (Web eye clinic).**

### Diagnoza SS

Za STL1so bila predlagana klinična diagnostična merila, vendar niso bila potrjena (4,38). Temeljijo na sistemu točkovanja glede na klinične značilnosti, družinsko anamnezo in molekularne podatke, pri čemer »glavna« merila prejmejo 2 točki, »manjši« kriteriji pa 1 točko (38). Klinična diagnoza se lahko postavi, če ima 5 ali več točk, od katerih je vsaj ena glavna, klinični znaki pa niso značilni za alternativno diagnozo (38). Pomanjkljivosti teh kriterijev se vidijo pri posameznikih z očesnimi ali neočesnimi fenotipi, potem pri tistih z AR dedovanjem in pri de novo AD primerih, v katerih družinska anamneza ni prisotna. Če obstaja sum, je torej treba vedno pomisliti tudi na možnost SS, kljub temu da ne izpolnjujejo vseh kriterijev točkovanja.

Molekularno genetsko testiranje je treba opraviti pri vsakem, za katerega obstaja sum na SS. Poleg potrditve diagnoze pri posamezniku lahko molekularna genetska diagnoza pomaga tudi pri ugotavljanju ogroženosti družinskih članov in ugotavljanju tveganja dedovanja bolezni pri načrtovanju potomstva (40).

Poleg fizičnih izzivov ima Sticklerjev sindrom lahko tudi pomemben vpliv na psihološko in družbeno dobrobit posameznika. Občutek drugačnosti, še

posebej med vrstniki, lahko povzroči socialno izolacijo in čustveno stisko. Pomembno je, da posameznike s Sticklerjevim sindromom podpirajo družina, prijatelji ter strokovnjaki, ki lahko nudijo potrebno pomoč in razumevanje.

Razvoj medicine in poglobljeno razumevanje bolezni omogočata večje možnosti za izboljšanje diagnoze, zdravljenja in kakovosti življenja tistim, ki so prizadeti (29). Pomembno je tudi ozaveščanje in podpora družbe, da se ustvari okolje, ki omogoča posameznikom s Sticklerjevim sindromom, da živijo polno in srečno življenje.

## **KNOBLOCHOV SINDROM**

Knoblochov sindrom (KS) je redek sindrom, ki je bil prvič opisan leta 1971 v družini, pri katerih so ugotovili vitreoretinalno degeneracijo, odstop mrežnice, visoko kratkovidnost, okcipitalno encefalokelo in subluksacijo leče (41). Danes vemo, da so splošne značilnosti KS hude težave z vidom in okvare lobanje. Najpogosteje vključujejo visoko kratkovidnost, ponavljajoč se odstop mrežnice in okcipitalno encefalokelo. Simptomi se lahko pojavijo ob rojstvu ali v prvem letu starosti.

Dvojne alelni mutacije gena COL18A1 (odgovoren za kolagen XVIII) kot vzrok za KS so bile prvič ugotovljene leta 2000 v prizadeti brazilski družini (42,43). Kolagen VIII je prisoten v epitelijskih in endotelijskih baznih membranah po vsem telesu, zlasti v očesu, kjer ima pomembno razvojno vlogo. Genetske spremembe se lahko pojavijo naključno, so posledica okoljskih dejavnikov, staršev, ki jih prenesejo na svoje otroke, ali kot kombinacija teh dejavnikov. Obstajajo tri vrste Knoblochovega sindroma, ki jih je mogoče razlikovati po osnovnem genetskem vzroku. Knoblochov sindrom tipa I povzročajo genetske spremembe v genu COL18A1. Geni, povezani s Knoblochovim sindromom tipa 2 in tipa 3, niso bili identificirani; Knoblochov sindrom tipa 3 pa je povezan s specifično regijo na kromosomu 17, znano kot 17q11.2. Deduje se avtosomno recesivno (44).

### **Klinične značilnosti**

Leta 2012 so v raziskavi opisali, da je očesni fenotip patognomoničen za diagnozo Knoblochovega sindroma, tudi če niso prisotne okcipitalne spremembe (45).

### Očesne spremembe

Očesne manifestacije vključujejo spremembe gradnje steklovine, difuzno hudo vitreoretinalno atrofijo s ponavljajočim se odstopom mrežnice, prisotnostjo fetalne žile, izrazito atrofijo makule, disfunkcijo paličnic in čepnic (elektrofiziološke spremembe), atrofijo pigmentnega epitelijskega mrežnice, izrazito žilno žilnico, gladek (brez vidne kripe) iris, slabe zonule in posledično subluksacijo leče, pigmentni disperzijski sindrom in tveganje za glavkomom, nistagmus, epikantus in škiljenje (45,46).

Povezanost povišanega očesnega pritiska s KS ni pogosta. V literaturi so opisani 3 primeri z glavkomom (46,47). Ciklofotodestruktivni laser je bil uporabljen za znižanje očesnega pritiska pri otroku s KS, pri katerem so se razvile hipotonije, odstop žilnice in mrežnice (48).

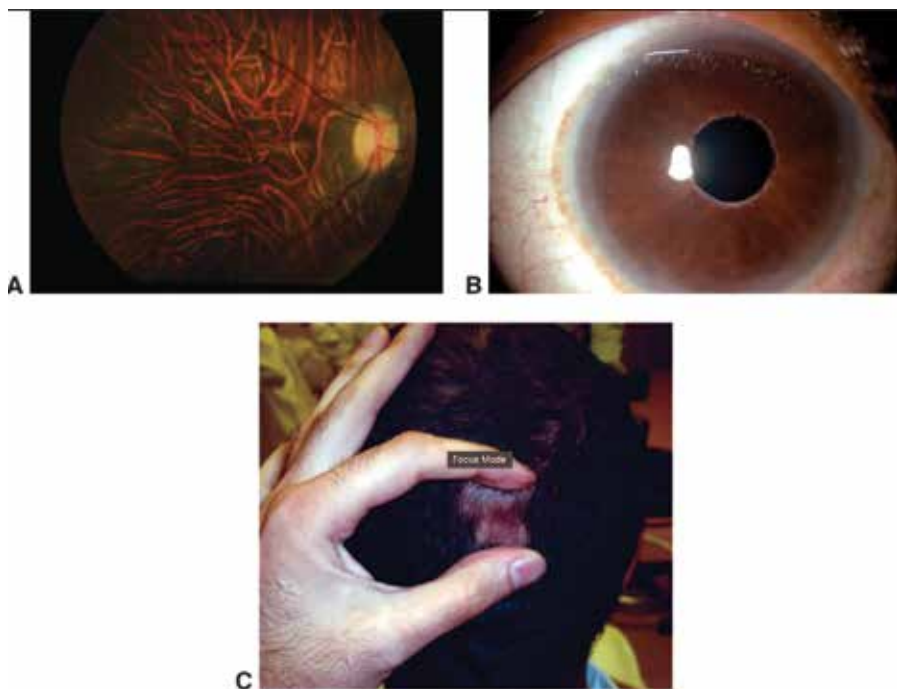
Elektrofiziološke preiskave lahko služijo za spremljanje vidne funkcije zaradi degenerativnih sprememb mrežnice bolnika (49).

Spremembe mrežnice se lahko vidijo in spremljajo z optično koherentno tomografijo (OCT). V literaturi so že opisane z OCT vidne spremembe, kot so odsotnost foveolarne jamice, stanjšanje mrežnice in živčnih vlaken, subretinalne brazgotine, poudarjene horoidalne žile, stanjšani horiokapilaris in pigmentni sloj mrežnice (50).

### Sistemske značilnosti

Od ostalih sistemskih sprememb so opisani: lobanjski defekt kalvarije, okcipitalna encefalokela, hidrocefalus, nenormalna morfologija las, dvojni sečevod, vdolben nosni most, dekstrokardija, hiperfleksibilnost sklepov, limfangiomi, retruzija srednjega obraza, odprt arteriozni duktus, stenoza pilorusa, epileptični napad, refluks sečnega mehurja (44,45).

Nevrološke anomalije se kažejo z epilepsijo, zaostankom v razvoju in napakami v osrednji lobanjski jami, okcipitalne okvare pa v razponu od kostnih okvar do encefalokele (51).



**Slika 3. Knoblochov sindrom: A – žilnično-mrežnična atrofija, B – iris brez kript, C – nepravilnosti lasišča (45)**

### Diagnoza

Diagnoza Knoblochovega sindroma vključuje genetske teste, klinično oceno in slikovne preiskave. Zdravljenje je usmerjeno v lajšanje simptomov in izboljšanje kakovosti življenja posameznika. Glede na redkost sindroma so multidisciplinarna oskrba in kontinuirane raziskave ključnega pomena za boljše razumevanje stanja in razvoj učinkovitih strategij zdravljenja. Pomembno je, da posamezniki s tem sindromom prejmejo celovito zdravstveno oskrbo za obravnavo očesnih in ostalih sistemskih težav. Raziskave o Knoblochovem sindromu potekajo z namenom boljšega razumevanja genetskih mehanizmov bolezni in razvoja učinkovitejših terapevtskih pristopov. Upamo, da bodo prihodnje inovacije v medicini

omogočile boljše obvladovanje simptomov in izboljšale kakovost življenja posameznikov s to redko genetsko boleznijo.

## **WEILL-MARCHESANIJEV SINDROM**

Weill-Marchesanijev sindrom (WMS) je redka genetska motnja, za katero so značilne skeletne in očesne nepravilnosti. Zabeležena prevalenca je 1 : 100.000 prebivalcev. Prvič sta ga opisala Kurt Weill in Roger Marchesani v začetku 20. stoletja. Pogosteje se deduje AD, kar pomeni 50 % možnosti, da bolnik z WMS prenese stanje na vsakega potomca. Povzročajo ga mutacije v specifičnih genih, najpogosteje v genih FBN1 in ADAMTS10, ki igrajo bistveno vlogo pri razvoju vezivnega tkiva in vzdrževanju pravilne strukture leč (52).

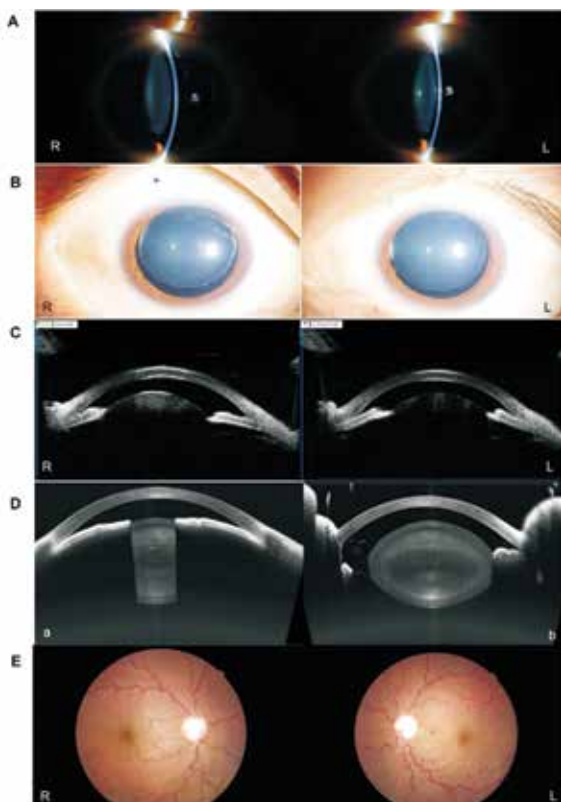
### **Klinične značilnosti**

#### Kratka rast in značilnosti obraza in kože

Posamezniki z Weill-Marchesanijevim sindromom imajo lahko kratko rast s kompaktno zgradbo. Značilnosti obraza lahko vključujejo okrogel obraz, raven nosni most in majhno čeljust. Stopnja rasti pade pod standardno krivuljo rasti v prvih letih življenja. Pričakuje se, da bo odrasli moški z WMS dosegel višino 142–169 cm, odrasla ženska pa 130–157 cm. Ni podatkov o učinkovitosti zdravljenja z rastnim hormonom pri posameznikih z WMS (52,53). Vidna je napeta koža z odebeljenimi kožnimi gubami.

#### Očesne značilnosti

Povprečna starost za odkrivanje očesnih sprememb je 7,5 leta. Mikrosferofakija (majhna sferična leča) je najpomembnejša manifestacija WMS. Mikrosferofakija povzroči kratkovidnost (ki je predvsem posledica nenormalne oblike leče in je ponavadi prvi simptom, ki ga ugotovi oftalmolog), ektopijo lentis (nepravilen položaj leče, najpogosteje premik navzdol) in glavkom (zaradi premika leče in zaprtega zakotja ter skoka očesnega pritiska). Glavkom lahko privede do slepote. Osebe imajo lahko tudi večjo centralno debelino roženice, zaradi česar lahko namerimo višji očesni tlak (54). Presenilna sprememba steklovine je v literaturi opisovana pri večjih družinah z avtosomno dominantnim WMS (55).



**Slika 4. Weill-Marchesanijev sindrom (desno in levo oko): A – plitev prekat, B – majhne sferične leče pri široki zenici, C – UMB prikaz sprednjega dela sferične leče in plitvega prekata, D – optična koherentna tomografija sprednjega segmenta: a) pri ozki zenici, b) pri široki zenici, E – očesno ozadje in napredovala glavkomska okvara na papili vidnih živcev obojestransko (56)**

Opisana je tudi prisotnost retinitis pigmentoze pri 14-letnem dekletu z WMS (57).

### Togost sklepov

Osebe z Weill-Marchesanijevim sindromom imajo lahko značilno togost sklepov, zlasti v prstih, kar lahko prispeva k značilnemu videzu kratkih, nabityh prstov.

### Prizadetost srca in ožilja

V nekaterih primerih z WMS lahko pride do kardiovaskularne spremembe, kot so nepravilnosti srčne zaklopke, odprt patentni duktus arteriosus, stenoza pljučne arterije, aortna stenoza in prolaps mitralne zaklopke (58). O anevrizmah torakalne aorte in disekciji cervikalne arterije so nedavno poročali v družini treh generacij z WMS, povezanih z genom FBN1(59). Pri WMS so opisovane elektrokardiografske spremembe, ki se kažejo s prolongiranim QT segmentom (60).

### Intelektualni razvoj

O motnjah v duševnem razvoju so poročali pri 11–17 % oseb z WMS, ki so vedno v blagi obliki (61).

### **Diagnoza in zdravljenje**

Diagnoza pogosto temelji na kliničnih značilnostih in lahko vključuje genetsko testiranje za potrditev prisotnosti mutacij v povezanih genih. Zdravljenje običajno vključuje obravnavo specifičnih značilnosti sindroma in njihovih zapletov, kot je kirurško zdravljenje zaradi ektopije leče, glavkomske operacije ali operacije odstopa mrežnice.

Prognoza osebe z Weill-Marchesanijevim sindromom se lahko razlikuje glede na resnosti očesnih in skeletnih sprememb. Redno spremljanje s strani oftalmologov in ortopedov je bistveno za obvladovanje morebitnih zapletov ter zagotavljanje ustreznih in pravočasnih posegov.

### **ZAKLJUČEK**

Prepoznavanje sindromov, pri katerih so prisotne kratkovidnost in druge očesne spremembe, povečuje možnosti za zgodnje odkrivanje hujših refrakcijskih napak pri pacientih, ki sami ne morejo opozoriti na slabši vid. Ob postavljanju diagnoze ali sumu na sindrom je potreben čimprejšnji pregled pri oftalmologu. Včasih je tudi oftalmolog tisti, ki postavi sum na

nekatero sindrome glede na očesne spremembe. Oftalmološka obravnava vključuje vse postopke od predpisovanja navadnih korekcijskih očal do težjih kirurških posegov. Preventivni ukrepi, redno spremljanje, reševanje komplikacij, vključitev v proces celovite rehabilitacije slepih in slabovidnih je nujno potrebno za ohranitev boljše vidne funkcije in boljšo kakovost življenja posameznikov s sindromi.

#### LITERATURA

1. Yu, D. J. G., Hoang, Q. V. (2021). *Myopia: Ocular and Systemic Disease*. In: Spaide, R. F., Ohno-Matsui, K., Yannuzzi, L. A. (eds) *Pathologic Myopia*. Springer, Cham. [https://doi.org/10.1007/978-3-030-74334-5\\_28](https://doi.org/10.1007/978-3-030-74334-5_28)
2. Stickler, G. B.; Belau, P. G.; Farrell, F. J.; Jones, J. D.; Pugh, D. G.; Steinberg, A. G.; Ward, L. E. *Hereditary Progressive Arthro-Ophthalmopathy*. *Mayo Clin. Proc.* 1965, 40, 433–455. [PubMed]
3. Snead, M. P.; Yates, J. R. *Clinical and Molecular genetics of Stickler syndrome*. *J. Med. Genet.* 1999, 36, 353–359. [PubMed]
4. Robin, N. H.; Moran, R. T.; Ala-Kokko, L. *Stickler Syndrome*. Dostopno na spletu: <https://www.ncbi.nlm.nih.gov/pubmed/20301479> (obiskano 20. maja 2020).
5. Snead, M. P.; McNinch, A. M.; Poulson, A. V.; Bearcroft, P.; Silverman, B.; Gomersall, P.; Parfekt, V.; Richards, A. J. *Stickler syndrome, ocular-only variants and a key diagnostic role for the ophthalmologist*. *Eye* 2011, 25, 1389–1400. [CrossRef] [PubMed]
6. Shapiro, M. J.; Blair, M. P.; Solinski, M. A.; Zhang, D. L.; Jabbehdari, S. *The importance of early diagnosis of Stickler syndrome: Finding opportunities for preventing blindness*. *Taiwan J. Ophthalmol.* 2018, 8, 189–195. [CrossRef]
7. Van Camp, G.; Snoeckx, R. L.; Hilgert, N.; van den Ende, J.; Fukuoka, H.; Wagatsuma, M.; Suzuki, H.; Smets, R. M.; Vanhoenacker, F.; Declau, F.; et al. *A new autosomal recessive form of Stickler syndrome is caused by a mutation in the COL9A1 gene*. *Am. J. Hum. Genet.* 2006, 79, 449–457. [CrossRef]
8. Baker, S.; Booth, C.; Fillman, C.; Shapiro, M.; Blair, M. P.; Hyland, J. C.; Ala-Kokko, L. *A loss of function mutation in the COL9A2 gene causes autosomal recessive Stickler syndrome*. *Am. J. Med. Genet. A* 2011, 155A, 1668–1672. [CrossRef]
9. Faletra, F.; D'Adamo, A. P.; Bruno, I.; Athanasakis, E.; Biskup, S.; Esposito, L.; Gasparini, P. *Autosomal recessive Stickler syndrome due to a loss of function mutation in the COL9A3 gene*. *Am. J. Med. Genet. A* 2014, 164, 42–47. [CrossRef]
10. Annunen, S.; Korkko, J.; Czarny, M.; Warman, M. L.; Brunner, H. G.; Kaariainen, H.; Mulliken, J. B.; Tranebjaerg, L.; Brooks, D. G.; Cox, G. F. et al. *Splicing mutations of 54-bp exons in the COL11A1 gene cause Marshall syndrome, but other mutations cause overlapping Marshall/Stickler phenotypes*. *Am. J. Hum. Genet.* 1999, 65, 974–983. [CrossRef]



11. Acke, F. R.; Malfait, F.; Vanakker, O. M.; Steyaert, W.; De Leeneer, K.; Mortier, G.; Dhooge, I.; De Paepe, A.; De Leenheer, E. M.; Coucke, P. J. Novel pathogenic COL11A1/COL11A2 variants in Stickler syndrome detected by targeted NGS and exome sequencing. *Mol. Genet. Metab.* 2014, 113, 230–235. [CrossRef]
12. Coussa, R. G.; Sears, J.; Traboulsi, E. I. Stickler syndrome: Exploring prophylaxis for retinal detachment. *Curr. Opin. Ophthalmol.* 2019, 30, 306–313. [CrossRef]
13. Hoornaert, K. P.; Vereecke, I.; Dewinter, C.; Rosenberg, T.; Beemer, F. A.; Leroy, J. G.; Bendix, L.; Bjorck, E.; Bonduelle, M.; Boute, O. et al. Stickler syndrome caused by COL2A1 mutations: Genotype-phenotype correlation in a series of 100 patients. *Eur. J. Hum. Genet.* 2010, 18, 872–880. [CrossRef]
14. Hoornaert, K. P.; Vereecke, I.; Dewinter, C.; Rosenberg, T.; Beemer, F. A.; Leroy, J. G.; Bendix, L.; Bjorck, E.; Bonduelle, M.; Boute, O. et al. Stickler syndrome caused by COL2A1 mutations: Genotype-phenotype correlation in a series of 100 patients. *Eur. J. Hum. Genet.* 2010, 18, 872–880. [CrossRef]
15. Stickler, G. B.; Hughes, W.; Houchin, P. Clinical features of hereditary progressive arthropthalmopathy (Stickler syndrome): A survey. *Genet. Med.* 2001, 3, 192–196. [CrossRef]
16. Donoso, L. A.; Edwards, A. O.; Frost, A. T.; Ritter, R., 3rd; Ahmad, N.; Vrabec, T.; Rogers, J.; Meyer, D.; Parma, S. Clinical variability of Stickler syndrome: Role of exon 2 of the collagen COL2A1 gene. *Surv. Ophthalmol.* 2003, 48, 191–203. [CrossRef]
17. McAlinden, A.; Majava, M.; Bishop, P. N.; Perveen, R.; Black, G. C.; Pierpont, M. E.; Alakokko, L.; Mannikko, M. Missense and nonsense mutations in the alternatively-spliced exon 2 of COL2A1 cause the ocular variant of Stickler syndrome. *Hum. Mutat.* 2008, 29, 83–90. [CrossRef]
18. Richards, A. J.; Meredith, S.; Poulson, A.; Bearcroft, P.; Crossland, G.; Baguley, D. M.; Scott, J. D.; Snead, M. P. A novel mutation of COL2A1 resulting in dominantly inherited rhegmatogenous retinal detachment. *Investig. Ophthalmol. Vis. Sci.* 2005, 46, 663–668. [CrossRef]
19. Go, S. L.; Maugeri, A.; Mulder, J. J.; van Driel, M. A.; Cremers, F. P.; Hoyng, C. B. Autosomal dominant rhegmatogenous retinal detachment associated with an Arg453Ter mutation in the COL2A1 gene. *Investig. Ophthalmol. Vis. Sci.* 2003, 44, 4035–4043. [CrossRef] *J. Pers. Med.* 2020, 10, 1057 of 8
20. Richards, A. J.; McNinch, A.; Martin, H.; Oakhill, K.; Rai, H.; Waller, S.; Treacy, B.; Whittaker, J.; Meredith, S.; Poulson, A. et al. Stickler syndrome and the vitreous phenotype: Mutations in COL2A1 and COL11A1. *Hum. Mutat.* 2010, 31, E1461–E1471. [CrossRef] [PubMed]
21. Richards, A. J.; Yates, J. R.; Williams, R.; Payne, S. J.; Pope, F. M.; Scott, J. D.; Snead, M. P. A family with Stickler syndrome type 2 has a mutation in the COL11A1 gene resulting in the substitution of glycine 97 by valine in alpha 1 (XI) collagen. *Hum. Mol. Genet.* 1996, 5, 1339–1343. [CrossRef] [PubMed]
22. Sirko-Osadsa, D. A.; Murray, M. A.; Scott, J. A.; Lavery, M. A.; Warman, M. L.; Robin, N. H. Stickler syndrome without eye involvement is caused by mutations in COL11A2, the gene encoding the alpha2(XI) chain of type XI collagen. *J. Pediatr.* 1998, 132, 368–371. [CrossRef]

23. Hanson-Kahn, A.; Li, B.; Cohn, D. H.; Nickerson, D. A.; Bamshad, M. J.; University of Washington Center for Mendelian, G.; Hudgins, L. Autosomal recessive Stickler syndrome resulting from a COL9A3 mutation. *Am. J. Med. Genet. A* 2018, 176, 2887–2891. [CrossRef] [PubMed]
24. Richards, A. J.; Fincham, G. S.; McNinch, A.; Hill, D.; Poulson, A.V. ;; Castle, B.; Lees, M. M.; Moore, A. T.; Scott, J. D.; Snead, M. P. Alternative splicing modifies the effect of mutations in COL11A1 and results in recessive type 2 Stickler syndrome with profound hearing loss. *J. Med. Genet.* 2013, 50, 765–771. [CrossRef] [PubMed]
25. Snead, M. P., Richards, A. J., McNinch, A. M. et al. Stickler Syndrome – lessons from a national cohort. *Eye* 36, 1966–1972 (2022). <https://doi.org/10.1038/s41433-021-01776-8>
26. Poulson, A.V. ;; Hooymans, J. M.; Richards, A. J.; Bearcroft, P.; Murthy, R.; Baguley, D. M.; Scott, J. D.; Snead, M. P. Clinical features of type 2 Stickler syndrome. *J. Med. Genet.* 2004, 41, e107. [CrossRef]
27. Copikova, J.; Paderova, J.; Romankova, V.; Havlovicova, M.; Balasckakova, M.; Zelinova, M.; Vejvalkova, S.; Simandlova, M.; Stepankova, J.; Horinova, V.; et al. Expanding the phenotype spectrum associated with pathogenic variants in the COL2A1 and COL11A1 genes. *Ann. Hum. Genet.* 2020. [CrossRef]
28. Seery, C. M.; Pruett, R. C.; Liberfarb, R. M.; Cohen, B. Z. Distinctive cataract in the Stickler syndrome. *Am. J. Ophthalmol.* 1990, 110, 143–148. [CrossRef]
29. Boysen KB, La Cour M, Kessel L. Ocular complications and prophylactic strategies in Stickler syndrome: a systematic literature review. *Ophthalmic Genet.* 2020 Jun;41(3):223–234. doi: 10.1080/13816810.2020.1747092. Epub 2020 Apr 21. PMID: 32316871.
30. Shenoy B. H., Mandal A. K. Stickler syndrome associated with congenital glaucoma. *Lancet Lond Engl.* 2013 Feb 2;381(9864):422. doi:10.1016/S0140-6736(12)61813-3.
31. Ziakas N. G., Ramsay A. S., Lynch S. A., Clarke M. P. Stickler's syndrome associated with congenital glaucoma. *Ophthalmic Genet.* 1998 Mar;19(1):55–58. doi:10.1076/opge.19.1.55.2177;
32. Balikov D. A, Jacobson A., Prasov L. Glaucoma Syndromes: Insights into Glaucoma Genetics and Pathogenesis from Monogenic Syndromic Disorders. *Genes (Basel).* 2021 Sep 11;12(9):1403. doi: 10.3390/genes12091403. PMID: 34573386; PMCID: PMC8471311.]
33. Wubben T.J., Branham K. H., Besirli C. G., Bohnsack B. L. Retinal detachment and infantile-onset glaucoma in Stickler syndrome associated with known and novel COL2A1 mutations. *Ophthalmic Genet.* 2018 Oct;39(5):615-618. doi: 10.1080/13816810.2018.1509355. Epub 2018 Aug 21. PMID: 30130436.
34. Mossey, P. A.; Little, J.; Munger, R. G.; Dixon, M. J.; Shaw, W. C. Cleft lip and palate. *Lancet* 2009, 374, 1773–1785. [CrossRef]
35. Yonekawa Y, Haddock LJ, Elliott D. A 360° Giant Retinal Tear in Stickler Syndrome. *JAMA Ophthalmol.* 2015;133(1):e141812. doi:10.1001/jamaophthalmol.2014.1812
36. Acke, F. R.; Dhooge, I. J.; Malfait, F.; De Leenheer, E. M. Hearing impairment in Stickler syndrome: A systematic review. *Orphanet J. Rare Dis.* 2012, 7, 84. [CrossRef]

37. Acke, F. R.; Swinnen, F. K.; Malfait, F.; Dhooge, I. J.; De Leenheer, E. M. Auditory phenotype in Stickler syndrome: Results of audiometric analysis in 20 patients. *Eur. Arch. Otorhinolaryngol.* 2016, 273, 3025–3034. [CrossRef]
38. Rose, P. S.; Levy, H. P.; Liberfarb, R.; Davis, J.; Szymko-Bennett, Y.; Rubin, B. I.; Tsilou, E.; Griffith, A. J.; Francomano, C. A. Stickler syndrome: Clinical characteristics and diagnostic criteria. *Am. J. Med. Genet. A* 2005, 138A, 199–207. [CrossRef]
39. Rose, P. S.; Ahn, N. U.; Levy, H. P.; Ahn, U. M.; Davis, J.; Liberfarb, R. M.; Nallamshetty, L.; Sponseller, P. D.; Francomano, C. A. Thoracolumbar spinal abnormalities in Stickler syndrome. *Spine* 2001, 26, 403–409. [CrossRef]
40. ACMG Board of Directors. Clinical utility of genetic and genomic services: A position statement of the American College of Medical Genetics and Genomics. *Genet. Med.* 2015, 17, 505–507. [CrossRef]
41. Knobloch W. H., Layer J. M. Retinal detachment and encephalocele. *J Pediatr Ophthalmol.* 1971;8:181–184.
42. Passos-Bueno M. R., Marie S. K., Monteiro M. et al. Knobloch syndrome in a large Brazilian consanguineous family: confirmation of autosomal recessive inheritance. *Am J Med Genet* 1994;52:170–173.
43. Sertie A. L., Sossi V., Camargo A. A. et al. Collagen XVIII, containing an endogenous inhibitor of angiogenesis and tumor growth, plays a critical role in the maintenance of retinal structure and in neural tube closure (Knobloch syndrome). *Human Mol Genet* 2000;9:2051–2058).
44. Genetic and Rare Diseases Information Center <https://rarediseases.info.nih.gov/diseases/380/knobloch-syndrome>.
45. Khan A. O., Aldahmesh M. A., Mohamed J. Y., et al. The distinct ophthalmic phenotype of Knobloch syndrome in children. *Br J Ophthalmol* 2012;96:890–895.
46. Hull S., Arno G., Ku C. A., et al. Molecular and clinical findings in patients with Knobloch syndrome. *JAMA Ophthalmol* 2016;134:753–62.
47. Khaliq S., Abid A., White D. R., Johnson C. A., Ismail M., Khan A. et al. Mapping of a novel type III variant of Knobloch syndrome (KNO3) to chromosome 17q11.2. *Am J Med Genet A.* 2007;143A:2768–74. [PubMed] [Google Scholar].
48. Gradstein L., Hansen R. M., Cox G. F., Altschwager P., Fulton A. B.. Progressive retinal degeneration in a girl with Knobloch syndrome who presented with signs of ocular albinism. *Doc Ophthalmol.* 2017 Apr;134(2):135–140. doi: 10.1007/s10633-017-9574-1. Epub 2017 Jan 31. PMID: 28144890.
49. Ebrahimiadib N., Modjtahedi B. S., Ferenchak K., Papakostas T. D., Mantagos J. S., Vavvas D. G. Optical coherence tomography findings and successful repair of retina detachment in Knobloch syndrome. *Digit J Ophthalmol.* 2017 Mar 12;23(1):29-32. doi: 10.5693/djo.02.2017.01.002. PMID: 28924418; PMCID: PMC5596956).
50. Knobloch W. H., Layer J. M. Retinal detachment and encephalocele. *J Pediatric Ophthalmol* 1971:181-4.)
51. Charsar BA, Goldberg EM. Polymicrogyria and Intractable Epilepsy in Siblings With Knobloch Syndrome and Homozygous Mutation of COL18A1. *Pediatr Neurol.* 2017 Nov;76:91-92. doi: 10.1016/j.pediatrneurol.2017.08.003. Epub 2017 Aug 15. PMID: 28950998; PMCID: PMC5679277.

52. Marzin P, Cormier-Daire V, Tsilou E. Weill-Marchesani Syndrome. 2007 Nov 1 [updated 2020 Dec 10]. In: Adam MP, Feldman J, Mirzaa GM, Pagon RA, Wallace SE, Bean LJH, Gripp KW, Amemiya A, editors. GeneReviews® [Internet]. Seattle (WA): University of Washington, Seattle; 1993–2024. PMID: 20301293.
53. Weill-Marchesani Faivre L, Dollfus H, Lyonnet S, Alembik Y, Mégarbané A, Samples J, Gorlin R. J., Alswaid A., Feingold J., Le Merrer M., Munnich A., Cormier-Daire V. Clinical homogeneity and genetic heterogeneity in Weill-Marchesani syndrome. *Am J Med Genet A*. 2003a;123A:204–7. [PubMed] [Reference list]:
54. Razeghinejad M. R., Safavian H. Central corneal thickness in patients with Weill-Marchesani syndrome. *Am J Ophthalmol*. 2006;142:507–8. [PubMed] [Reference list].
55. Evereklioglu C., Hepsen I. F., Er H. Weill-Marchesani syndrome in three generations. *Eye*. 1999;13:773–7. [PubMed] [Reference list]
56. Jethani J., Mishra A., Shetty S., Vijayalakshmi P. Weill-Marchesani syndrome associated with retinitis pigmentosa. *Indian J Ophthalmol*. 2007;55:142–3. [PubMed] [Reference list]
57. Miao N, Zhang Y, Liao JY, Zhou L, He JC, Yang RQ, Liu XY, Tang L. Novel homozygous ADAMTS17 missense variant in Weill-Marchesani syndrome. *Int J Ophthalmol*. 2023 May 18;16(5):694–699. doi: 10.18240/ijo.2023.05.04. PMID: 37206179; PMCID: PMC10172099.
58. Haji-Seyed-Javadi R., Jelodari-Mamaghani S., Paylakhi S. H., Yazdani S., Nilforushan N., Fan J. B., Klotzle B., Mahmoudi M. J., Ebrahimian M. J., Chelich N., Taghiabadi E., Kamyab K., Boileau C., Paisan-Ruiz C., Ronaghi M., Elahi E. LTBP2 mutations cause Weill-Marchesani and Weill-Marchesani-like syndrome and affect disruptions in the extracellular matrix. *Hum Mutat*. 2012;33:1182–7. [PubMed] [Reference list].
59. Cecchi A., Ogawa N., Martinez H. R., Carlson A., Fan Y, Penny D. J., Guo D. C., Eisenberg S., Safi H., Estrera A., Lewis R. A., Meyers D., Milewicz D. M. Missense mutations in FBN1 exons 41 and 42 cause Weill-Marchesani syndrome with thoracic aortic disease and Marfan syndrome. *Am J Med Genet A*. 2013;161A:2305–10. [PMC free article] [PubMed] [Reference list].
60. Kojuri J., Razeghinejad M. R., Aslani A. Cardiac findings in Weill–Marchesani syndrome. *Am J Med Genet Part A*. 2007;143A:2062–4. [PubMed] [Reference list]
61. Faivre L, Dollfus H, Lyonnet S, Alembik Y, Mégarbané A., Samples J, Gorlin R. J., Alswaid A., Feingold J., Le Merrer M., Munnich A., Cormier-Daire V. Clinical homogeneity and genetic heterogeneity in Weill-Marchesani syndrome. *Am J Med Genet A*. 2003a;123A:204–7. [PubMed] [Reference list]:

## PRIROJENE MREŽNIČNE DISTROFIJE IN KRATKOVIDNOST

---

*Martina Jarc-Vidmar*

*Očesna klinika, Univerzitetni klinični center Ljubljana*

### IZVLEČEK

Mrežnične distrofije so heterogena skupina dednih bolezni, ki se lahko klinično pokažejo že zgodaj v otroštvu. Pri bolnikih z dednimi mrežničnimi distrofijami so pogosto prisotne refraktivne napake. Pri kongenitalnih distrofijah, kot je npr. Leberjeva kongenitalna amavroza (LCA), je pogosto visoka hipermetropija, medtem ko je pri tistih distrofijah, ki se pojavljajo kasneje v življenju, kot je npr. pigmentna retinopatija (RP), pogostejša miopija; najvišje vrednosti miopije opažajo pri X-vezani RP. Glede na ameriške študije je bila emetropija prisotna pri približno polovici bolnikov z distrofijami (47 %), miopih bolnikov je bilo okvirno 37 %, hipermetropih pa okvirno 16 % bolnikov. Geni mrežničnih distrofij, najpogosteje povezani z miopijo, so bili RP1 (RP), RPGR (X-vezana RP oz. X-vezana distrofija čepnic in paličnic) in ABCA4 (Stargardtova distrofija), gena, najpogosteje povezana s hipermetropijo, pa sta bila CRB1 (Leberjeva kongenitalna amavroza-LCA) in BEST1 (Bestova distrofija). Najvišje vrednosti visoke miopije so pri ameriški in nizozemski študiji opazovali pri bolnikih z mutacijo RPGR (X-vezana RP oz. X-vezana distrofija čepnic in paličnic) in mutacijo CACNA1F (prirojena stacionarna nočna slepota – CSNB). Na molekularnem nivoju naj bi bil za razvoj miopije ključen transport med zunanji in notranji deli fotoreceptorjev, od kalcija odvisno sproščanje glutamata v fotoreceptorjih in motnje v povezovanju oz. signalizaciji na nivoju bipolarnih celic. Za oftalmologe je bistvena pravilna prepoznavna mrežničnih distrofij, natančna postavitev diagnoze z oftalmološkimi preiskavami in genetskim testiranjem ter meritev refrakcije v cikloplegiji in predpis ustreznih očal. Pri otrocih je poleg predpisa ustreznih očal pomembno zdravljenje slabovidnosti. Bolnike napotimo tudi na rehabilitacijo v center za celovito rehabilitacijo slepih in slabovidnih, kjer jim predpišejo ustrezne pripomočke in očala s filtri ter jim nudijo psihološko in socialno podporo. Slabši vid je treba upoštevati med šolanjem oziroma kasneje na delovnem mestu.

**Ključne besede:** mrežnične distrofije, miopija, pigmentna retinopatija, mutacija RPGR, X-vezana RP, X-vezana distrofija čepnic in paličnic, prirojena stacionarna nočna slepota

## UVOD

Mrežnične distrofije so klinično in genetsko zelo heterogena skupina bolezni in so najpogosteje povezane s specifično okvaro določenih celic mrežnice. Glede na lokacijo okvare v mrežnici jih v grobem lahko delimo na: 1) distrofije, kjer je prizadet predvsem retinalni pigmentni epitelij (RPE), 2) distrofije paličnic in čepnic oz. fotoreceptorske distrofije in 3) distrofije notranjih plasti mrežnice (predvsem gre za okvaro bipolarnih celic mrežnice) (1). RPE distrofije so: Stargardtova distrofija, Bestova distrofija, vzorčaste (pattern) distrofije (2, 3). Med distrofije, kjer so prizadete predvsem čepnice, sodijo: akromatopsija, distrofije čepnic (cone distrofije; CD) ter distrofije čepnic in paličnic (cone-rod distrofije; CRD) (4). Med distrofije paličnic (oz. rod-cone distrofije; RCD) sodi pigmenta retinopatija, ki je najpogostejša in predstavlja 50 % vseh mrežničnih distrofij (5). Med distrofije, ki prizadenejo notranje plasti mrežnice zaradi okvare povezav med fotoreceptorji in ON bipolarnimi celicam, sodita prirojena stacionarna nočna slepota – CSNB in X-vezana juvenilna retinoshiza (6). Refraktivne napake (miopija in hiperopija) so ene najpogostejših očesnih težav in veliko študij se ukvarja z iskanjem genetskih vzrokov za njihovo pojavljanje. Refraktivne napake so pogoste tudi pri bolnikih z distrofijami (7). Pri bolnikih z distrofijami oftalmologi vedno opravimo naslednje preiskave: 1) funkcionalne teste za subjektivno oceno vidne funkcije (vidna ostrina, mikroperimetrija, vidno polje, barvni vid, izmerimo refrakcijo v cikloplegiji in predpišemo ustrezna očala), 2) morfološke teste, ki nam pokažejo strukturne spremembe v mrežnici (slikanje očesnega ozadja z avtofluorescenco (*angl.* autofluorescence, AF), optična koherentna tomografija (*angl.* optical coherence tomography, OCT) in 3) elektrofiziološke preiskave, s katerimi objektivno vrednotimo delovanje določenih struktur v mrežnici (multifokalna elektroretinografija, slikovna elektroretinografija (PERG), fotopični in skotopični ERG, vidni evocirani potenciali). Ob sumu na distrofije je zelo pomembna družinska anamneza,

pri čemer vedno sprašujemo po ostalih družinskih članih v ožji in širši družini, ki slabo vidijo, smiselno je izdelati družinski rodovnik. Bolnike napotimo na genetske preiskave, genetsko svetovanje in v ambulanto za slabovidne na Očesni kliniki v Ljubljani, kjer jim predpišejo ustrezne vidne pripomočke.

## REFRAKTIVNE NAPAKE PRI DISTROFIJAH

Pri bolnikih z distrofijami so pogoste refraktivne napake. Zanimivo, da je pri kongenitalnih distrofijah, kot je Leberjeva kongenitalna amavroza (LCA), pogosta visoka hipermetropija od +6 do +12 posebej pri res zgodnjih oblikah LCA, povezanih z mutacijami GUCY2D, RPGRIP1, CRX ali CEP290 (8). Nasprotno pa je pri distrofijah, ki se pojavijo kasneje v življenju oz. več let po rojstvu ali še kasneje, kot npr. pigmentna retinopatija (RP), višja pogostost miopije (9). Sferični ekvivalent (SE) pri teh bolnikih z RP je  $-1,86$  v primerjavi z zdravo populacijo, kjer je SE  $+1,00$ . Zanimivo je, da so ugotavljali posebej visoke vrednosti miopije predvsem pri X-vezani RP (mutacija RPGR in mutacija RP2) (10). Visoko miopijo so ugotavljali tudi pri avtosomno recesivni RP, povezani z mutacijo RP1, medtem ko so pri drugih oblikah RP ugotavljali emetropijo oz. le blago miopijo (11).

Glede na to, da distrofije ponavadi prizadenejo določeno vrsto celic in struktur v mrežnici, so v nizozemski študiji predpostavljali, da bi lahko s študijem refraktivnih napak pri bolnikih z distrofijami lahko sklepali, katere strukture v mrežnici so pogosteje prizadete pri bolnikih z miopijo (7). Na velikem številu bolnikov z genetsko potrjenimi mrežničnimi distrofijami so opazovali, kakšne vrste refraktivnih napak so najpogostejše pri različnih distrofijah oz. pri okvari katerih plasti mrežnice je miopija najpogostejša. V študiji sta bila vključena 302 bolnika z distrofijami, ta vzorec pa so razdelili glede na primarno okvaro celic na štiri skupine: 1) bolniki z okvaro RPE (Stargardtova, Bestova, vzorčasta (pattern) distrofija: 77 bolnikov), 2) bolniki z distrofijami čepnic (akromatopsija, cone distrofije CD, cone-rod distrofije CRD: 76 bolnikov), 3) bolniki z distrofijo paličnic (rod distrofije RD, RP in rod-cone distrofije RCD: 104 bolniki) in 4) bolniki z okvaro ON-bipolarnih celic BPCD (45 bolnikov). Rezultate refraktivnih napak pri vseh teh bolnikih so primerjali z referenčno populacijo. Pri bolnikih z distrofijami so spremljali vidno ostrino, cikloplegično refrakcijo, subjektivno refrakcijo,

barvni vid, vidno polje in elektrofiziološke odgovore, posnete v skladu s standardi ISCEV. Bolniki z distrofijami so bili genetsko testirani. Bolniki z X-vezanim načinom dedovanja pri CRD oz. RCD so bili testirani za mutacije v genu RPGR, bolniki s klinično potrjeno diagnozo CSNB pa so bili testirani za mutacije v genih: CACNA1F, TRPM1, CABP4 in NYX.

Ugotovili so, da imajo bolniki z okvaro RPE blage refraktivne napake. Bolniki z distrofijami fotoreceptorjev imajo večinoma blage refraktivne napake (pri bolnikih z distrofijo čepnic je bila miopija pogostejša kot pri bolnikih z distrofijo paličnic). Sferični ekvivalent glede na starost pri različnih vrstah distrofij – distrofija RPE, distrofija čepnic, distrofija paličnic in distrofija bipolarnih celic – je prikazan v Tabeli 1. Najvišje vrednosti miopije pri vseh starostih so pri bolnikih z distrofijami na nivoju bipolarnih celic, sledijo bolniki z distrofijami čepnic.

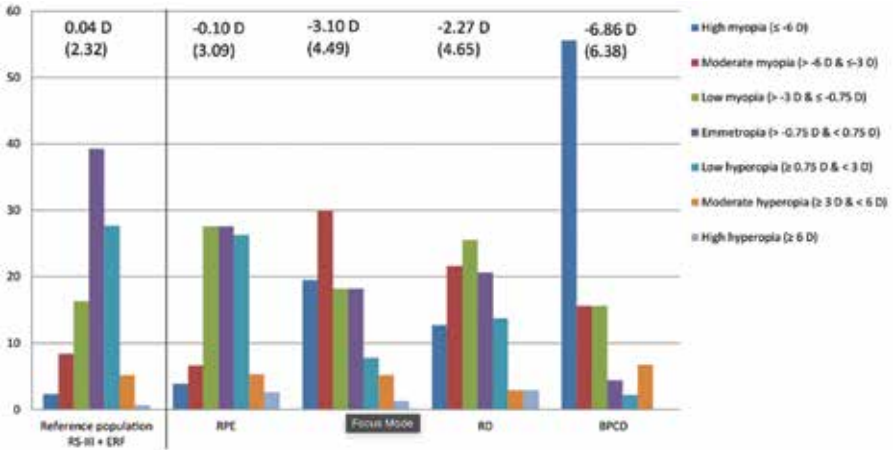
**Tabela 1. Sferični ekvivalent glede na starost pri različnih distrofijah (RPE: distrofije RPE, CD: distrofije čepnic, RD: distrofije paličnic; BPCD: distrofije bipolarnih celic, SE: sferični ekvivalent); (vir: povzeto po članku 7)**

	Spherical Equivalent Stratified by Age						
	<10 Years		10-25 Years		≥25 Years		P Trend
	N	Mean SE (±SD)	N	Mean SE (±SD)	N	Mean SE (±SD)	
RPE (n = 77)	5	3.9 (2.9)	15	-0.86 (1.78)	57	-0.25 (3.15)	.292
CD (n = 76)	8	-0.23 (7.92)	20	-2.86 (3.16)	48	-3.68 (4.13)	.023
RD (n = 104)	4	1.94 (2.23)	21	-0.95 (4.39)	79	-2.83 (4.66)	.076
BPCD (n = 45)	11	-3.84 (4.17)	18	-6.52 (6.28)	16	-9.34 (7.05)	.959

BPCD = bipolar cell dysfunctions; CD = cone-dominated dystrophies; RD = rod-dominated dystrophies; RPE = retinal pigment epithelium-related macular dystrophies; SE = spherical equivalent.  
P value calculated with Student t test; P < .05 was considered statistically significant.

Primerjali so tudi vrednosti sferičnega ekvivalenta pri različnih distrofijah, kar je prikazano na Sliki 1. Bolnike so razdelili v 7 skupin: emetropija (od -0.75 do +0.75 Dpt), visoka miopija (več kot -6 Dpt), srednja miopija (od -3 do -6 Dpt), nizka miopija (od -0.75 do -3 Dpt) ter nizka hipermetropija (+0.75 do +3 Dpt), srednja hipermetropija (+3 do +6 Dpt) in visoka hipermetropija (več kot +6 Dpt). Najvišje vrednosti visoke miopije so odkrili pri bolnikih z okvaro na nivoju bipolarnih celic mrežnice BPCD (klinično stacionarna nočna slepota – CSNB).

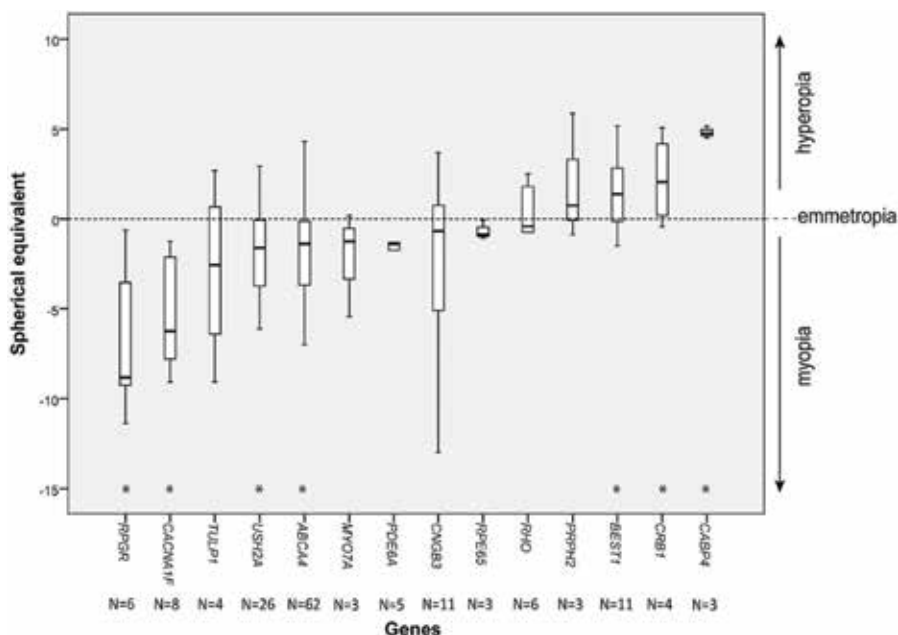




**Slika 1. Distribucija sferičnega ekvivalenta refraktivnih napak glede na različne skupine distrofij**

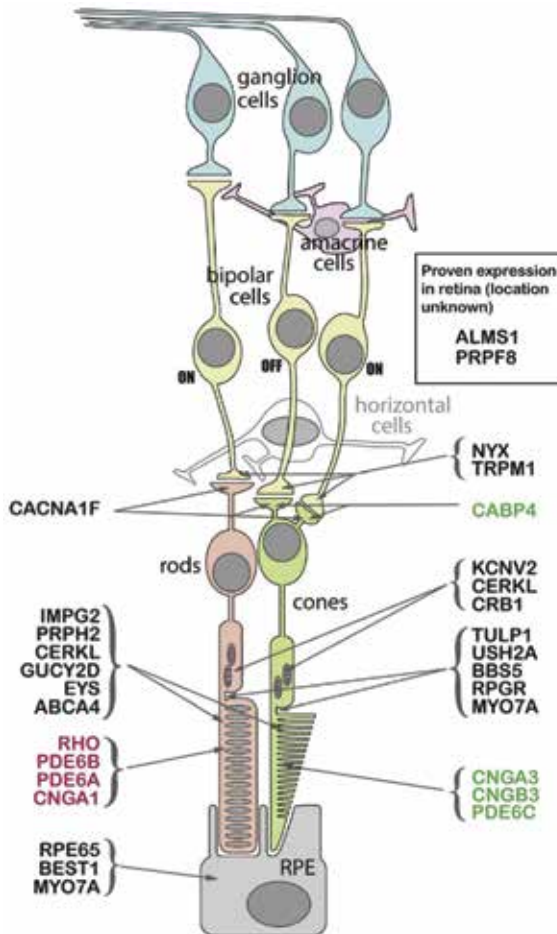
**(RPE: distrofije RPE, CD: distrofije čepnic, RD: distrofije paličnic; BPCD: distrofije bipolarnih celic, SE: sferični ekvivalent; visoka, zmerna, nizka miopija, emetropija, visoka, srednja, nizka hipermetropija) (vir: povzeto po članku 7)**

Ugotavljali so tudi, pri katerih mutacijah so najpogostejše refraktivne napake (Slika 2). Bolniki z mutacijo RPGR (X-vezana RP) in mutacijo CACNA1F (CSNB) so imeli najvišje vrednosti miopije, bolniki z mutacijo CABP4 (CSNB) pa najvišjo vrednost hipermetropije. Iz navedenega so zaključili, da igrajo bipolarna sinapsa ter zunanji in notranji deli fotoreceptorjev ključno vlogo pri razvoju miopije.



**Slika 2. Distribucija refraktivnih napak glede na mutacije genov pri retinalnih distrofijah. Sferični ekvivalent v dioptrijah (miopija oz. hipermetropija) na osi y, mutacije pri različnih distrofijah na osi x. Vidimo, da je bila miopija najpogostejša pri mutaciji RPGR (X-vezana RP) in pri mutaciji CACNA1F (CSNB), najvišje vrednosti hipermetropije pa so imeli bolniki z mutacijo CABP4 (CSNB). (vir: povzeto po članku 7)**

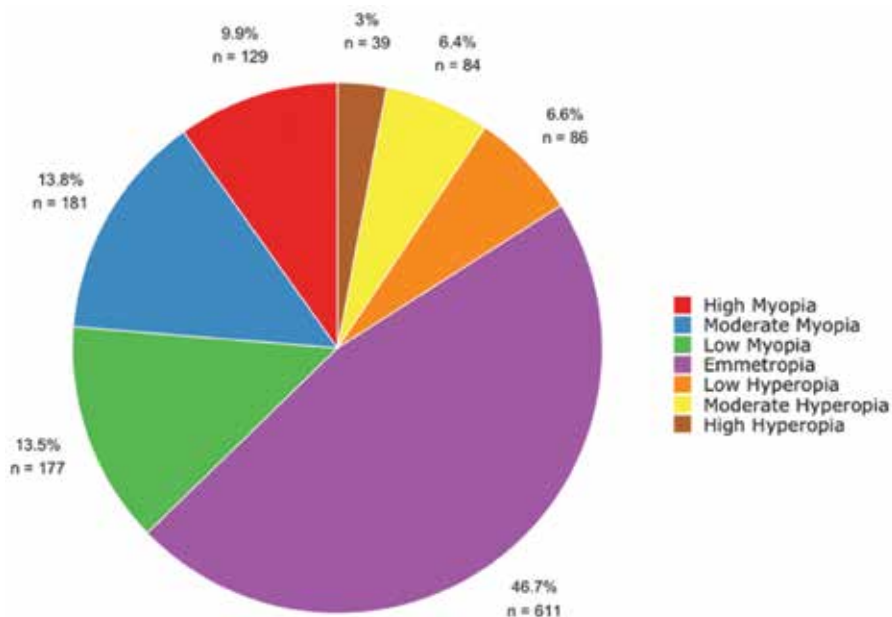
Bipolarne celice prenašajo signale iz fotoreceptorjev do amakrinih in ganglijskih celic. Delimo jih na ON- in OFF-bipolarne celice (Slika 3). Ko mrežnico vzdražimo s svetlobo, se ON-bipolarne celice depolarizirajo, OFF-bipolarne celice pa hiperpolarizirajo. Paličnice prenašajo signale večinoma prek ON-bipolarnih celic, čepnice pa tako prek ON- kot tudi prek OFF-bipolarnih celic. Ugotovili so, da pri bolnikih z okvaro notranjih plasti mrežnice oz. okvaro bipolarnih celic pri stacionarni nočni slepoti (CSNB) z mutacijami CACNA1F, NYX in TRPM1 (ki so povezane z rod specifično ON-bipolarno potjo) sovpadajo z visoko miopijo in težavami z nočnim vidom, medtem ko imajo bolniki z mutacijo CSNB in CABP4 (povezano s cone specifično ON-bipolarno potjo) visoko hipermetropijo in fotofobijo.



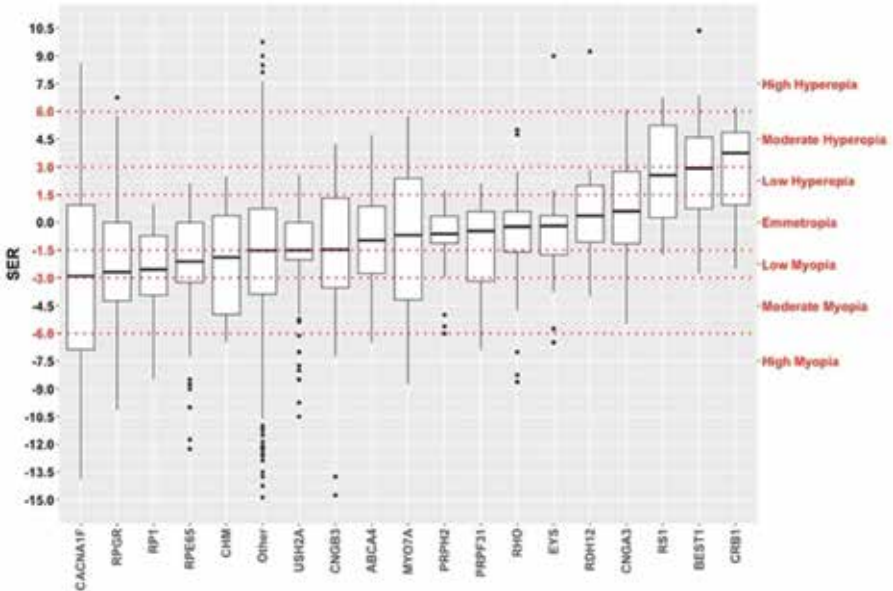
**Slika 3. Lokacija mutacij v mrežnici (zeleno – mutacije čepnic, rdeče – mutacije paličnic). CACNA1F je presinaptični kalcijev kanal v paličnicah, TRPM1 in NYX sta del postsinaptičnega glutamatnega receptorja na ON-bipolarnih celicah, CABP4 pa je kalcij, ki veže protein na presinaptičnem delu čepnic. RPGR je lociran v povezovalnem ciliju med notranjimi in zunanji deli fotoreceptorjev, pomemben je za mikrotubulni transport in predstavlja kritično mesto za razvoj miopije. (vir: povzeto po članku 7)**

V nizozemski študiji so zaključili, da so mnogi geni pri bolnikih z retinalnimi distrofijami povezani z razvojem miopije. Bolniki z okvaro bipolarnih celic so bili povezani z najpogostejšim pojavom visoke miopije oz. hipermetropije, sledili so bolniki z distrofijami čepnic, nato bolniki z distrofijami paličnic in nazadnje bolniki z okvaro celic RPE.

V podobni ameriški študiji ugotavljajo, da je relativno malo podatkov o refraktivnih napakah pri bolnikih z retinalnimi distrofijami (12). Na svoji skupini 786 bolnikov iz treh različnih centrov so z retrospektivno meddisciplinarno študijo ugotovili, da ima od 669 bolnikov (za kolikor so bili na voljo podatki o refrakciji) 338 bolnikov ametropijo (Slika 4). Najpogosteje so bili z miopijo povezani bolniki z mutacijo RP1, nato bolniki z mutacijo RPGR in zatem bolniki z mutacijo ABCA4. S hipermetropijo povezani geni so bili CRB1 in BEST 1 (Slika 5). Najvišje vrednosti miopije so bile najdene pri bolnikih z mutacijo CACNA1F (CSNB) in RPGR (X-vezana RP) (podobno kot v nizozemski študiji).



**Slika 4. Razporeditev različnih refraktivnih napak v ameriški populaciji bolnikov (vir: povzeto po članku 12).**



**Slika 5. Distribucija refraktivnih napak glede na mutacije genov pri različnih distrofijah (vir: povzeto po članku 12) SER – sferični ekvivalent**

V nadaljevanju bomo podrobneje opisali dve mrežnični distrofiji, pri katerih so v študijah opažali najvišje vrednosti miopije.

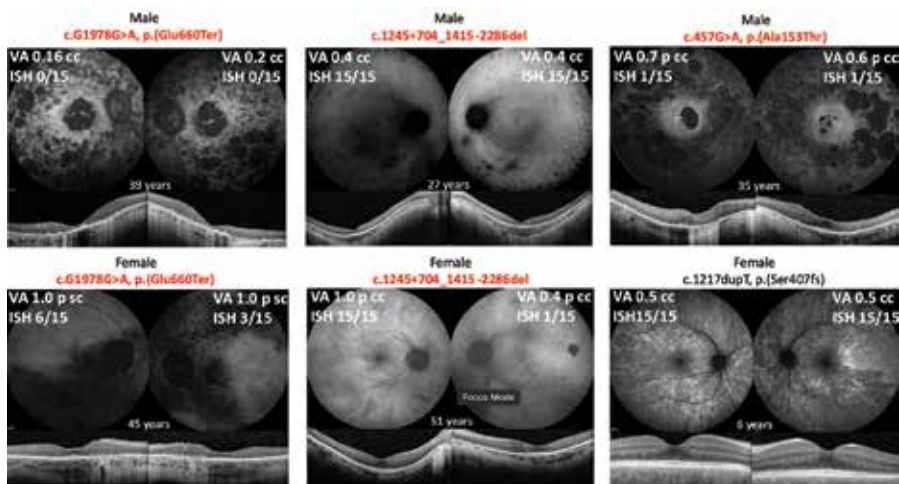
### **MREŽNIČNA DISTROFIJA RPGR – X-VEZANA PIGMENTNA RETINOPATIJA IN X-VEZANA DISTROFIJA ČEPNIC oz. ČEPNIC IN PALIČNIC**

Pigmentna retinopatija (RP) je skupina genetsko različnih bolezni, ki predstavlja najpogostejšo retinalno distrofijo (prizadene 1 na 3000 ljudi) in povzroča napredujočo okvaro fotoreceptorjev (paličnic in čepnic). Lahko se deduje avtosomno recesivno, avtosomno dominantno, mitohondrijsko in x-vezano. X-vezana oblika RP predstavlja 5–15 % bolnikov z RP in v več kot 70 % je vzrok okvara gena RPGR.

X-vezana RP ima klinično hujši potek, začne se že zgodaj v otroštvu s težavami z nočnim vidom in zoženjem vidnega polja. Večina bolnikov do 40. leta doseže stopnjo slepote – zaradi upada centralne vidne ostrine na manj

kot 0.1 Snellen ali zoženja vidnega polja znotraj 20 stopinj; primeri bolnikov so predstavljeni na Sliki 6.

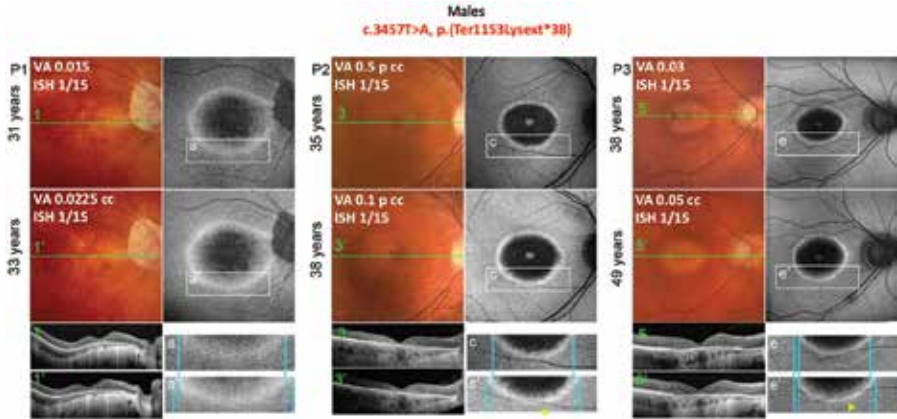
RPGR (Retinitis pigmentosa GTPazni regulator – RPGR) je gen, lociran na kromosomu Xp11.4. Ob njegovi okvari pride do spremenjenega prometa proteinov k zunanjim segmentom fotoreceptorjev. Patogene variante RPGR se klinično kažejo kot pigmentna retinopatija – retinitis pigmentoza (RP; 70–90 %), distrofija čepnic (CD; 7 %) ali kot cone-rod distrofija (CRD; 6–23 %). Mutacija je lahko locirana v exonih 1–14 in v proksimalnem delu ORF15 exona, kar se klinično kaže kot RP, medtem ko mutacije v distalnem delu ORF15 exona povzročajo distrofijo čepnic (cone distrofijo – CD) oz. distrofijo čepnic in paličnic (cone-rod distrofija – CRD).



**Slika 6. Očesno ozadje bolnikov z mutacijo RPGR in RP, slikano z avtofluorescenco in OCT, zgoraj moški bolniki, spodaj ženske prenašalke (vir: arhiv Očesne klinike, povzeto po članku 13)**

X-vezana distrofija čepnic (cone) oz. čepnic in paličnic (cone-rod) je redka (prisotna v manj kot 1 %), večinoma so zanjo odgovorne mutacije v distalnem delu exona ORF15 gena RPGR (Slika 7). Pri bolnikih se pokaže v kasnejših letih (okrog 40. leta) z izgubo centralnega vida, motnjami

barvnega vida, centralnimi skotomi in fotofobijo. Bolezen hitro progredira in vid pade pod 0.1 Snellen nekje do 50. leta (13).



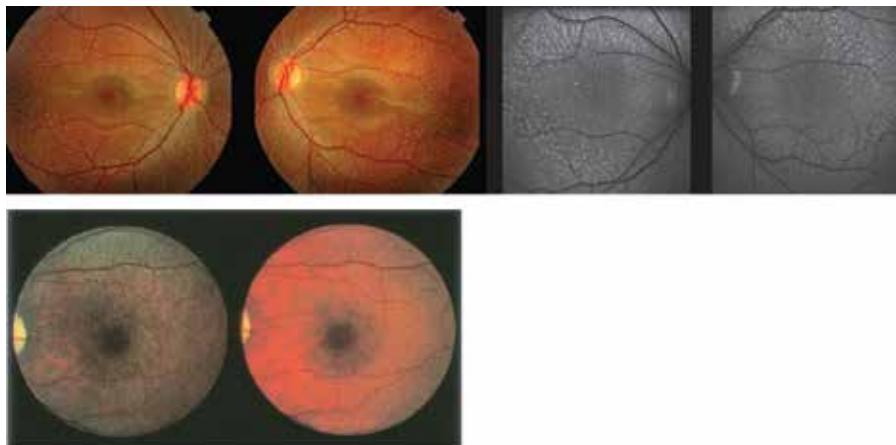
**Slika 7. Očesno ozadje bolnikov z RPGR mutacijo in cone-rod distrofijo, levo barvne slike, desno slike ozadja z avtofluorescenco, spodaj na OCT vidna centralna atrofija znotraj AF obroča (vir: arhiv Očesne klinike, povzeto po članku 13)**

Večina bolnikov z RPGR ima miopijo – tako bolniki z RP kot bolniki s CD/CRD (14). Obstaja korelacija med bolniki z visoko miopo refraktivno napako in hitrejšim napredovanjem izgube vida, a še ni enotnega konsenza. Prizadeti bolniki so večinoma moški, saj gre za X-vezano dedovanje, prizadete pa so lahko tudi ženske, večinoma s pomembno asimetričnimi spremembami na očesnem ozadju. Ženski fenotip bolezni ločimo glede na izgled slikanja očesnega ozadja z avtofluorescenco (AF) na štiri skupine: normalen izgled AF, radialni vzorec, fokalni vzorec in moški vzorec (ki izgleda kot asimetrična klasična RP). Tako moški bolniki kot tudi ženske bolnice imajo abnormne izvide fotopičnega in skotopičnega ERG.

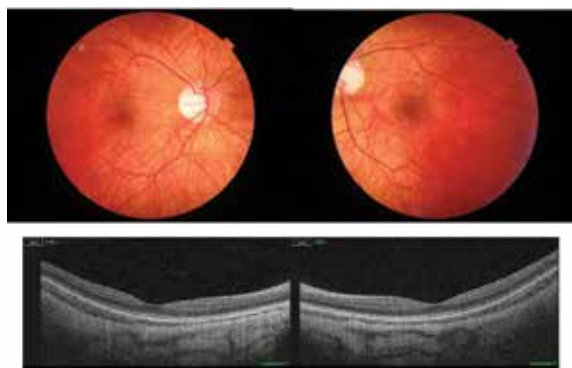
### **PRIROJENA STACIONARNA NOČNA SLEPOTA (CSNB)**

Prirojena stacionarna nočna slepota je klinično in genetsko heterogena skupina mrežničnih obolenj, za katero je značilen slabši vid v temi, nistagmus, miopija, slabši vid, strabizem (15). Deduje se lahko avtosomno recesivno,

avtosomno dominantno ali X-vezano. Delimo jo lahko glede na prisotnost sprememb na očesnem ozadju in glede na odzive elektrofizioloških odgovorov. Glede na spremembe na očesnem ozadju bolnike s CSNB ločimo na tiste z ozadjem s spremembami (Fundus Albipunctatus, Oguchi) (Slika 8) in na te z normalnim očesnim ozadjem (Slika 9).



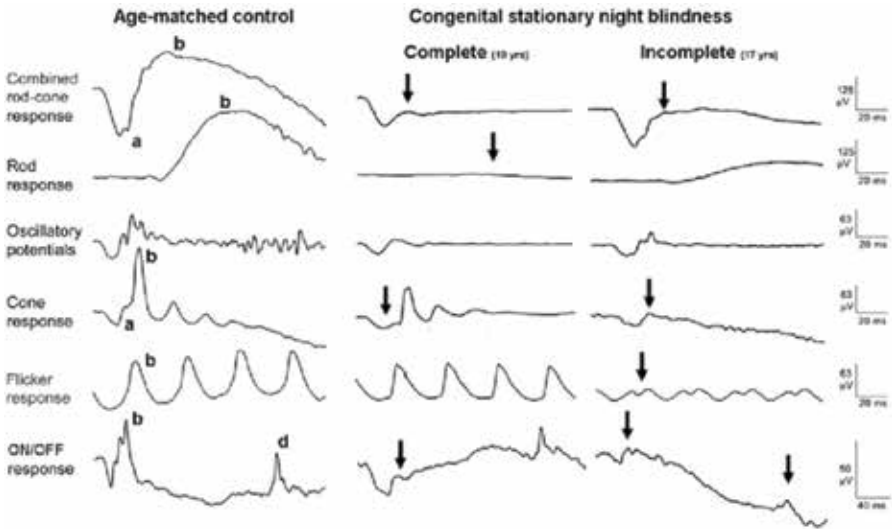
**Slika 8. Očesno ozadje s spremembami pri bolnikih s CSNB (vir: American Academy of Ophthalmology, spletne slike)**



**Slika 9. Normalno očesno ozadje in normalen OCT pri bolnikih s CSNB (vir: arhiv Očesne klinike, Ljubljana)**



Glede na elektrofiziološki izvid, na katerem je za bolezen značilen elektronegativen ERG (prizadet je predvsem odziv bipolarnih celic), ločimo bolnike s kompletno obliko, pri katerih je kompletna motnja v delovanju ON-bipolarnih celic, in bolnike z nekompletno obliko, pri katerih je delna motnja na nivoju sinaps med fotoreceptorji ter ON- in OFF-bipolarnimi celicami (Slika 10).



**Slika 10. Elektrofiziološki odzivi bolnikov s kompletno in nekompletno obliko CSNB. V zgornji vrstici vidimo elektronegativno izoblikovanost maksimalnega odgovora z normalnim valom a in znižanim valom b, ki kaže na motnjo v delovanju bipolarnih celic. (Vir: povzeto po članku 15)**

## ZAKLJUČEK

Pri bolnikih z dednimi mrežničnimi distrofijami so pogosto prisotne refraktivne napake. Miopija je prisotna približno pri 37 % bolnikov z distrofijami, emetropih je okvirno 47 %, ostali so hipermetropi. Geni, ki so najpogosteje povezani z miopijo, so RPGR (X-vezana pigmentna retinopatija) ter CACNA1F (stacionarna nočna slepota) in RP1 (pigmentna retinopatija). V

študijah so sklepali, da so za razvoj miopije ključni transport med zunanji in notranji deli fotoreceptorjev, od kalcija odvisno sproščanje glutamata v fotoreceptorjih in motnje v povezovanju oz. signalizaciji na nivoju bipolarnih celic. Za oftalmologe je bistvena pravilna prepoznavna mrežničnih distrofij ter natančna postavitev diagnoze z oftalmološkimi preiskavami in genetskim testiranjem; vedno je treba preveriti meritev refrakcije v cikloplegiji in predpisati ustrezna očala. Pri otrocih je treba biti pozoren, če potožijo, da ne vidijo dobro. Bolnike s slabim vidom napotimo na center za rehabilitacijo slepih in slabovidnih, kjer jim predpišejo ustrezne pripomočke in očala s filtri ter jim nudijo psihološko in socialno podporo. Slabši vid je treba upoštevati med šolanjem oziroma kasneje na delovnem mestu.

#### LITERATURA

1. Bird AC. *Retinal photoreceptor dystrophies* LI. Edward Jackson Memorial lecture. *Am J Ophthalmol.* 1995;119(5):543–562.
2. Stargardt K. *Über familiäre progressive Degeneration in der Makulagegend des Auges.* *Albrecht von Graefes Arch Klin Exp Ophtal.* 1909;71:534–549.
3. Best F. *Über eine hereditäre Maculaaffektion: Beiträge zur Vererbungslehre.* *Z Augenheilkund* 1905, 13:199.
4. Simunovic MP, Moore AT. *The cone dystrophies.* *Eye (lond).* 1998;12:553–565.
5. Daiger SP, Sullivan LS, Bowne Si. *Genes and mutations causing Retinitis Pigmentosa.* *Clin Genet.* 2013;84(2):132–141.
6. Traboulsi EI, Leroy BP, Zeitz C. *Congenital stationary night blindness.* In: Traboulsi EI, ed. *Genetic Disease of the Eye.* Vol 2012, New York: Oxford University Press; 2012; 476–478.
7. Hendriks M, Verhoeven VJM, Buitendijk GHS, Polling JR, Meester-Smoor MA, Hofman A; RD5000 Consortium; Kamermans M, Ingeborgh van den Born L, Klaver CCW. *Development of Refractive Errors-What Can We Learn From Inherited Retinal Dystrophies?* *Am J Ophthalmol.* Oct 2017;182:81–89. doi: 10.1016/j.ajo.2017.07.008. Epub 2017 Jul 25. PMID: 28751151.
8. Hanein S, Perrault I, Gerber S, et al. *Leber congenital amaurosis: survey of the genetic heterogeneity, refinement of clinical definition and phenotype-genotype correlations as strategy for molecular diagnosis* *Adv Exp Med Biol* 2006;572:15–20.
9. Francois J, Verriest G. *Etude Biometrique de la RP,* *Ann Oculist* 1962;1957:937–51.
10. Sieving PA, Fishman GA. *Refractive errors of retinitis pigmentosa patients.* *Br J Ophtalmol* 1978;62.
11. Chassine T, Bocquet B, Daien V, et al. *Autosomal recessive retinitis pigmentosa with RP1 mutations is associated with myopia.* *Br J Ophthalmol* 2015;99:1360–1365.

12. Yassin S et al. *Refractive Error in Inherited Retinal disease: A review of Findings from Three Academic Centers. IOVS abstract. June 2023;64:4637.*
13. Hadalin V, Buscarino M, Sajovic J, Meglič A, Jarc-Vidmar M, Hawlina M, Volk M, Fakin A. *Genetic Characteristics and Long-Term Follow-Up of Slovenian Patients with RPGR Retinal Dystrophy. Int J Mol Sci. 2023 Feb 14;24(4):3840. doi: 10.3390/ijms24043840. PMID: 36835250; PMCID: PMC9958649.*
14. Tran M, Kolesnikova M, Kim AH, Kowal T, Ning K, Mahajan VB, Tsang SH, Sun Y. *Clinical characteristics of high myopia in female carriers of pathogenic RPGR mutations: a case series and review of the literature. Ophthalmic Genet. Jun 2023;44(3):295–303. doi: 10.1080/13816810.2022.2113544. Epub 2022 Aug 26. PMID: 36017691; PMCID: PMC9968361.*
15. Šuštar M, Stirn Kranjc B, Brecej J. *Children with complete or incomplete congenital stationary night blindness. Ophthalmological findings, standard ERG's and ON-OFF ERG's for differentiation types. ZdravVestn 2012;81:16–28.*

## KRATKOVIDNOST IN GLAVKOM

---

*Barbara Cvenkel*

*Očesna klinika, Univerzitetni klinični center Ljubljana, Ljubljana  
Medicinska fakulteta, Univerza v Ljubljani, Ljubljana*

### IZVLEČEK

Zaradi večje razširjenosti kratkovidnosti se bo število očesnih bolezni, povezanih s kratkovidnostjo, povečalo. Kratkovidnost je potrjen dejavnik tveganja za glavkom odprtega zakotja. Diagnosticiranje glavkoma pri kratkovidnih očeh je težje zaradi pogosto anomalnih papil ob statistično normalnem očesnem tlaku in izpadov v vidnem polju, ki lahko posnemajo izpade, značilne za glavkom. Tudi slikovne metode (OCT/OCTA) imajo pomembne pomanjkljivosti pri diagnosticiranju glavkoma pri kratkovidnih očeh, saj uporabljajo biološke označevalce glavkoma, ki so spremenjeni zaradi same miopične retinopatije. Zato je pri diagnosticiranju glavkoma pri visoko kratkovidnih očeh potrebno spremljanje strukturnih in funkcijskih parametrov ob upoštevanju celotne klinične slike.

**Ključne besede:** glavkom, kratkovidnost, diagnosticiranje, vidno polje, optična koherenčna tomografija/angiografija

### UVOD

Prevalenca kratkovidnosti na svetu narašča zaradi spremenjenega načina življenja, predvsem pri mlajših, ki preživljajo več časa v zaprtih prostorih pri bližinskem delu (1). V zadnjih desetletjih se je pomembno povečala kratkovidnost pri šolskih otrocih (2–4), v vzhodni in jugovzhodni Aziji pa je med visokošolsko mladino kar 80–90 % kratkovidnih (5,6). Po ocenah metaanalize, ki je vključila 140 študij in 2,1 milijona oseb, je bilo leta 2020 na svetu 22 % ljudi s kratkovidnostjo (sferni ekvivalent  $-0,50$  D ali več), do leta 2050 pričakujemo, da jih bo na svetu 50 % (1). Naraščanje

kratkovidnosti predstavlja tudi zdravstveni problem, saj je kratkovidnost dejavnik tveganja za očesne bolezni, vključno z glavkomom.

Številne študije so potrdile povezavo med kratkovidnostjo in primarnim glavkomom odprtega zakotja (POAG) (7–9) ter naraščanjem prevalece POAG z višanjem kratkovidnosti (10–14). Na primer, v veliki populacijski študiji v Avstraliji (Blue Mountains Eye Study) se je tveganje za glavkom pri nizki kratkovidnosti (od  $-1,0D$  do  $-3,0D$ ) zvišalo za 2-krat, pri zmerni do visoki kratkovidnosti ( $-3,0 D$  in več) pa kar za 3-krat (14). Nekatere študije niso ugotovile povezave med kratkovidnostjo, manjšo kot  $-8,0 D$ , aksialno dolžino zrkla ter tveganjem za glavkom in očesno hipertenzijo (15–17). Rezultati metaanalize, ki je zajela 24 presečnih študij iz 11 držav, kljub veliki heterogenosti študij kažejo na linearno povezavo med stopnjo kratkovidnosti in primarnim glavkomom odprtega zakotja (14). Pri manjši kratkovidnosti (manj kot  $-3,0 D$ ) se poveča tveganje za glavkom 1,77-krat (95% interval zaupanja (IZ) 1,41–2,23), pri višji za 2,4-krat (95-% IZ 1,93–2,15) (14). Zvišanje kratkovidnosti za 1,0 D poveča tveganje za glavkom za 20 % (14). V longitudinalni populacijski študiji na Kitajskem (2494 oseb) je bila visoka kratkovidnost (aksialna dolžina zrkla  $> 26$  mm) najpomembnejši dejavnik tveganja za glavkom odprtega zakotja. Pojavnost glavkoma v 10 letih je bila pri očeh z visoko kratkovidnostjo 7,3-krat višja kot pri emetropih očeh (18).

## **ANATOMSKE SPREMEMBE PRI KRATKOVIDNOSTI IN POVEZAVA Z GLAVKOMOM**

Patogeneza glavkoma pri kratkovidnih očeh ni pojasnjena. Obstaja več hipotez, ki poskušajo razložiti večjo občutljivost za glavkom. Zaradi daljše aksialne dolžine zrkla in tanjše sklere je sitka (lamina cribrosa) bolj občutljiva za višji tlak, kar povzroči njeno deformacijo in večjo občutljivost za okvaro živčnih vlaken na tem mestu (8,19,20). Optična koherenčna tomografija (OCT) je pri miopih očeh okrog papile prikazala posteriorno deformacijo Bruchove membrane, večja posteriorna deformacija je bila povezana z večjo glavkomsko okvaro (21).

K občutljivosti za glavkom prispevajo tudi *anatomske spremembe ob papili*. Značilna sprememba pri glavkomski optični nevropatiji je beta peripapilna atrofija, ki se poveča pri višji kratkovidnosti in daljši aksialni dolžini zrkla (22–

24). Napredovanje glavkoma je povezano z beta peripapilno atrofijo, ki je večja pri bolnikih z glavkomom in kratkovidnostjo (25,26). Delta peripapilna atrofija pri kratkovidnih očeh predstavlja rob (končanje) sklere (angl. scleral flange), površina delta peripapilne atrofije korelira z daljšo aksialno dolžino zrkla in večjo papilo. Ker je debelina Bruchove membrane neodvisna od aksialne dolžine zrkla, je njena odprtina (Bruch's membrane opening, BMO) pri kratkovidnih očeh (aksialna dolžina < 26,5 mm) premaknjena bolj temporalno. To vodi do seganja Bruchove membrane v intrapapilni del ob nazalnem delu papile in do njene odsotnosti na temporalnem delu papile. Odsotnost BM na temporalnem delu papile je histološki ekvivalent peripapilne cone gama (27). Pri visoki miopiji (aksialna dolžina > 26,5 mm) se zaradi podaljšanja in stanjšanja peripapilnega skleralnega roba in sitke poveča BMO, zato se cona gama pojavi okrog cele papile (27). Pri daljši aksialni dolžini zrkla so pogostejši defekti v Bruchovi membrani, pri močno stanjšani skleri nastanejo posteriorni stafilomi. Zaradi daljše aksialne dolžine zrkla in raztezanja temporalnega skleralnega roba so papile pri kratkovidnih očeh vertikalno ovalne oblike in nagnjene (angl. tilted) z neostro omejenimi robovi na temporalni in/ali nazalni strani papile, z večjo beta peripapilno atrofijo in plitvo ekskavacijo papile (25). Pogosto se izgled papil, ki jih povzroči kratkovidnost, prekriva z znaki, značilnimi za glavkomsko optično nevropatijo, zato je pri diagnosticiranju glavkoma treba upoštevati celostno klinično sliko.

## DIAGNOSTICIRANJE GLAVKOMA PRI KRATKOVIDNIH OČEH

### Vidno polje

Pri kratkovidnih očeh z normalnim očesnim tlakom so lahko prisotni izpadi v vidnem polju, značilni za glavkomsko optično nevropatijo. Izmed 894 vidnih polj, opravljenih pri mladih Kitajcih z visoko kratkovidnostjo (več kot -6 D), so bili pri 16 % prisotni izpadi v vidnem polju, značilni za glavkom (nazalna stopnica, arkuatni izpad) (28). Lin in soavtorji (29) so pregledali in razvrstili vidna polja visoko kratkovidnih oči (1893 vidnih polj, 825 oseb) v 4 skupine: normalno vidno polje, za glavkom značilni izpadi vidnega polja (paracentralni izpad, nazalna stopnica, delni arkuatni izpad, arkuatni izpad), za miopijo značilni izpadi (povečana slepa pega, vertikalna stopnica, delni periferni defekt vidnega polja izven centralnih 15°, nespecifičen izpad) in

kombinirani izpadi. Ugotovili so, da je bilo normalno vidno polje prisotno pri 74,1 %, za glavkom značilni izpadi pri 10,8 %, miopični izpadi pri 15 % in kombinirani izpadi v vidnem polju pri 0,1 % vseh pregledanih vidnih poljih. Tako za glavkom kot za miopijo značilni izpadi so bili povezani predvsem z daljšo aksialno dolžino zrkla in višjo starostjo (29). V prospektivni raziskavi, ki je zajela 16 mladih bolnikov z visoko kratkovidnostjo in pri katerih so pri prvem pregledu diagnosticirali glavkom ali postavili sum nanj, med 7-letnim spremljanjem niso ugotovili napredovanja izpadov v vidnem polju in sprememb na papili ne glede na to, ali so imeli terapijo za znižanje očesnega tlaka ali ne (30). Te študije kažejo, da je pri nekaterih osebah s kratkovidnostjo glavkom napačno diagnosticiran in so zato po nepotrebnem zdravljeni ter je za dokončno potrditev diagnoze glavkoma potrebno spremljanje. Pri kratkovidnih očeh brez glavkoma, ki imajo vertikalno nagnjene papile, se izpadi v vidnem polju ujemajo z anatomskimi spremembami papile na OCT skenih (31). Izpadi v vidnem polju pri visoko kratkovidnih očeh z glavkomom se pogosto razlikujejo od izpadov vidnega polja pri glavkomaških očeh brez kratkovidnosti. Pri zadnjih so začetne spremembe arkuatni izpad in/ali nazalna stopnica, ki se z napredovanjem glavkoma povečujeta in ogrožata fiksacijo, vendar je centralni del vidnega polja dolgo ohranjen. Pri glavkomu z miopijo so začetni izpadi pogosteje centralno ali paracentralno zaradi več izpadov v plasti retinalnih živčnih vlaken (RNFL) v papilomakularnem svežnju (32,33). Na izvid vidnega polja lahko vpliva tudi sama refraktivna napaka. Pri visoki kratkovidnosti velika minus dioptrija v lečah povzroči prizmatičen odklon v perifernem delu vidnega polja (34). Tudi testiranje vidnega polja s kontaktnimi lečami lahko povzroči manjše izpade. Zato je smiselno poskusiti, katero testiranje vidnega polja (s testnimi minus lečami ali kontaktnimi lečami) je pri preiskovancu z visoko miopijo primernejše (34). Pomemben je tudi vzorec napredovanja sprememb v vidnem polju. Tako je razširitev izpada v vidnem polju, ki se anatomsko ujema z nagibom papile (»tilt«), manj pomemben kot pojav novega izpada v vidnem polju, ki se ujema s papilo, ki je bila prej normalna. Izpadi vidnega polja pri miopični atrofiji mrežnice pogosto ne upoštevajo horizontalnega meridiana, medtem ko je izpad pri lokalizirani glavkomaški okvari vidnega živca omejen le na eno hemisfero in ne prehaja prek horizontalnega meridiana (35).

### Očesni tlak

Normotenzivni glavkom predstavlja 52–92 % glavkomov odprtega zakotja pri Azijcih, pri katerih je tudi kratkovidnost najpogostejša (36,37). Glavkom je bil povezan z zvišanim očesnim tlakom pri kratkovidnih očeh z aksialno dolžino, manjšo kot 27,5 mm, medtem ko so bili pri daljši aksialni dolžini drugi dejavniki (velike papile, daljša aksialna dolžina zrkla in višja starost) povezani z glavkomom (38). To kaže, da so oči z daljšo aksialno dolžino bolj občutljive in glavkomske okvare nastanejo pri nižjem očesnem tlaku. Večja prevalenca visoke kratkovidnosti pri Azijcih je lahko vzrok za večjo prevalenco normotenzivega glavkoma.

Nekatere študije so ugotovljale razlike v dnevnem nihanju očesnega tlaka med osebami s kratkovidnostjo in brez nje. Mlade osebe s kratkovidnostjo brez glavkoma so imele višje 24-urne vrednosti in nihanja očesnega tlaka kot osebe brez kratkovidnosti (39). Pri bolnikih s primarnim glavkomom odprtega zakotja je bilo nihanje očesnega tlaka po telesni aktivnosti večje pri tistih z visoko kratkovidnostjo v primerjavi s kontrolno skupino z emetropijo (40), medtem ko je bilo ponoči odsotno zvišanje očesnega tlaka v ležečem položaju (41). Te razlike so lahko povezane z različnimi dejavniki, kot so manjša debelina in prekrvavitev žilnice in/ali spremenjena rigidnost sklere pri očeh z visoko miopijo (42,43). Določitev ciljnega očesnega tlaka pri bolniku s kratkovidnostjo je težka, še posebej pri glavkomskih bolnikih z normalnim ali nižjim nezdravljenim očesni tlakom. Filtracijske operacije pri visoko kratkovidnih očeh so povezane z več zapleti, predvsem persistentno hipotonijo in hipotonično makulopatijo, zato pridejo v poštev le pri potrjenem napredovanju glavkoma ob maksimalni prenosljivi antiglavkomski terapiji (44).

### Slikovna diagnostika – optična koherentna tomografija (OCT) / OCT angiografija (OCTA)

OCT je najpogostejša slikovna metoda, s katero izmerimo širino nevroretinskega obroča papile, peripapilno debelino RNFL in debelino sloja ganglijskih celic in notranje pleksiformne plasti (*angl.* ganglion cell-inner plexiform layer, GCIPL) v makuli. Pri visoki kratkovidnosti je sloj RNFL tanjši, svežnji RNFL na zgornjem in spodnjem polu papile so pomaknjeni bolj temporalno, kar povzroči večjo debelino RNFL v temporalnih kvadrantih in stanjšanje v nazalnih (45,46). Zaradi odstopanja od normativne podatkovne



baze, ki vključuje morfološko normalne papile brez večje kratkovidnosti in astigmatizma, so rezultati skenov pri visoki kratkovidnosti z anomalnimi (nagnjenimi) papilami pogosto razvrščeni v mejne ali patološke. Anatomske razlike in spremembe ob papilah (z večjo peripapilno miopično atrofijo) povečajo napake pri segmentaciji slojev in meritvi debeline RNFL (47). V zadnjem času je normativna podatkovna baza za debelino RNFL za visoko miopijo (180 kratkovidnih oči brez glavkoma z več kot  $-6,0$  D) pokazala večjo specifičnost pri odkrivanju stanjšanja RNFL pri kratkovidnih očeh (48). Pomanjkljivosti normativne podatkovne baze za kratkovidne oči, ki upošteva le aksialno dolžino zrkla in refraktivno napako, so, da ta ne upošteva strukturne anomalije papil pri visoki kratkovidnosti (nagnjenost papile pogosto z rotacijo okoli vertikalne, horizontalne ali sagitalne osi), ki vpliva na debelino peripapilne RNFL. Posebej pomemben vpliv na debelino RNFL ob enaki aksialni dolžini zrkla imajo nagnjene papile z rotacijo okrog horizontalne osi (49).

Retinalne ganglijske celice (RGC), katerih aksoni tvorijo plast peripapilne RNFL, se nahajajo znotraj 4,5-mm premera v makuli, področja, v katerem so RGC v vsaj dveh plasteh (50). Zato je določanje debeline GCIPL plasti v makuli pomemben parameter pri glavkomu. Shin s sodelavci je pokazal, da anomalne papile močno vplivajo na meritve razmerja C/D in peripapilne debeline RNFL, zato je merjenje debeline GCIPL pomembno pri odkrivanju strukturnih glavkopskih sprememb (49). Določanje simetrije GCIPL prek temporalnega rafeja – »hemifield test« GCIPL – je pokazalo dobro specifičnost in senzitivnost pri diagnosticiranju glavkoma pri visoko kratkovidnih očeh (51). Meritve debeline GCIPL so nezanesljive pri miopičnih spremembah v makuli in daljših aksialnih dolžinah zrkla zaradi raztezanja le-tega in stanjšanja sloja GCIPL v makuli (52). Kim s sodelavci (53) je primerjal diagnostično zanesljivost swept-source (SS) OCT in spectral-domain (SD) OCT pri 150 kratkovidnih očeh z glavkomom in 100 kratkovidnih očeh brez glavkoma. SS-OCT z večjo površino skeniranja (12 x 9 mm), ki zajame v 1 skenu peripapilno in makularno področje, je imela večjo diagnostično moč pri diagnosticiranju glavkoma pri kratkovidnih očeh kot SD-OCT.

OCTA analizira mikrovaskularne spremembe mrežnice in gostoto žil v različnih slojih mrežnice. Pri glavkomu se gostota žil zmanjša v predelih stanjšanja ali izgube RNFL. Povrhnja gostota žil v makuli se je izkazala za

dober parameter pri razločevanju glavkomskih in zdravih oči (54). OCTA širokokotni skeni (12 x 12 mm) z analizo povrhnjih slojev gostote žil so dobro razpoznali glavkomske izpade pri visoko kratkovidnih očeh in imeli podobno senzitivnost, a boljše specifičnost kot SS-OCT skeni (12 x 9 mm) (55). OCTA je komplementarna slikovna metoda, ki lahko zaradi boljše specifičnosti zmanjša število lažno pozitivnih rezultatov pri diagnosticiranju glavkoma pri visoko kratkovidnih očeh.

## ZAKLJUČKI

Kratkovidnost je dejavnik tveganja za glavkom, vendar njuna povezava ni v celoti pojasnjena. Pogosto je očesni tlak pri kratkovidnih očeh znotraj statistično normalnih vrednosti, zato je diagnosticiranje in spremljanje ter ugotavljanje napredovanja še zahtevnejše. Zaradi anomalnih papil in velikih peripapilnih atrofij, ki spremljajo visoko kratkovidnost (še posebej aksialno), pri kliničnem pregledu težko ocenimo ekskavacijo papile in nevroretinski obroč, izpadi v vidnem polju pa lahko posnemajo za glavkom značilne spremembe vidnega polja. Strukturne slikovne metode (OCT/OCTA) uporabljajo anatomske sloje (debelina RNFL, gostota žil) za biološki označevalec glavkoma ter jih primerjajo z normativno podatkovno bazo. Žal pa se kratkovidne oči lahko močno razlikujejo od emetropih ne samo po refraktivni napaki in aksialni dolžini zrkla, temveč tudi po konfiguraciji zrkla in papil (nagib, rotacije papil). Zato morajo podatkovne baze za kratkovidnost v prihodnje poleg aksialne dolžine in refraktivne napake upoštevati tudi druge moteče spremenljivke. Ključno pa ostaja spremljanje kratkovidnih oči in ugotovitev spremembe (strukturne in/ali funkcijske) ter opredelitev, ali gre sprememba na račun miopične retinopatije ali glavkomske optične nevropatije, ob upoštevanju celotne klinične slike.

## LITERATURA

1. Holden BA, Fricke TR, Wilson DA, Jong M, Naidoo KS, Sankaridurg P, et al. *Global Prevalence of Myopia and High Myopia and Temporal Trends from 2000 through 2050. Ophthalmology.* 2016;123(5):1036–42.
2. Parssinen O. *The increased prevalence of myopia in Finland. Acta ophthalmologica.* 2012;90(6):497–502.

3. Lam CS, Lam CH, Cheng SC, Chan LY. Prevalence of myopia among Hong Kong Chinese schoolchildren: changes over two decades. *Ophthalmic Physiol Opt.* 2012;32(1):17–24.
4. Parssinen O, Soh ZD, Tan CS, Lanca C, Kauppinen M, Saw SM. Comparison of myopic progression in Finnish and Singaporean children. *Acta ophthalmologica.* 2021;99(2):171–80.
5. Lin LL, Shih YF, Hsiao CK, Chen CJ. Prevalence of myopia in Taiwanese schoolchildren: 1983 to 2000. *Ann Acad Med Singap.* 2004;33(1):27–33.
6. Morgan IG, Ohno-Matsui K, Saw SM. Myopia. *Lancet.* 2012;379(9827):1739–48.
7. Moller HU. Excessive myopia and glaucoma. *Acta Ophthalmol (Copenh).* 1948;26(2):185–93.
8. Fong DS, Epstein DL, Allingham RR. Glaucoma and myopia: are they related? *International ophthalmology clinics.* 1990;30(3):215–8.
9. Daubs JG, Crick RP. Effect of refractive error on the risk of ocular hypertension and open angle glaucoma. *Trans Ophthalmol Soc U K (1962).* 1981;101(1):121–6.
10. Xu L, Wang Y, Wang S, Wang Y, Jonas JB. High myopia and glaucoma susceptibility the Beijing Eye Study. *Ophthalmology.* 2007;114(2):216–20.
11. Mitchell P, Hourihan F, Sandbach J, Wang JJ. The relationship between glaucoma and myopia: the Blue Mountains Eye Study. *Ophthalmology.* 1999;106(10):2010–5.
12. Kuzin AA, Varma R, Reddy HS, Torres M, Azen SP, Los Angeles Latino Eye Study G. Ocular biometry and open-angle glaucoma: the Los Angeles Latino Eye Study. *Ophthalmology.* 2010;117(9):1713–9.
13. Perera SA, Wong TY, Tay WT, Foster PJ, Saw SM, Aung T. Refractive error, axial dimensions, and primary open-angle glaucoma: the Singapore Malay Eye Study. *Archives of ophthalmology.* 2010;128(7):900–5.
14. Ha A, Kim CY, Shim SR, Chang IB, Kim YK. Degree of Myopia and Glaucoma Risk: A Dose-Response Meta-analysis. *American journal of ophthalmology.* 2022;236:107–19.
15. Jonas JB, Martus P, Budde WM. Anisometropia and degree of optic nerve damage in chronic open-angle glaucoma. *American journal of ophthalmology.* 2002;134(4):547–51.
16. Chao DL, Shrivastava A, Kim DH, Lin H, Singh K. Axial length does not correlate with degree of visual field loss in myopic Chinese individuals with glaucomatous appearing optic nerves. *Journal of glaucoma.* 2010;19(8):509–13.
17. Gordon MO, Beiser JA, Brandt JD, Heuer DK, Higginbotham EJ, Johnson CA, et al. The Ocular Hypertension Treatment Study: baseline factors that predict the onset of primary open-angle glaucoma. *Archives of ophthalmology.* 2002;120(6):714–20; discussion 829–30.
18. Wang YX, Yang H, Wei CC, Xu L, Wei WB, Jonas JB. High myopia as risk factor for the 10-year incidence of open-angle glaucoma in the Beijing Eye Study. *The British journal of ophthalmology.* 2023;107(7):935–40.
19. Cahane M, Bartov E. Axial length and scleral thickness effect on susceptibility to glaucomatous damage: a theoretical model implementing Laplace's law. *Ophthalmic Res.* 1992;24(5):280–4.
20. Saw SM, Gazzard G, Shih-Yen EC, Chua WH. Myopia and associated pathological complications. *Ophthalmic Physiol Opt.* 2005;25(5):381–91.

21. Lee S, Han SX, Young M, Beg MF, Sarunic MV, Mackenzie PJ. Optic nerve head and peripapillary morphometrics in myopic glaucoma. *Investigative ophthalmology & visual science*. 2014;55(7):4378–93.
22. Jonas JB. Clinical implications of peripapillary atrophy in glaucoma. *Current opinion in ophthalmology*. 2005;16(2):84–8.
23. Zhou D, Cao M, Duan X. Prevalence and diagnostic ability of beta-zone parapapillary atrophy in open-angle glaucoma: a systematic review and meta-analysis. *BMC ophthalmology*. 2022;22(1):72.
24. Zhang JS, Li J, Wang JD, Xiong Y, Cao K, Hou SM, et al. The association of myopia progression with the morphological changes of optic disc and beta-peripapillary atrophy in primary school students. *Graefes Arch Clin Exp Ophthalmol*. 2022;260(2):677–87.
25. Jonas JB, Dichtl A. Optic disc morphology in myopic primary open-angle glaucoma. *Graefes Arch Clin Exp Ophthalmol*. 1997;235(10):627–33.
26. Teng CC, De Moraes CG, Prata TS, Tello C, Ritch R, Liebmann JM. Beta-Zone parapapillary atrophy and the velocity of glaucoma progression. *Ophthalmology*. 2010;117(5):909–15.
27. Jonas JB, Wang YX, Dong L, Guo Y, Panda-Jonas S. Advances in myopia research anatomical findings in highly myopic eyes. *Eye Vis (Lond)*. 2020;7:45.
28. Ding X, Chang RT, Guo X, Liu X, Johnson CA, Holden BA, He M. Visual field defect classification in the Zhongshan Ophthalmic Center-Brien Holden Vision Institute High Myopia Registry Study. *The British journal of ophthalmology*. 2016;100(12):1697–702.
29. Lin F, Chen S, Song Y, Li F, Wang W, Zhao Z, et al. Classification of Visual Field Abnormalities in Highly Myopic Eyes without Pathologic Change. *Ophthalmology*. 2022;129(7):803–12.
30. Doshi A, Kreidl KO, Lombardi L, Sakamoto DK, Singh K. Nonprogressive glaucomatous cupping and visual field abnormalities in young Chinese males. *Ophthalmology*. 2007;114(3):472–9.
31. Park HL, Kim YC, Jung Y, Park CK. Vertical disc tilt and features of the optic nerve head anatomy are related to visual field defect in myopic eyes. *Sci Rep*. 2019;9(1):3485.
32. Kimura Y, Hangai M, Morooka S, Takayama K, Nakano N, Nukada M, et al. Retinal nerve fiber layer defects in highly myopic eyes with early glaucoma. *Investigative ophthalmology & visual science*. 2012;53(10):6472–8.
33. Chihara E, Chihara K. Apparent cleavage of the retinal nerve fiber layer in asymptomatic eyes with high myopia. *Graefe's archive for clinical and experimental ophthalmology = Albrecht von Graefes Archiv fur klinische und experimentelle Ophthalmologie*. 1992;230(5):416–20.
34. Aung T, Foster PJ, Seah SK, Chan SP, Lim WK, Wu HM, et al. Automated static perimetry: the influence of myopia and its method of correction. *Ophthalmology*. 2001;108(2):290–5.
35. Sun MT, Tran M, Singh K, Chang R, Wang H, Sun Y. Glaucoma and Myopia: Diagnostic Challenges. *Biomolecules*. 2023;13(3).
36. He M, Foster PJ, Ge J, Huang W, Zheng Y, Friedman DS, et al. Prevalence and clinical characteristics of glaucoma in adult Chinese: a population-based study in Liwan District, Guangzhou. *Investigative ophthalmology & visual science*. 2006;47(7):2782–8.

37. Iwase A, Suzuki Y, Araie M, Yamamoto T, Abe H, Shirato S, et al. The prevalence of primary open-angle glaucoma in Japanese: the Tajimi Study. *Ophthalmology*. 2004;111(9):1641–8.
38. Jonas JB, Nagaoka N, Fang YX, Weber P, Ohno-Matsui K. Intraocular Pressure and Glaucomatous Optic Neuropathy in High Myopia. *Investigative ophthalmology & visual science*. 2017;58(13):5897–906.
39. Liu JH, Kripke DF, Twa MD, Gokhale PA, Jones EI, Park EH, et al. Twenty-four-hour pattern of intraocular pressure in young adults with moderate to severe myopia. *Investigative ophthalmology & visual science*. 2002;43(7):2351–5.
40. Yang Y, Li Z, Wang N, Wu L, Zhen Y, Wang T, et al. Intraocular pressure fluctuation in patients with primary open-angle glaucoma combined with high myopia. *Journal of glaucoma*. 2014;23(1):19–22.
41. Jeong DW, Kook MS, Lee KS, Lee JR, Han S. Circadian pattern of intraocular pressure fluctuations in young myopic eyes with open-angle glaucoma. *Investigative ophthalmology & visual science*. 2014;55(4):2148–56.
42. Vincent SJ, Collins MJ, Read SA, Carney LG. Retinal and choroidal thickness in myopic anisometropia. *Investigative ophthalmology & visual science*. 2013;54(4):2445–56.
43. Benavente-Perez A. Evidence of vascular involvement in myopia: a review. *Front Med (Lausanne)*. 2023;10:1112996.
44. Costa VP, Arcieri ES. Hypotony maculopathy. *Acta ophthalmologica Scandinavica*. 2007;85(6):586–97.
45. Mwanza JC, Sayyad FE, Aref AA, Budenz DL. Rates of abnormal retinal nerve fiber layer and ganglion cell layer OCT scans in healthy myopic eyes: Cirrus versus RTVue. *Ophthalmic Surg Lasers Imaging*. 2012;43(6 Suppl):S67–74.
46. Leung CK, Mohamed S, Leung KS, Cheung CY, Chan SL, Cheng DK, et al. Retinal nerve fiber layer measurements in myopia: An optical coherence tomography study. *Investigative ophthalmology & visual science*. 2006;47(12):5171–6.
47. Schuman JS. Optical Coherence Tomography in High Myopia. *JAMA ophthalmology*. 2016;134(9):1040.
48. Biswas S, Lin C, Leung CK. Evaluation of a Myopic Normative Database for Analysis of Retinal Nerve Fiber Layer Thickness. *JAMA ophthalmology*. 2016;134(9):1032–9.
49. Shin HY, Park HY, Park CK. The effect of myopic optic disc tilt on measurement of spectral-domain optical coherence tomography parameters. *The British journal of ophthalmology*. 2015;99(1):69–74.
50. Curcio CA, Allen KA. Topography of ganglion cells in human retina. *J Comp Neurol*. 1990;300(1):5–25.
51. Kim YK, Yoo BW, Jeoung JW, Kim HC, Kim HJ, Park KH. Glaucoma-Diagnostic Ability of Ganglion Cell-Inner Plexiform Layer Thickness Difference Across Temporal Raphe in Highly Myopic Eyes. *Investigative ophthalmology & visual science*. 2016;57(14):5856–63.
52. Kim KE, Jeoung JW, Park KH, Kim DM, Kim SH. Diagnostic classification of macular ganglion cell and retinal nerve fiber layer analysis: differentiation of false-positives from glaucoma. *Ophthalmology*. 2015;122(3):502–10.

53. Kim YW, Lee J, Kim JS, Park KH. Diagnostic Accuracy of Wide-Field Map from Swept-Source Optical Coherence Tomography for Primary Open-Angle Glaucoma in Myopic Eyes. *American journal of ophthalmology*. 2020;218:182–91.
54. Lee JY, Shin JW, Song MK, Hong JW, Kook MS. Glaucoma diagnostic capabilities of macular vessel density on optical coherence tomography angiography: superficial versus deep layers. *The British journal of ophthalmology*. 2021.
55. Hong RK, Kim JH, Toh G, Na KI, Seong M, Lee WJ. Diagnostic performance of wide-field optical coherence tomography angiography for high myopic glaucoma. *Sci Rep*. 2024;14(1):367.

## SERIJA PRIMEROV PATOLOŠKE KRATKOVIDNOSTI – OD DIAGNOZE DO ZDRAVLJENJA

---

*Darja Dobovšek Divjak*

*Očesna klinika, Univerzitetni klinični center Ljubljana*

### IZVLEČEK

Patološka kratkovidnost je eden izmed glavnih vzrokov za slabšanje vidne ostrine po svetu in zaradi trenda naraščanja incidence predstavlja globalni javnozdravstveni problem. O patološki kratkovidnosti govorimo, ko se ob visoki kratkovidnosti prekomerno poveča aksialna dolžina zrkla, ki vodi v strukturne spremembe zadnjega segmenta očesa (posteriozni stafilom, miopično makulopatijo, s kratkovidnostjo povezano optično nevropatijo) in v poslabšanje najboljše korigirane vidne ostrine. Spremembe v sklopu patološke kratkovidnosti lahko povzročijo ireverzibilno poslabšanje ali izgubo vida, zato sta čimprejšnje pravilno diagnosticiranje in zdravljenje toliko bolj pomembna.

V prispevku predstavljam tri pogoste primere patološke kratkovidnosti, in sicer kratkovidnega bolnika z miopično neovaskularizacijo v makuli, bolnika s kupolasto makulopatijo in bolnico z retinoshizo. Ob vsakem primeru podajam tudi priporočila za obravnavo omenjenih bolnikov, od diagnoze do zdravljenja.

**Ključne besede:** patološka kratkovidnost, miopična neovaskularizacija v makuli, miopična foveoshiza, kupolasta makulopatija

### UVOD

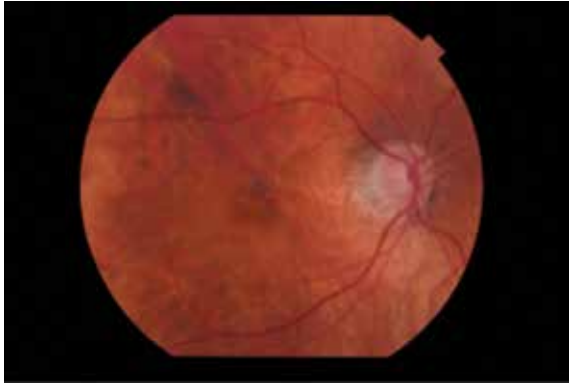
Zaradi velikega napredka v očesni slikovni diagnostiki lahko sedaj objektiviziramo in pravilno diagnosticiramo spremembe v sklopu patološke kratkovidnosti. Optična koherentna tomografija (*angl.* optical coherence tomography, OCT) je najbolj pomembna slikovna diagnostična

metoda pri spremembah v sklopu patološke kratkovidnosti, predvsem pri diagnosticiranju nekaterih stanj, kot sta npr. kupolasta makulopatija in trakcijska makulopatija zaradi kratkovidnosti. S širokokotnim OCT-jem lahko vizualiziramo velik stafilom v celoti. Poleg boljšega diagnosticiranja imamo na voljo tudi varne in učinkovitejše metode zdravljenja sprememb v sklopu patološke kratkovidnosti, kot je intravitrealno zdravljenje z zaviralci VEGF ter vitreoretinalne posege.

### **BOLNIK Z MIOPIČNO NEOVASKULARIZACIJO V MAKULI (mMNV)**

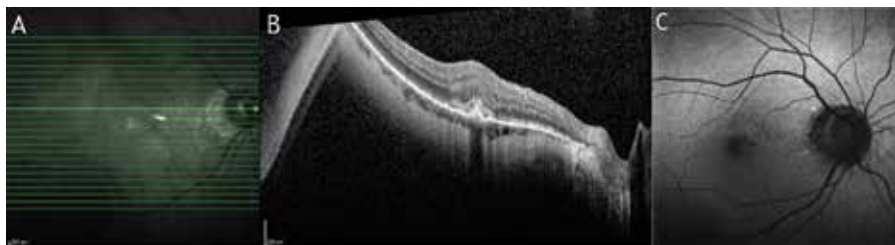
66-letni bolnik je nekaj dni pred pregledom opažal poslabšanje vida in metamorfopsije na desnem očesu. Do nastopa omenjenih simptomov ni imel težav z vidom, z očali za kratkovidnost je videl dobro. V preteklosti ni imel redne očesne terapije, imel je le operacijo katarakte obojestransko. Redno je prejemal terapijo za arterijsko hipertenzijo in inzulin za sladkorno bolezen tip 2. Družinska anamneza za očesne bolezni je bila negativna. Ob pregledu je bila najboljša korigirana vidna ostrina po Snellenu desno 0,5p (s korekcijo  $-6,0-1,0/250$ ) oz. 70 črk po metodi ETDRS (*angl.* Early Treatment Diabetic Retinopathy Study) in levo 0,9p (s korekcijo  $-4,25-1,0/1550$ ) oz. 81 črk po ETDRS, očesni tlak je bil v mejah normale. Bulbomotorika in zenične reakcije so bile primerne. Pri pregledu s špranjsko svetilko je bila vidna umetna znotrajočesna leča obojestransko, v ostalem so bili sprednji deli v mejah normale. Na očesnem ozadju desno je bila prisotna peripapilarna atrofija, nekoliko elongirano žilje ter ob žilnih lokih mestoma mikroanevrizme, skrajno periferno so bile vidne miopične benigne degenerativne spremembe («lacquer» poke), mrežnica je bila difuzno stanjšana in ni bila odstopla. V desni makuli je bila vidna krvavitev in ravna, sivkasta lezija (Slika 1). Na očesnem ozadju levo je bila papila manjša, zvrnjena, s peripapilarno atrofijo, elongirano žilje s križiščnimi znaki ter ob žilnih lokih mestoma mikroanevrizme, skrajno periferno so bile prisotne atrofične degenerativne spremembe, mrežnica je bila difuzno stanjšana in ni bila odstopla, makula je bila brez odseva.





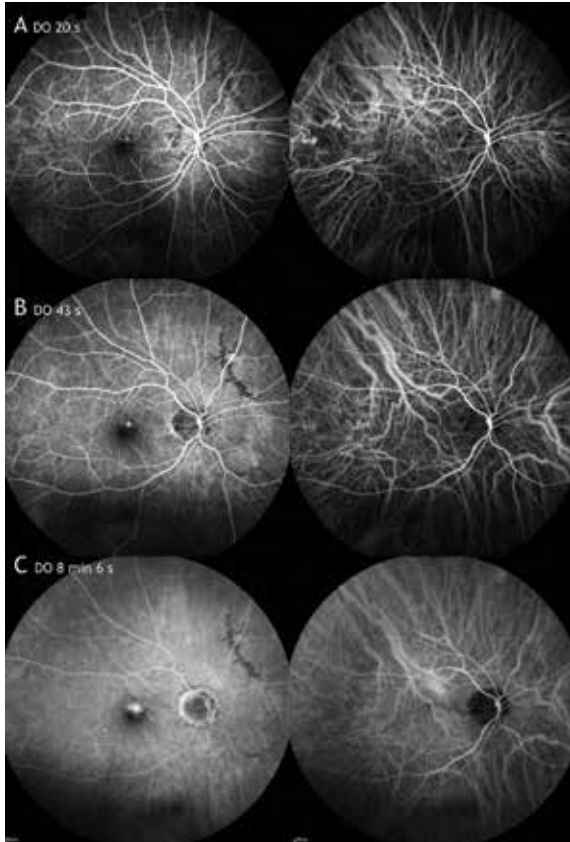
**Slika 1: Barvna slika očesnega ozadja desnega očesa pri bolniku s krvavitvijo in sivkasto lezijo v makuli, ki predstavlja mMNV. (Vir: arhiv Očesne klinike Ljubljana)**

Poleg barvnega slikanja očesnega ozadja smo opravili OCT, avtofluorescenco očesnega ozadja (*angl.* autofluorescence, AF), slikanje očesnega ozadja z infrardečo svetlobo (*angl.* infrared reflectance, IR), angiografijo s fluoresceinom (*angl.* fluorescein angiography, FA) ter indocianin zeleno angiografijo (*angl.* indocyanine green angiography, ICGA) obojestransko. Na OCT makule desno sta bila vidna dva manjša vezivnožilna odstopa retinalnega pigmentnega epitela (RPE) z neostrimi robovi, nad njima so bile iregularne zunanje plasti mrežnice, okrog pa prisotna manjša serozna špranja (Slika 2A). Spremembe na OCT so sovpadale s hipoavtofluorescenco na AF (Slika 2B).



**Slika 2: Slikanje očesnega ozadja z infrardečo svetlobo (A), OCT (B) in AF očesnega ozadja (C) desnega očesa pri bolniku z mMNV. Na OCT makule desno (B) so subfoveolarno prisotne visokoreflektivne spremembe nad vezivnožilnim odstopom retinalnega pigmentnega epitela (RPE) z neostrim robom ter okolna manjša serozna špranja. Spremembe sovpadajo s hipoavtofluorescenco na AF. (Vir: arhiv Očesne klinike Ljubljana)**

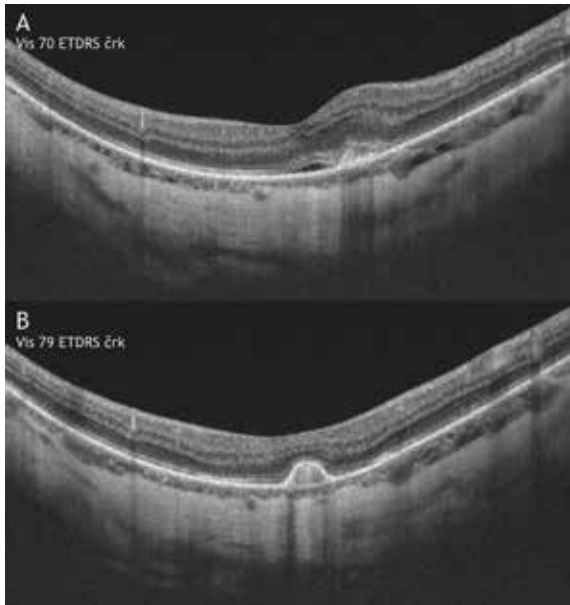
Na FA in ICGA desnega očesa se je žilje mrežnice in žilnice primerno in v celoti napolnilo, v makuli sta se že v zgodnjih fazah prikazali dve manjši okrogli hiperfluorescenci na FA, ki sta tekom faz pridobivali intenziteto in velikost ter sovpadali s spremembami na ICG, s čimer smo potrdili prisotnost neovaskularizacije v makuli (Slika 3). Na zadnjem polu je bilo vidnih nekaj točkastih hiperfluorescenc na mestu mikroanevrizem, drugih sprememb v sklopu diabetične retinopatije ni bilo videti. Periferno nazalno zgoraj je bil viden areal prepuščene fluorescence zaradi degenerativnih sprememb mrežnice.



**Slika 3: FA (levi stolpec) in ICGA (desni stolpec) desnega očesa (DO) v različnih fazah preiskave (A-C) pri bolniku z mMNV. V makuli se že v zgodnjih fazah prikažeta dve manjši okrogli hiperfluorescenci na FA (A), ki tekom faz pridobivata intenziteto in velikost (B in C) ter sovpadata s spremembami na ICG, s čimer smo potrdili prisotnost neovaskularizacije v makuli. (Vir: arhiv Očesne klinike Ljubljana)**

Na FA in ICGA levega očesa se je prav tako žilje mrežnice in žilnice primerno in v celoti napolnilo, tako v makuli kot tudi drugje po zadajšnjem polu ni bilo vidnih sprememb zaradi neovaskularizacij, prisotne so bile le točkaste

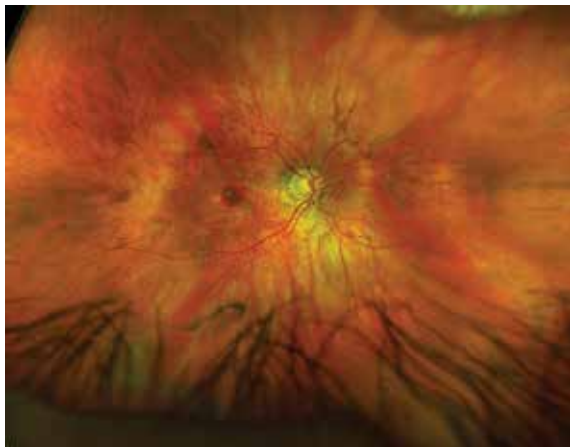
hiperfluorescence na mestu mikroanevrizem ter periferno nekaj manjših prepuščenih fluorescenc na mestu degenerativnih sprememb. Pri bolniku smo z opravljenimi preiskavami potrdili mMNV in isti dan z bolnikovim soglasjem pričeli zdravljenje desnega očesa z zaviralci žilnega endotelnega rastnega faktorja (*angl.* vascular endothelial growth factor, VEGF). Zdravljenje smo nadaljevali po protokolu »pro re nata« oz. na način, da je bolnik prejel injekcijo le, če je bila s slikovnimi preiskavami (z OCT, izjemoma tudi z OCT angiografijo) potrjena aktivna neovaskularizacija. Celokupno je prejel 7 injekcij, po čemer smo beležili funkcionalno in morfološko izboljšanje. Najboljša korigirana vidna ostrina desno se je namreč izboljšala iz 70 na 79 črk po ETDRS (po Snellenu iz 0,5p na 0,76 s korekcijo), v desni makuli je bila vidna le manjša fibroza s pregrupacijo pigmenta, brez krvavitve, v ostalem je bil očesni status enak kot ob pričetku zdravljenja. Na OCT desne makule je bil viden odstop RPE z ostrimi robovi, vzpostavljenimi zunanji plasti mrežnice in brez seroze (Slika 4).



**Slika 4: OCT makule desnega očesa pred (A) in po zdravljenju (B) z VEGF zaviralci zaradi mMNV. Najboljša korigirana vidna ostrina se je izboljšala iz 70 črk (A) na 79 črk (B) po ETDRS. Na OCT desne makule pred začetkom zdravljenja mMNV z VEGF zaviralci je prisoten vezivnožilni PED neostrih robov z okolno serozo, nad katerim so porušene zunanje plasti mrežnice (A). Po zaključenem zdravljenju z VEGF zaviralci je na OCT desne makule viden vezivnožilni PED ostrih robov brez okolne seroze in z vzpostavljenimi zunanjimi plastmi mrežnice nad njim (B). (Vir: arhiv Očesne klinike Ljubljana)**

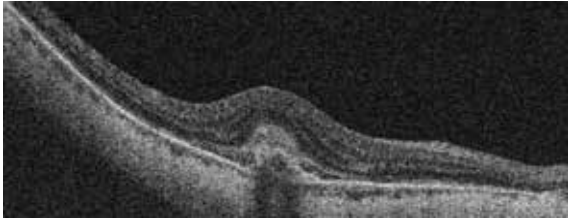
Bolnika smo po prejemu zadnje injekcije v desno oko spremljali še nadaljnje leto, vendar se v tem času ni aktivirala mMNV in je bilo stanje stabilno, zato smo spremljanje v naši ambulanti zaključili. Dve leti po prejemu zadnje injekcije zaviralca VEGF v desno oko zaradi mMNV pa je bolnik zopet opazal poslabšanje vida in metamorfopsije desno, zato je bil ponovno napoten k nam. Najboljša korigirana vidna ostrina po Snellenu desno je bila 0,7 p (s korekcijo  $-6,0-1,0/250$ ) oz. 77 črk po ETDRS, vidna ostrina levo ni bila prizadeta. V očesnem statusu je bila v desni makuli vidna manjša sivkasta

lezija z okolno svežo krvavitvijo, v ostalem je bil očesni status enak kot ob zaključku predhodnega zdravljenja (Slika 5).

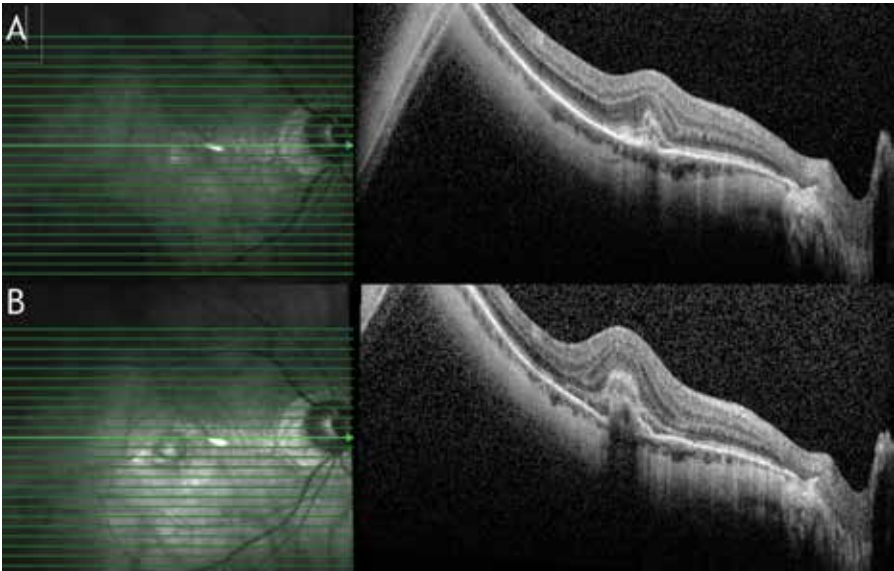


***Slika 5: Slika očesnega ozadja desno, slikana z ultraširokokotnim sistemom Optos, pri bolniku že zdravljenim z VEGF zaviralci zaradi mMNV, pri katerem je prišlo do reaktivacije mMNV. V desni makuli je vidna manjša sivkasta lezija z okolno svežo krvavitvijo. (Vir: arhiv Očesne klinike Ljubljana)***

Na OCT makule desno je bil subfoveolarno prisoten vezivnožilni odstop RPE z neostrimi robovi in visokoreflektivnimi spremembami ter iregularnimi zunanji plasti mrežnice nad njim, ponovno je bila prisotna tudi manjša okolna serozna špranja (Slika 6).

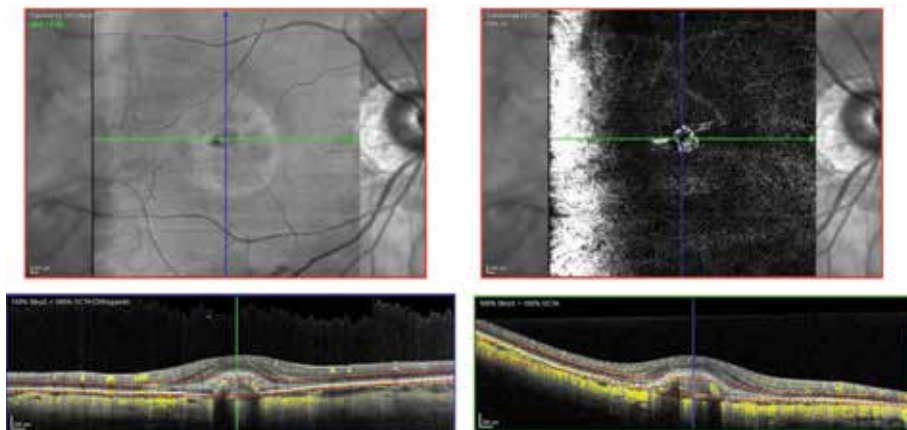


**Slika 6: OCT desnega očesa pri bolniku z reaktivacijo mMNV. Subfoveolarno je prisoten vezivnožilni odstop RPE z neostrimi robovi in okolno serozno špranjo ter visokoreflektivnimi spremembami in iregularnimi zunanji plasti mrežnice nad njim. (Vir: arhiv Očesne klinike Ljubljana)**



**Slika 7: OCT desnega očesa pri bolniku pred prvim zdravljenjem (A) in pred ponovnim zdravljenjem (B) z VEGF zaviralci zaradi mMNV. Na OCT makule reaktivirane mMNV (B) so vidne obsežnejše spremembe kot na OCT makule ob prvem pojavu mMNV, tako v smislu večjega vezivnožilnega PEDa, kot tudi obsežnejših visokoreflektivnih sprememb nad njim in na nivoju zunanjih plasti mrežnice. (Vir: arhiv Očesne klinike Ljubljana)**

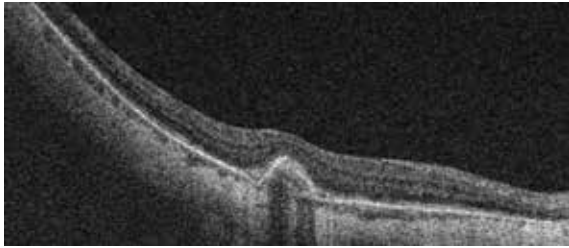
Reaktivirano mMNV smo potrdili z OCT angiografijo (OCTA) s prisotnostjo patološkega pretoka v avaskularnem delu mrežnice (Slika 8).



**Slika 8: OCTA desnega očesa pri bolniku z reaktivirano mMNV. Neovaskularizacija v makuli je vidna na en-face OCTA posnetku (desno zgoraj), prav tako je patološki pretok prisoten v vezivnožilnem PEDu tako na horizontalnem (levo spodaj) kot tudi na vertikalnem (desno spodaj) OCTA posnetku. (Vir: arhiv Očesne klinike Ljubljana)**

Pri bolniku smo z njegovo privolitvijo ponovno uvedli zdravljenje z zaviralci VEGF v desno oko in že po prvi aplikaciji se je stanje desno funkcionalno in morfološko izboljšalo (Slika 9).





***Slika 9: OCT desnega očesa pri bolniku z reaktivacijo mMNV po ponovnem začetku zdravljenja z VEGF zaviralci. Viden je vezivnožilni PED z ostrejšimi robovi, z manj okolne seroze ter manj visokoreflektivnega materiala nad njim, tudi zunanje plasti mrežnice so bolj vzpostavljene. (Vir: arhiv Očesne klinike Ljubljana)***

### **Diagnosticiranje mMNV**

Diagnoza mMNV temelji na simptomih in kliničnem pregledu. Kratkovidni bolniki imajo običajno meglen vid, skotom ali metamorfopsije. Pri kliničnem pregledu pogosto vidimo značilnosti patološke kratkovidnosti kot difuzno ali lokalno horoidalno atrofijo ali miopični konus (1,2). Klinično je mMNV vidna kot ravna, majhna, sivkasta subretinalna lezija subfoveolarno ali parafoveolarno, s krvavitvijo ali brez nje (3,4,5,6,7). Od slikovnih preiskovalnih metod je za diagnozo in spremljanje odziva na zdravljenje najbolj uporaben OCT, saj je neinvazivna in hitra metoda. Na OCT je mMNV vidna kot visokoreflektivna sprememba nad RPE (MNV tip 2) z minimalno okolno serozo. Diagnozo mMNV običajno potrdimo s FA, pri kateri se na mestu mMNV prikaže dobro omejena hiperfluorescenca v zgodnjih fazah, v poznih fazah pa pridobiva velikost in intenziteto. V zadnjem času se za diagnosticiranje in spremljanje odziva na zdravljenje uporablja tudi OCTA, s katero na neinvaziven način z visoko občutljivostjo in specifičnostjo potrdimo mMNV (8,9,10). Potrebna pa je dodatna pozornost pri uporabi OCTA za diagnosticiranje mMNV, saj je zaradi sprememb v sklopu patološke kratkovidnosti večja možnost artefaktov in napak zaradi segmentacije (8). Za oceno aktivnosti mMNV je potrebno poleg OCTA vedno opraviti tudi OCT, da se v celoti opredeli prisotnost, tip, velikost in aktivnost mMNV (11).

### **Spremljanje odziva na zdravljenje mMNV**

Pri spremljanju odziva mMNV na zdravljenje je zaradi neinvazivnosti najbolj uporaben strukturni OCT, na katerem je aktivna mMNV vidna kot kupolasto oblikovana hiperreflektivna zadebelitev nad RPE s slabo omejenimi robovi (12). Pri neaktivni ali zabrazgotinjeni MNV ni prisotne visokoreflektivne zadebelitve nad RPE, kar nam pomaga pri opredelitvi aktivnosti in potrebe po zdravljenju (13). Prav tako z OCT lahko opredelimo in spremljamo morebitno miopično traksijsko makulopatijo, ki se lahko z zdravljenjem z zaviralci VEGF poslabša (14). Ob OCTA je vedno potrebno opraviti tudi OCT, saj je v avakularnem delu mrežnice lahko prisoten patološki pretok tudi v brazgotinski ali atrofični fazi mMNV, zato z OCTA ne moremo opredeliti stopnje aktivnosti mMNV, lahko pa dobro opredelimo površino neovaskularizacije (11).

### **Diferencialna diagnoza mMNV**

Diferencialno diagnostično pride najpogosteje v poštev makularna krvavitev pri patološki kratkovidnosti, ki je povezana s t. i. »lacquer« pokami. Na OCT se enostavna krvavitev prikaže kot projekcija krvavitve v predelu Henleyjevih vlaken (notranji del zunanjšega jedrnega sloja) (14). Na FA je v tem primeru viden blok fluorescence zaradi krvavitve, ni pa prisotne hiperfluorescence, ki bi v poznih fazah pridobivala velikost in intenziteto, na OCTA pa ni vidnega patološkega pretoka v avaskularnem delu mrežnice. V poznih fazah ICGA pri krvavitvi prav tako lahko potrdimo odsotnost mMNV in prikažemo prisotnost »lacquer« poke kot linearne hipofluorescence (14).

Številna vnetna stanja se kažejo z znaki, ki jih lahko zamenjamo z mMNV. Najpogostejša so akutni multifokalni horoiditis in panuveitis ter punktatna notranja horoidopatija (*angl.* punctate inner choroidopathy, PIC) s sekundarno MNV ali brez nje (15,16).

Pri kratkovidnih bolnikih, starejših od 50 let, lahko neovaskularno starostno degeneracijo makule (nSDM) zamenjamo z mMNV. Prav tako lahko polipoidne spremembe nastanejo ob robu stafiloma ali pri bolnikih s sindromom zvrnjene papile.

Idiopatska MNV je diagnoza izključitve ostalih vzrokov za MNV. Serozni odstop v makuli z neovaskularizacijo ali brez nje se lahko pojavi pri kupolasti makulopatiji.

## Zdravljenje mMNV

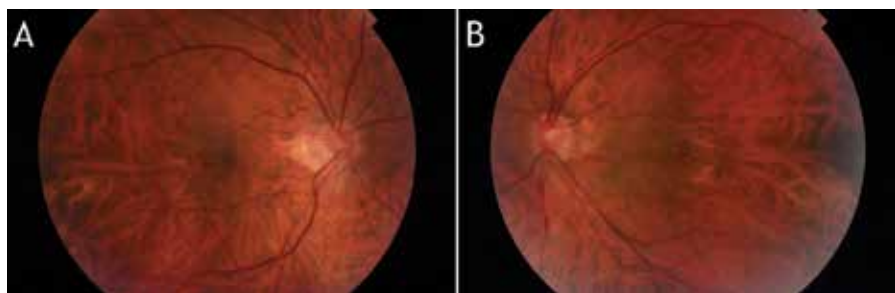Nezdravljena mMNV vodi v nepovratno poslabšanje vidne ostrine, zato je potrebno čimprejšnje zdravljenje za preprečitev ireverzibilne progresivne izgube vida (17,18,19,20). Sprva se je za zdravljenje mMNV uporabljala fotodinamična terapija z verteporfinom (vPDT), vendar so študije pokazale, da po dveh letih vidna ostrina ni bila boljša kot pri nezdravljenih, poleg tega je bila signifikantno večja pojavnost horioretinalne atrofije in signifikantno slabša vidna ostrina kot pri bolnikih, zdravljenih z zaviralci VEGF. Zato je zdravljenje z zaviralci VEGF terapija izbora za bolnike z mMNV, zdravljenje s PDT pa se ne uporablja (21,22). Učinkovitost in varnost zdravljenja mMNV z zaviralci VEGF intravitrealno je potrdilo več večjih, multicentričnih, randomiziranih, kontroliranih kliničnih študij, tako za ranibizumab kot tudi za aflibercept. Zdravljenje se izvaja po režimu »pro re nata«, torej po začetni injekciji aktivnost mMNV spremljamo z OCT in glede na to bolnik prejme naslednjo injekcijo, zato je tudi obremenitev sistema z zdravljenjem z intravitrealnimi injekcijami pri mMNV bistveno manjša kot pri nSDM (23). V prospektivni študiji LUMINOUS so dokazali, da so imeli bolniki z mMNV pri zdravljenju z ranibizumabom izboljšano najboljše korigirano vidno ostrino za 9,7 črke ter za 1,5 črke eno leto po začetku zdravljenja pri predhodno nezdravljenih in predhodno zdravljenih bolnikih, pri čemer so prejeli v povprečju 3,0 in 2,6 injekcije v enem letu (24). V študiji RADIANCE so dokazali, da se po zdravljenju z ranibizumabom vidna ostrina izboljša ne glede na starost ob začetku zdravljenja, etičnost, velikosti lezije, lokacije, stopnje kratkovidnosti, aksialne dolžine zrkla in prisotnost seroze. Potrdili so, da bolniki z večjo lezijo potrebujejo več injekcij (25). V študiji MYRROR so potrdili, da stopnja miopične makularne degeneracije ne vpliva na funkcionalni in morfološki izid zdravljenja mMNV z afliberceptom. Dokazano pa je, da sta krajše obdobje med nastopom simptomov in začetkom zdravljenja ter boljša najboljše korigirana vidna ostrina ob začetku zdravljenja povezani z boljšim izidom zdravljenja (26).

## BOLNIK S KUPOLASTO MAKULOPATIJO

59-letni projektant je bil napoten na prvi pregled v našo ambulanto z napotno diagnozo ponavljajoča centralna serozna horioretinopatija desno. Zadnje štiri mesece pred pregledom je opazal poslabšanje vida in

metamorfopsijo desno. Tudi v preteklosti je večkrat opažal poslabšanje vida desno, ki se je vedno spontano popravilo. Na levo oko je videl slabo že od otroštva, uporabljal je očala za kratkovidnost. V preteklosti ni imel redne očesne terapije ali očesnih operacij. Bil je zdrav, brez redne sistemske terapije. Družinska anamneza za očesne bolezni je bila negativna.

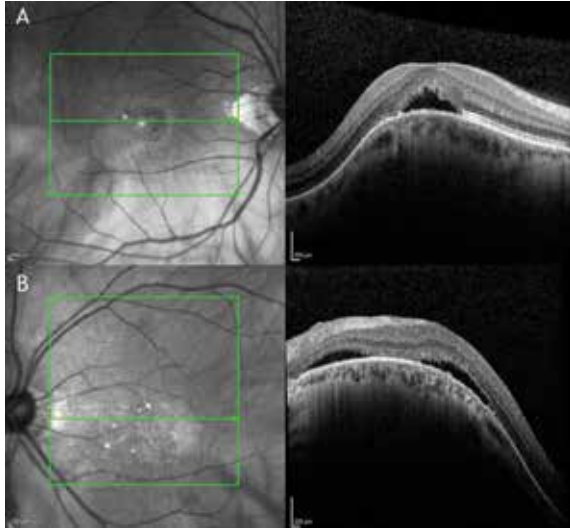
Ob pregledu je bila najboljša korigirana vidna ostrina po Snellenu desno 0,7 (s korekcijo  $-5,0-0,25/740$ ) in levo 0,05 (s korekcijo  $-5,25-0,5/1080$ ), očesni tlak je bil v mejah normale. Bulbomotorika in zenične reakcije so bile primerne. Pri pregledu s špranjsko svetilko so bili sprednji deli v mejah normale. Na očesnem ozadju desno je bila papila vidnega živca nekoliko zvrnjena, ostro omejena, rožnata, z blago peripapilarno atrofijo temporalno, makula je bila brez odseva, s fino pregrupacijo pigmenta. Žilje je bilo nekoliko elongirano, periferno je bila mrežnica brez patoloških sprememb in ni bila odstopla. Na očesnem ozadju levo je bila papila manjša, nekoliko zvrnjena, s peripapilarno atrofijo temporalno, makula je bila brez odseva, s fino pregrupacijo pigmenta. Žilje je bilo nekoliko elongirano, periferno je bila mrežnica brez patoloških sprememb in ni bila odstopla (Slika 10).



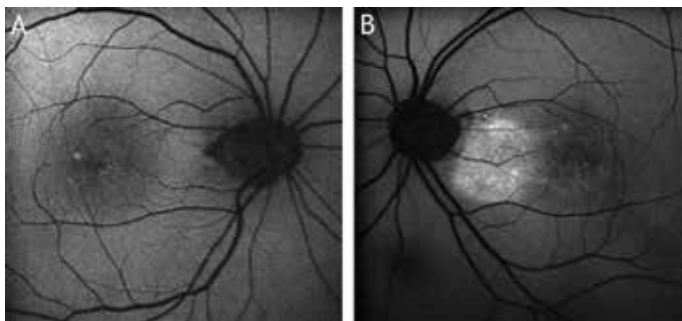
**Slika 10: Barvna slika desnega (A) in levega (B) očesnega ozadja pri bolniku s kupolasto makulopatijo. Makuli sta obojestransko brez odseva, s fino pregrupacijo pigmenta. (Vir: arhiv Očesne klinike Ljubljana)**

Poleg barvnega slikanja očesnega ozadja smo opravili OCT, AF, IR, FA ter ICGA obojestransko. Na OCT makule desno je bila vidna kupolasto oblikovana makula in plitev serozni odstop mrežnice ter majhni iregularni PEDi (Slika 11A). Na OCT makule levo je bila prav tako vidna kupolasto

oblikovana makula s seroznim odstopom mrežnice subfoveolarno in nazalno parafoveolarno ter majhnimi PEDi (Slika 11B). Na AF so bile obojestransko prisotne točkaste hiperavtofluorescence v makulah, na levem očesu je bilo med makulo in papilo vidno tudi večje področje hiperavtofluorescence, kar je sovpadalo s seroznimi odstopi mrežnice (Slika 12).

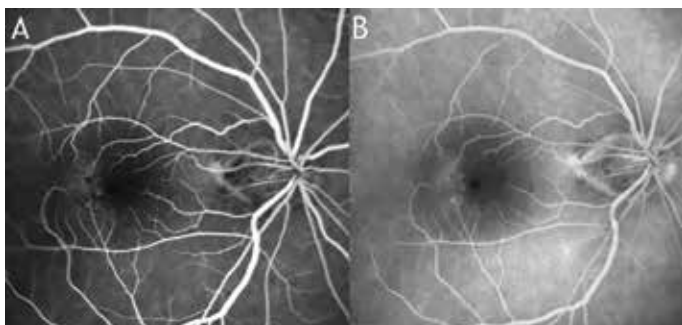


**Slika 11: OCT makule desnega (A) in levega (B) očesa na prvem pregledu pri bolniku s kupolasto makulopatijo. Obojestransko je viden hiporeflektivni prostor v predelu kupolasto oblikovane makule, ki predstavlja serozni odstop mrežnice. (Vir: arhiv Očesne klinike Ljubljana)**

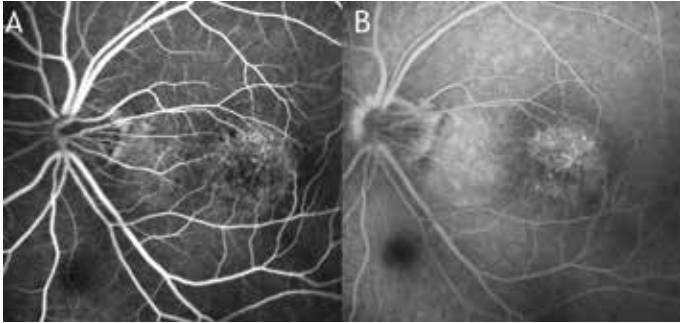


**Slika 12: AF makule desnega (A) in levega (B) očesa na prvem pregledu. Točkaste hiperavtofluorescence desno (A) in levo (B) v makuli ter večja hiperavtofluorescenca v papilomakularnem predelu levo predstavljajo serozne odstopne mrežnice. (Vir: arhiv Očesne klinike Ljubljana)**

Na FA desnega očesa se je žilje mrežnice in žilnice primerno in v celoti napolnilo, v makuli perifoveolarno temporalno so bile vidne drobne lisaste hiperfluorescence, ki med fazami niso pridobile velikosti (Slika 13). Na FA levega očesa so bile vidne točkaste hiperfluorescence v makuli, ki so se zlivale in prav tako med fazami niso pridobile velikosti (Slika 14).

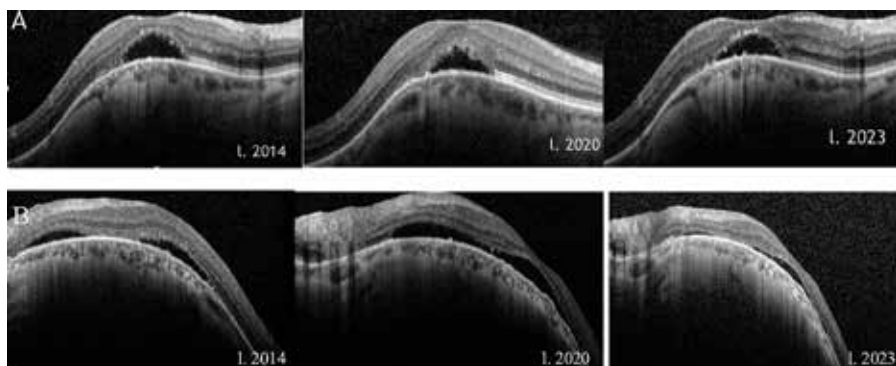


**Slika 13: FA makule desnega očesa v začetni (A) in pozni fazi (B) angiografije pri bolniku s kupolasto makulopatijo. V makuli perifoveolarno temporalno so vidne drobne lisaste hiperfluorescence, ki med fazami ne pridobivajo na velikosti. (Vir: arhiv Očesne klinike Ljubljana)**



***Slika 14: FA makule levega očesa v začetni (A) in pozni fazi (B) angiografije pri bolniku s kupolasto makulopatijo. V makuli so vidne točkaste hiperfluorescence, ki se zlivajo in med fazami ne pridobivajo velikosti. Prav tako hiperfluorescenca v papilomakularnem predelu pridobiva tekom faz le intenziteto. (Vir: arhiv Očesne klinike Ljubljana)***

Pri bolniku z opravljenimi preiskavami nismo potrdili neovaskularizacije v makulah, prisoten je bil serozni odstop mrežnice v sklopu kupolaste makulopatije obojestransko. Indicirano je bilo spremljanje, v obdobju 10 letih ni prišlo do pomembnih funkcionalnih in morfoloških sprememb (Slika 15), gospoda smo spremljali tako z OCT kot tudi z OCTA za izključitev pojava neovaskularizacije v makulah.



**Slika 15: OCT makule desnega (A) in levega očesa (B) v razmaku več let. Tekom večletnega spremljanja ni prišlo do večjih morfoloških sprememb obojestransko. (Vir: arhiv Očesne klinike Ljubljana)**

### Diagnosticiranje kupolaste makulopatije

Za diagnosticiranje izbokline makule navznoter, ki je prisotna pri kupolasti makulopatiji, je uporaba OCT zlati standard. Vidne so lahko tudi spremembe na nivoju RPE v smislu atrofije ali iregularnosti RPE. S FA izključimo prisotnost neovaskularizacije v makuli (27). Najpogosteje je prisotna pri odraslih bolnikih, večinoma imajo bolniki blago do zmerno kratkovidnost (28,29). Glede na obliko ločimo okroglo, ovalno z vertikalno in ovalno s horizontalno osjo, ki je najpogostejša (30,31,32). Obliko kupolaste makulopatije najlažje opredelimo z radialnimi OCT skeni. Po študijah naj bi bili sklera in žilnica debelejši v predelu apeksa kupole. Serozni odstop mrežnice v predelu kupolaste makulopatije je najpogostejši zaplet in je najverjetneje posledica spremenjenega pretoka v žilnici v predelu kupole in s tem spremenjene krvno-mrežnične bariere. Večina študij je potrdila, da je najboljša korigirana vidna ostrina slabša pri bolnikih s kupolasto makulopatijo kot pa pri tistih, ki je nimajo. Poleg tega lahko pride do odstopa retinalnega pigmentnega epitela na apeksu, polipoidalne horoidalne vaskulopatije in MNV, ki jo najbolje diagnosticiramo z OCTA (11).



**Diferencialna diagnoza kupolaste makulopatije:**

- inferiorni stafilom pri očeh s sindromom zvrnjene papile (33),
- grebenasta makula: mlajši bolniki, dvignjena makula le v enem meridianu, ni prisotnega stafiloma ali defekta v Bruchovi membrani (34).

**Zdravljenje kupolaste makulopatije**

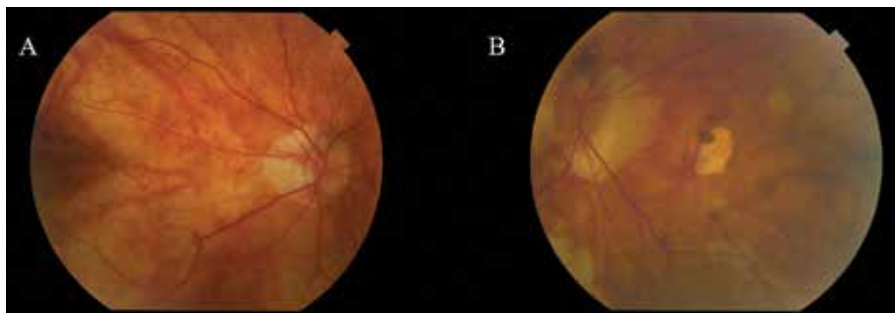
Učinkovitega zdravljenja za kupolasto makulopatijo ni na voljo. V primeru pojava MNV ali polipoidne horoidalne vaskulopatije pričnemo z zdravljenjem z zaviralci VEGF. Prehodno izboljšanje vida je prisotno po operaciji ev. epimakularne membrane (11).

**BOLNICA Z RETINOSHIZO**

71-letna bolnica je zadnje leto pred pregledom opažala postopno slabšanje vida predvsem na desnem očesu. Sicer je bila visoko kratkovidna, kar je korigirala s kontaktnimi lečami. Na levo oko je slabše videla od otroštva. V preteklosti ni imela redne očesne terapije ali očesnih operacij. Redno je prejela terapijo za arterijsko hipertenzijo in aspirin. Družinska anamneza za očesne bolezni je bila negativna.

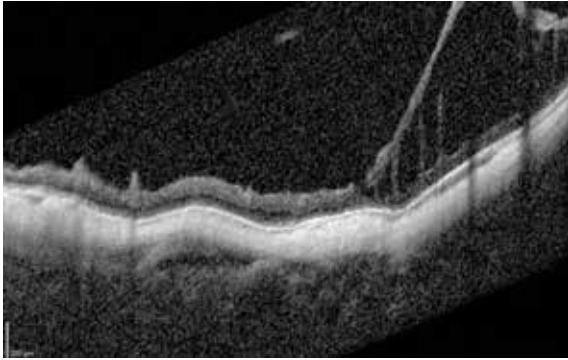
Ob pregledu je bila najboljša korigirana vidna ostrina po Snellenu desno 0,4 (s korekcijo  $-10,25-3,5/90o$ ) in levo 0,05 (s korekcijo  $-24,5-1,75/75o$ ), očesni tlak je bil v mejah normale. Bulbomotorika in zenične reakcije so bile primerne. Pri pregledu s špransko svetilko so bili vidni katarakta ter psevdoeksfoliativni depoziti na sprednji lečni ovojnici obojestransko, v ostalem so bili sprednji deli v mejah normale. Na očesnem ozadju desno so bile prisotne degenerativne nitaste motnjave v steklovini, papila vidnega živca je bila zvrnjena, bledorožnata, ostro omejena, z obsežno peripapilarno atrofijo, makula je bila brez odseva, horioretina difuzno stanjšana, vidne so bile atrofične spremembe po posteriornem polu in periferno, brez odstopa mrežnice ter stanjšano in elongirano žilje. Na očesnem ozadju levo so bile prisotne degenerativne nitaste motnjave v steklovini, papila vidnega živca je bila zvrnjena, bledorožnata, ostro omejena, s peripapilarno atrofijo, v makuli je bil prisoten atrofičen otoček s pregrupacijo pigmenta, v temporalnem delu makule je bila vidna zadebeljena hialoidea, ki je izvajala vlek na mrežnico, raztrganine ali odstopa mrežnice ni bilo videti, horioretina

je bila difuzno stanjšana z otočki atrofije, mestoma je bila prisotna pregrupacija pigmenta, žilje je bilo stanjšano in elongirano (Slika 16).

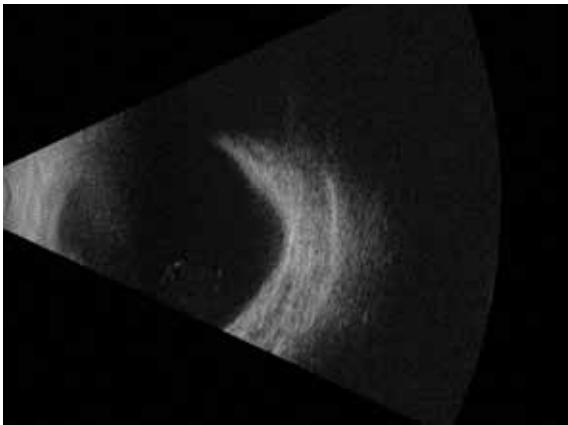


**Slika 16: Barvna slika desnega (A) in levega (B) očesnega ozadja pri bolnici z retinoshizo na levem očesu temporalno, ki se širi v temporalni del makule. Obojestransko so vidne spremembe očesnega ozadja zaradi patološke kratkovidnosti, v levi makuli je viden tudi atrofičen otoček s pregrupacijo pigmenta ter v temporalnem delu makule spremenjen odsev zaradi vleka zadebeljene hialoide. (Vir: arhiv Očesne klinike Ljubljana)**

Poleg barvnega slikanja očesnega ozadja smo opravili OCT, OCTA obojestransko in ultrazvok levega zrkla. Na OCT makule desno je bila vidna diskretna epimakularna membrana, ki je mestoma gubala notranje plasti mrežnice, horioretina je bila stanjšana, elipsoidna cona mestoma prekinjena, brez intra- ali subretinalne tekočine. Na OCT makule levo je bila horioretina stanjšana in v področju fovee proti temporalnemu delu makule razslojene plasti mrežnice (retinoshiza) (Slika 17). Na OCTA obojestransko nismo prikazali patološkega pretoka v avaskularnem delu mrežnice. Z ultrazvokom levo smo prikazali posterorni stafilom, višjereflektivno membrano v makuli in temporalnem kvadrantu, ki je predstavljala retinoshizo, odstopa ali rupture mrežnice ni bilo videti (Slika 18).



**Slika 17: OCT makule levega očesa pri bolnici z retinoshizo, ki se širi proti makuli. Horioretina je stanjšana in v področju fovee proti temporalnemu delu makule so prisotne razslojene plasti mrežnice (retinoshiza). (Vir: arhiv Očesne klinike Ljubljana)**



**Slika 18: UZ levega očesa pri bolnici z retinoshizo. Viden je posteriorni stafilom. (Vir: arhiv Očesne klinike Ljubljana)**

Pri bolnici z opravljenimi preiskavami nismo potrdili neovaskularizacije v makulah, obojestransko je bil vid slabši zaradi katarakte ter levo zaradi retinoshize, ki je segala proti fovei. Gospo smo za nadaljnjo obravnavo napotili na pregled v vitroretinalno ambulanto.

### **Diagnosticiranje retinoshize**

Bolniki navajajo skrivljeno sliko v delu vidnega polja, ki ustreza predelu retinoshize. Klinično redko lahko na biomikroskopiji vidimo preretinalne membrane, ki izvajajo trakcijo ali blag dvig posteriorne mrežnice pri visoko kratkovidnih očeh. OCT slikanje je metoda izbora za diagnosticiranje retinoshize, kjer pride do razslojenosti notranjih in zunanjih plasti mrežnice v predelu stafiloma, najverjetneje kot posledica manjše fleksibilnosti notranjega dela mrežnice kot zunanjega – zaradi pritrditve korteksa steklovine na mrežnico, epiretinalnih membran, ILM (*angl.* internal limiting membrane) in mrežničnega žilja. Pri miopični foveoshizi so prisotne različne fovealne strukturne nepravilnosti, kot so fovealne ciste, lamelarna luknja in odstop fovee (35). Miopična foveoshiza se kaže kot retinoshiza v več plasteh mrežnice. Elipsoidna plast je navadno dobro ohranjena pri retinoshizi, tako da je funkcija fotoreceptorjev ohranjena (11).

### **Zdravljenje retinoshize**

Zdravljenje retinoshize je kirurško (36).

## **ZAKLJUČEK**

V sklopu patološke kratkovidnosti se lahko razvije več očesnih stanj, ki jih je treba hitro in učinkovito zdraviti, da preprečimo ireverzibilno poslabšanje vida ali slepoto. Razvoj očesne slikovne diagnostike nam je omogočil natančnejši vpogled v strukturne spremembe v sklopu patološke kratkovidnosti in tako hitrejšo, objektivizirano in učinkovito diagnosticiranje zapletov, ki nastanejo v sklopu patološke kratkovidnosti in eventualno potrebujejo zdravljenje. Prav tako je tudi na področju zdravljenja sprememb v sklopu patološke kratkovidnosti prišlo do novih učinkovitih in varnih možnosti zdravljenja, tako farmakoloških kot tudi kirurških, ki omogočajo funkcionalno ter morfološko izboljšanje.

## LITERATURA

1. Ohno-Matsui K, Yoshida T, Futagami S, et al. Patchy atrophy and lacquer cracks predispose to the development of choroidal neovascularisation in pathological myopia. *Br J Ophthalmol.* 2003;87:570–3.
2. Nagaoka N, Shimada N, Hayashi W, et al. Characteristics of periconus choroidal neovascularization in pathologic myopia. *Am J Ophthalmol.* 2011;152:420–7.
3. Ohno-Matsui K, Kawasaki R, Jonas JB, et al. International photographic classification and grading system for myopic maculopathy. *Am J Ophthalmol.* 2015;159:877–83.
4. Avila MP, Weiter JJ, Jalkh AE, Trempe CL, Pruett RC, Schepens CL. Natural history of choroidal neovascularization in degenerative myopia. *Ophthalmology.* 1984;91:1573–81.
5. Wong TY, Ohno-Matsui K, Leveziel N, et al. Myopic choroidal neovascularisation: current concepts and update on clinical management. *Br J Ophthalmol.* 2015;99:289–96.
6. Neelam K, Cheung CM, Ohno-Matsui K, Lai TY, Wong TY. Choroidal neovascularization in pathological myopia. *Prog Retin Eye Res.* 2012;31:495–525.
7. Lai TY, Cheung CM. Myopic choroidal neovascularization: diagnosis and treatment. *Retina.* 2016;36:1614–21.
8. Querques L, Giuffre C, Corvi F, et al. Optical coherence tomography angiography of myopic choroidal neovascularisation. *Br J Ophthalmol.* 2017;101:609–15.
9. Liu B, Bao L, Zhang J. Optical coherence tomography angiography of pathological myopia sourced and idiopathic choroidal neovascularization with follow-up. *Medicine (Baltimore).* 2016;95:e3264.
10. Bagchi A, Schwartz R, Hykin P, Sivaprasad S. Diagnostic algorithm utilising multimodal imaging including optical coherence tomography angiography for the detection of myopic choroidal neovascularisation. *Eye (Lond).* 2019;33:1111–8.
11. Ohno-Matsui K, Wu P-C, Yamashiro K, et al. IMI Pathologic myopia. *Invest Ophthalmol Vis Sci.* 2021;62(5):5.
12. Bruyere E, Caillaux V, Cohen SY, et al. Spectral-domain optical coherence tomography of subretinal hyperreflective exudation in myopic choroidal neovascularization. *Am J Ophthalmol.* 2015;160:749–8.e741.
13. Battaglia Parodi M, Iacono P, Bandello F. Correspondence of leakage on fluorescein angiography and optical coherence tomography parameters in diagnosis and monitoring of myopic choroidal neovascularization treated with bevacizumab. *Retina.* 2016;36:104–9.
14. Shimada N, Ohno-Matsui K, Hayashi K, Yoshida T, Tokor T, Mochizuki M. Macular detachment after successful intravitreal bevacizumab for myopic choroidal neovascularization. *Jpn J Ophthalmol.* 2011;55:378–82.
15. Ohno-Matsui K, Lai TY, Lai CC, Cheung CM. Updates of pathologic myopia. *Prog Retin Eye Res.* 2016;52:156–87.
16. Lai TY, Cheung CM. Myopic choroidal neovascularization: diagnosis and treatment. *Retina.* 2016;36:1614–21.

17. Miller DG, Singerman LJ. Natural history of choroidal neovascularization in high myopia. *Curr Opin Ophthalmol*. 2001;12:222–4.
18. Yoshida T, Ohno-Matsui K, Yasuzumi K, et al. Myopic choroidal neovascularization: a 10-year follow-up. *Ophthalmology*. 2003;110:1297–305.
19. Kojima A, Ohno-Matsui K, Teramukai S, et al. Estimation of visual outcome without treatment in patients with subfoveal choroidal neovascularization in pathologic myopia. *Graefes Arch Clin Exp Ophthalmol*. 2006;244:1474–9.
20. Blinder KJ, Blumenkranz MS, Bressler NM, et al. Verteporfin therapy of subfoveal choroidal neovascularization in pathologic myopia: 2-year results of a randomized clinical trial—VIP report no. 3. *Ophthalmology*. 2003;110:667–73.
21. Hayashi K, Ohno-Matsui K, Teramukai S, et al. Comparison of visual outcome and regression pattern of myopic choroidal neovascularization after intravitreal bevacizumab or after photodynamic therapy. *Am J Ophthalmol*. 2009;148:396–408.
22. Ng DSC, Lai TYY, Cheung CMG, Ohno-Matsui K. Antivascular endothelial growth factor therapy for myopic choroidal neovascularization. *Asia Pac J Ophthalmol (Phila)*. 2017;6:554–60.
23. Cheung CMG, Arnold JJ, Holz FG, et al. Myopic choroidal neovascularization: review, guidance, and consensus statement on management. *Ophthalmology*. 2017;124:1690–711.
24. Hamilton RD, Clemens A, Minnella AM, et al. Real-world effectiveness and safety of ranibizumab for the treatment of myopic choroidal neovascularization: Results from the LUMINOUS study. *PLoS One*. 2020;15:e0227557.
25. Holz FG, Tufail A, Leveziel N, et al. Ranibizumab in myopic choroidal neovascularization: a subgroup analysis by ethnicity, age, and ocular characteristics in RADIANCE. *Ophthalmologica*. 2016;236:19–28.
26. Cheung CMG, Ohno-Matsui K, Wong TY, Li T, Asmus F, Leal S. Influence of myopic macular degeneration severity on treatment outcomes with intravitreal aflibercept in the MYRROR study. *Acta Ophthalmol*. 2019;97:e729–e735.
27. Dai F, Li S, Wang Y, et al. Correlation between posterior staphyloma and dome-shaped macula in high myopic eyes. *Retina*. 2019;40:2119–26.
28. Viola F, Dell'Arti L, Benatti E, et al. Choroidal findings in dome-shaped macula in highly myopic eyes: a longitudinal study. *Am J Ophthalmol*. 2015;159:44–52.
29. Errera MH, Michaelides M, Keane PA, et al. The extended clinical phenotype of dome-shaped macula. *Graefes Arch Clin Exp Ophthalmol*. 2014;252:499–508.
30. Caillaux V, Gaucher D, Gualino V, Massin P, Tadayoni R, Gaudric A. Morphologic characterization of dome-shaped macula in myopic eyes with serous macular detachment. *Am J Ophthalmol*. 2013;156:958–67.
31. Liang IC, Shimada N, Tanaka Y, et al. Comparison of clinical features in highly myopic eyes with and without a dome-shaped macula. *Ophthalmology*. 2015;122:1591–600.
32. Tan ACS, Yzer S, Freund KB, Dansingani KK, Phasukki-jwatana N, Sarraf D. Choroidal changes associated with serous macular detachment in eyes with staphyloma, dome-shaped macula or tilted disk syndrome. *Retina*. 2017;37:1544–1554.
33. Ueno C, Gomi F, Ikuno Y, Nakai K, Sawa M, Nishida K. Choroidal thickness in eyes with tilted disk syndrome. *Retina*. 2014;34:497–503.

34. Xu X, Fang Y, Jonas JB, et al. Ridge-shaped macula in young myopic patients and its differentiation from typical dome-shaped macula in elderly myopic patients. *Retina*. 2020;40:225–32.
35. Benhamou N, Massin P, Haouchine B, Erginay A, Gaudric A. Macular retinoschisis in highly myopic eyes. *Am J Ophthalmol*. 2002;133:794–800.
36. Sayanagi K, Ikuno Y, Soga K, Tano Y. Photoreceptor inner and outer segment defects in myopic foveoschisis. *Am J Ophthalmol*. 2008;145:902–908.





ZA BOLNIKE S SUHIM OČESOM

# THEALOZ<sup>®</sup>DUO

TREHALOZA 3% | HIALURONSKA KISLINA 0,15%

**TREHALOZA 3%**  
BIOPROTEKCIJA

**HIALURONSKA KISLINA**  
VLAŽENJE



**EDINSTVENA SESTAVA ZA HIDRACIJO,  
BIOPROTEKCIJO IN REGENERACIJO  
OČESNE POVRŠINE**



# LUCENTIS®

## RANIBIZUMAB



**MOČ, V KATERO ZAUPAMO<sup>1</sup>**



Zdravilo Lucentis je indicirano pri odraslih: za zdravljenje neovaskularne (vlažne) oblike starostne degeneracije makule (SDM), za zdravljenje okvare vida zaradi diabetičnega makularnega edema (DME), za zdravljenje proliferativne diabetične retinopatije (PDR), za zdravljenje okvare vida zaradi makularnega edema, ki nastane kot posledica zapore mrežnične vene (pri zaporu centralne mrežnične vene ali njene veje) (RVO - retinal vein occlusion), za zdravljenje okvare vida zaradi horoidalne neovaskularizacije (CNV - choroidal neovascularization).<sup>1</sup>





LUMIBIRD®  
MEDICAL

Lighting the way in  
patient care

[www.lumibirdmedical.com](http://www.lumibirdmedical.com)

ellex®

OPTOTEK®  
MEDICAL

Quantel®  
medical







